

Tratamento das lesões traumáticas instáveis da coluna torácica e lombar com retângulo de Hartshill*

Treatment of unstable thoracic spine traumatic injuries using Hartshill rectangle

JÚLIO CÉSAR PEREIRA DA CUNHA¹, JORGE MAUAD FILHO², NELSON HELY MIKAEL BARSAM³, JOSÉ WAGNER DE BARROS⁴

RESUMO

Foram avaliados 14 pacientes com lesão instável da coluna torácica e lombar, tratados com instrumentação de Hartshill. De uma forma geral, obtivemos bons resultados com a técnica proposta.

Descritores: Lesões traumáticas instáveis da coluna, lesões traumáticas da coluna torácica e lombar, retângulo de Hartshill.

INTRODUÇÃO

A redução cruenta com fixação interna é um procedimento de rotina no tratamento das lesões instáveis da coluna torácica e lombar^(3,19). Com o aparecimento de novas técnicas e materiais de síntese, houve grande avanço nas cirurgias de estabilização da coluna^(4,5,13,15,17). O retângulo⁽⁶⁾, utilizado nas últimas décadas, tem demonstrado resultados clínicos relevantes^(6,19).

O objetivo deste estudo é avaliar 14 pacientes com lesões traumáticas instáveis da coluna torácica e lombar, tratados com instrumentação de Hartshill e com artrodese.

CASUÍSTICA E MÉTODOS

No período entre julho de 1990 e abril de 2000, 14 pacientes com lesão instável da coluna torácica e lombar foram submetidos a tratamento cirúrgico com instrumentação de Hartshill com artrodese. Dos pacientes avaliados, 11 (78,6%) eram do sexo masculino e três (21,4%), do feminino. A idade variou de 16 a 42 anos, com média de 29 anos, aproximadamente. Os pacientes foram submetidos a radiografias em frente e perfil (Fig. 1A-B). A coluna torácica foi acometida em seis (42,9%) pacientes, a lombar em seis (42,9%) e a toracolombar em 2 (14,2%).

As lesões foram classificadas conforme preconizado pela American Spinal Injury Association (ASIA)⁽¹⁶⁾ (Tabela 1). Dez (71,4%) eram do tipo C

SUMMARY

Fourteen patients with unstable thoracolumbar spine injuries treated with Hartshill's instrumentation have been evaluated. Good results were generally achieved using this technique.

Key Words: unstable spine trauma, trauma thoracolumbar spine, Hartshill's instrumentation

INTRODUCTION

Open reduction and internal fixation is routine procedure when treating unstable injuries of thoracic and lumbar spine^(3, 19). New advances in fixation devices brought significant advances to spine stabilization^(4, 5, 13, 15, 17). The rectangle⁽⁶⁾, used in the last decades has demonstrated relevant clinical results^(6, 19).

The objective of this study is to evaluate 14 patients with unstable injury of thoracic and lumbar spine, who were treated with Hartshill's instrumentation plus arthrodesis.

CASES AND METHODS

Between July, 1990 and April, 2000, 14 patients with unstable injury of thoracic and lumbar spine underwent surgical treatment with Hartshill's instrumentation plus arthrodesis. From these patients, 11 (78.6%) were male and three (21.4%) female. Age ranged between 16 and 42 years, average approximately 29 years.

Patients underwent AP and lateral radiograph (Figures 1 A-B). Thoracic spine was involved in six patients (42.9%), lumbar in six (42.9%) and thoracolumbar in 2 (14.2%).

The injuries were evaluated according to American Spinal Injury Association (ASIA)⁽¹⁶⁾ (Table 1). Ten (71.4%) were rated

*Trabalho realizado no Departamento de Ortopedia e Traumatologia do Hospital Escola da Faculdade de Medicina do Triângulo Mineiro – Uberaba – MG

1- Ex-Residente

2- Mestre em Ortopedia e Traumatologia pela FMRP-USP, Responsável pelo Setor de Cirurgia da Coluna

3- Médico Ortopedista

4- Professor Titular e Responsável pela Ortopedia e Traumatologia

Endereço para correspondência: José Wagner de Barros – Disciplina de Ortopedia e Traumatologia - Departamento de Cirurgia do HE/FMTM – R. Getúlio Guaritá S/Nº Bairro Abadia – CEP 38025-440 – Uberaba – MG

Trabalho recebido em 03/01/2001. Aprovado em 27/11/2001

*Work performed at Department of Orthopaedics and Traumatology from Hospital Escola da Faculdade de Medicina do Triângulo Mineiro – Uberaba – MG

1- Ex-Resident

2- Master in Orthopaedics and Traumatology from FMRP-USP, Head of Spine Surgery Sector

3- Orthopaedist Surgeon

4- Chairman

Address: José Wagner de Barros – Disciplina de Ortopedia e Traumatologia Departamento de Cirurgia do HE/FMTM – R. Getúlio Guaritá S/Nº Bairro Abadia – CEP 38025-440 – Uberaba – MG

e quatro (28,6%), do tipo B. Na avaliação pré-operatória, os pacientes foram examinados clinicamente e realizada cuidadosa avaliação para averiguar danos neurológicos, conforme a escala⁽⁸⁾ (Tabela 2). As características gerais desses pacientes avaliados encontram-se na (Tabela 3). O sistema de fixação interna utilizado constitui-se de: Retângulo de Hartshill, com 26,3mm de largura e variando de 40 a 400mm de comprimento, associado a fios de Luque com diâmetros de 1mm e 1,2mm.

Os pacientes foram submetidos à anestesia geral e posicionados em decúbito ventral. A via de abordagem foi a mediana longitudinal. Após a exposição dos processos espinhosos das vértebras acometidas inclusive duas vértebras acima e duas abaixo da lesão. Foi realizada a redução e, quando necessário, feita a laminectomia descompressiva. As lesões foram estabilizadas com retângulo de Hartshill, previamente moldado, e com os fios de Luque fixados nas lâminas acima e abaixo da lesão (Fig. 2A-B). Foi realizada artrodese com colocação de enxerto esponjoso de crista ilíaca ou do processo espinhoso.

No pós-operatório, os pacientes foram submetidos a uma nova avaliação clínica de acordo com a escala de danos neurológicos⁽⁸⁾ (Tabela 2) e feitos exames radiológicos aos 30, 60 e 90 dias.

Os pacientes que apresentaram condições de deambulação Frankel D e E foram liberados para marcha precoce, com uso de colete de Jewet, por 3 meses, e pacientes que não deambulavam Frankel A, B e C foram encaminhados ao serviço de Fisioterapia para reabilitação.

RESULTADOS

Dos 14 pacientes avaliados no pós-operatório, 5 (35,8%) eram Frankel A, 7 (50%) Frankel B, 1 (7,1%) Frankel C e 1 (7,1%) Frankel E.

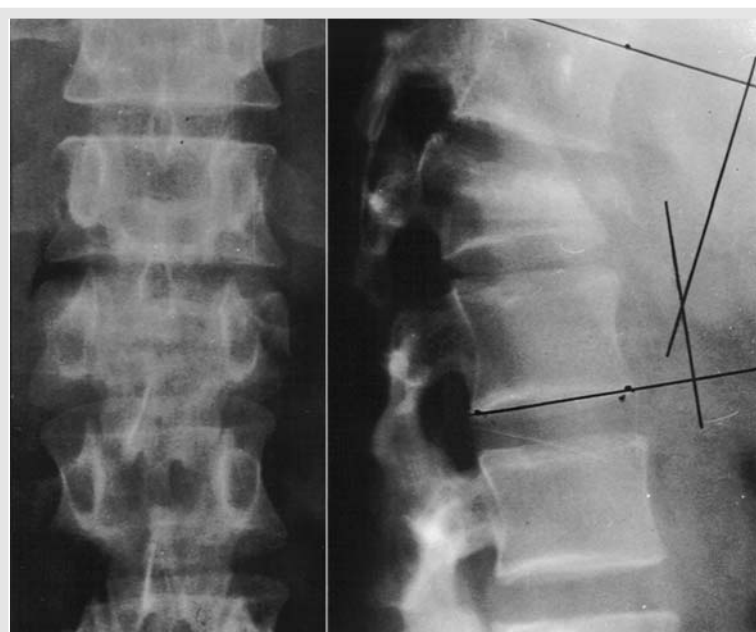


Figura 1- Fotografias de radiografias pré-operatórias da coluna lombar e torácica. A- (frente) B- (perfil). Nota-se fratura em L1, com afundamento e angulação de 280°.

Figure 1- Photographs of preoperative radiographs of thoracic and lumbar spine. A- (front) B- (lateral). Notice L1 fracture, depressed and with 280° deformity.

compressive laminectomy was performed. Lesions were stabilized with the previously molded Hartshill's rectangle and Luque wires fixed to the laminae above and below the lesion (Figures 2 A-B). Arthrodesis was performed by cancellous bone graft from iliac or spinal processes.

Postoperatively patients underwent a new clinical evaluation according to the scale of neurologic damage⁽⁸⁾ (Table 2) and radiographic evaluation performed at 30, 60 and 90 days.

Patients presenting walking conditions Frankel D and E were allowed early walking using a Jewet vest for 3 months, and not walking patients, Frankel A, B and C were referred to Physiotherapy for rehabilitation.

RESULTS

From the 14 evaluated patients, postoperatively 5 (35.8%) were Frankel A, 7 (50%) Frankel B, 1 (7.1%) Frankel C and 1 (7.1%) Frankel E.

From the 5 Frankel A patients, 2 kept the result,

I- Numero de colunas de cada vértebra acometida
A - Apenas uma coluna acometida
B - Duas colunas acometidas
C - Três colunas acometidas
II- Grau de deslizamento duas vértebras contíguas
A - Nenhum deslizamento
B - Deslizamento de até 25% entre as vértebras
C - Deslizamento maior que 25 % entre as vértebras
III- Angulação resultante da lesão
A - Nenhuma angulação
B - Angulação até o valor limite
C - Angulação maior que o valor limite
IV- Valores limites da angulação
A - Coluna cervical: até 11 graus de angulação
B - Coluna torácica: até 40 graus de angulação
C - Coluna lombar: até 25 graus de angulação
OBS: A classificação final é dada pela pior nota atribuída em relação aos 3 critérios avaliados.

Tabela I - Classificação da American Spinal Injury Association (ASIA) para lesões da coluna vertebral⁽⁹⁾.

Table I - American Spinal Injury Association (ASIA) classification of spinal injuries⁽⁹⁾.

Dos 5 pacientes Frankel A, 2 mantiveram-se, um evoluiu para B, um para O e outro para E. Dos 7 Frankel B, dois evoluíram para C, três para O e dois para E. O Frankel C evoluiu para E. O Frankel E manteve-se. A evolução clínica dos pacientes, no pré e no pós-operatório, encontra-se na (Tabela 4).

Não ocorreram complicações secundárias como infecção, perda da redução ou falência de material de síntese. Apenas um paciente evoluiu com dor persistente sendo evidenciada melhora do quadro, quatro semanas após o tratamento com anti-inflamatório não hormonal.

DISCUSSÃO

As lesões instáveis da coluna torácica e lombar têm sido amplamente discutidas, quanto ao tipo de tratamento operatório utilizado^(4,5,13,15,17).

Alguns autores preconizam a reconstrução e a estabilização da parte posterior da coluna, com implante funcionando como tirante de tensão⁽²⁰⁾. Outros autores dão preferência à abordagem e fixação anterior⁽¹⁾, relevando a carga axial que é submetida à coluna anterior. Outros ainda recomendam a fixação anterior e posterior como método mais eficaz de estabilização^(10,9). De uma forma geral, todos os procedimentos recomendam instrumentação, com fusão óssea que permita estabilizar as lesões^(11,12,18), sendo indicado para reduzir a morbidade e encurtar o período de hospitalização do paciente^(2,14).

A redução e fixação das fraturas, com a restauração anatômica das lesões instáveis da coluna torácica e lombar, permitem uma estabilidade que proporciona uma melhora na evolução clínica dos pacientes com déficit neurológico⁽⁷⁾.

Os resultados obtidos foram semelhantes aos da literatura, quando comparados com outras técnicas de fixação, como ins-

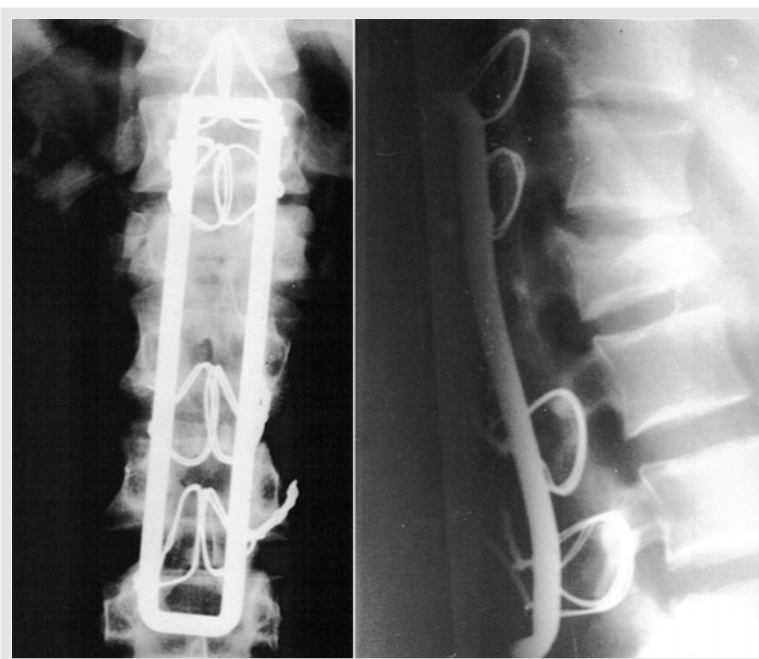


Figura 2- Fotografias de radiografias pós-operatórias da coluna lombar e torácica. A- (frente) B- (perfil). Nota-se a estabilização da fratura com o sistema de Hartshill.

Figure 2- Photograph of postoperative radiographs of lumbar and thoracic spine. A- (front) B- (lateral). Notice fracture stabilization with Hartshill's rectangle.

one became B, one O and the other one became E. From the 7 Frankel B, two became C, three O and two E. The Frankel C patient, became E. The Frankel E remained as E. Postoperative clinical evolution of the patients, is in Table 4.

No secondary complication was observed, such as infection, loss of reduction or failure of the implant. Only one patient presented with persistent pain, remitting four weeks after treatment with NSAID.

DISCUSSION

Unstable injuries of thoracic and lumbar spine have been widely discussed regarding surgical treatment^(4,5,13,15,17).

Some authors recommend reconstruction and stabilization of the poste-

rior part of the spine with the implant working as a tensor⁽²⁰⁾. Others prefer anterior approach and fixation⁽¹⁾, not considering the axial load to anterior spine. And others recommend a fixation both anterior and posterior, as the best stabilizing method^(10,9). Generally, all methods recommend instrumentation with arthrodesis that allow stabilizing the lesions^(11,12,18), being indicated to reduce morbidity and shorten in hospital stay^(2,14).

Reduction and fixation of fractures, with anatomical restoration of unstable injuries of thoracic and lumbar spine allow an stability that allows a better evolution in patients with a neurologic deficit⁽⁷⁾.

The results of this series were similar to those in the literature, when compared to other instrumentation techniques^(13,15), monosegmental fixation with transpedicular screws⁽⁵⁾ and Harms method⁽⁴⁾.

Escala de danos neurológicos de Frankel ⁽⁶⁾	
Frankel	Características clínicas
A	Ausência de função sensitivo-motora ao nível da lesão
B	Ausência de função motora e sensibilidade presente
C	Sensibilidade e motricidade presentes, mas insuficientes para marcha
D	Sensibilidade e motricidade presentes e marcha com auxílio de órteses
E	Função sensitivo-motora normal

Tabela 2 - Escala de danos neurológicos de Frankel⁽⁶⁾.
Table 2 - Frankel's scale of neurological damage⁽⁶⁾.

trumentação^(13,15), fixação monossegmentar com parafusos transpediculados⁽⁵⁾ e método de Harms⁽⁴⁾.

O instrumental de Hartshill, por nós utilizado, proporcionou uma melhor estabilização no pós-operatório e demonstrou ser uma boa opção para a fixação posterior das lesões instáveis da coluna torácica e lombar nos pacientes avaliados.

CONCLUSÕES

A fixação interna com restauração anatômica das lesões instáveis da coluna torácica e lombar, com o retângulo de Hartshill, permitiu uma estabilidade das fraturas e demonstrou ser um método apropriado no tratamento dos pacientes com lesão traumática grave da coluna.

Casos	Idade	Sexo	Localização	Frankel	ASIA
1	25	M	Torácica	E	C
2	29	F	Torácica	B	B
3	38	M	Torácica	B	C
4	20	M	Lombar	B	C
5	40	F	Lombar	A	C
6	19	F	Torácica	B	C
7	42	M	Lombar	B	B
8	20	M	Lombar	B	B
9	21	M	Torácica	A	C
10	16	M	Toracolombar	A	C
11	19	M	Toracolombar	A	C
12	33	M	Lombar	C	C
13	20	M	Torácica	A	C
14	25	M	Lombar	B	D

Tabela 3 - Características gerais dos pacientes submetidos ao tratamento operatório quanto à idade, sexo, localização, danos neurológicos e tipo de lesão.

Table 3 - General aspects of patients who underwent surgery regarding age, sex, location, neurological data and kind of injury.

Casos	Pré-operatório	Pós-operatório
1	E	E
2	B	E
3	B	C
4	B	C
5	A	D
6	B	D
7	B	E
8	B	D
9	A	B
10	A	A
11	A	E
12	C	E
13	A	A
14	B	D

Tabela 4 - Evolução clínica dos pacientes no pré e pós-operatório segundo a escala de danos neurológicos de Frankel.

Table 4 - Pre and post operative evolution of the patients according to Frankel's rating.

REFERÊNCIAS BIBLIOGRÁFICAS

- Aebi, M.: Operative Behandlung von Wirbels frakturen — dorsale oder ventrale instrumentation. *Op Journal* 12: 182-187, 1996.
- Bedbrook, G.M.: Use and disuse of surgery in limbo-dorsal fractures. *J Western Pacific Orthop Assn* 6: 5-26, 1969.
- Brum, P.R., Labronici, P.J., D'Angelo, D.S. & Amaral, C.A.B.: Tratamento cirúrgico das fraturas instáveis da coluna toracolombar. *Rev Bras Ortop* 30: 125-130, 1995.
- Defino, H. L. A., Fuentes, A. E. R. & Rejailli, W. A.: Tratamento das fraturas da colina toracolombar pelo método de Harms. *Rev Bras Ortop* 32: 546-554, 1997.
- Defino, H. L. A., Fuentes, A. E. R., Remond, P. H. & Valim, E.: Fixação monossegmentar das fraturas da coluna toracolombar. *Rev Bras Ortop* 33: 119-124, 1998.
- Dove, J.: Internal fixation of the lumbar spine. The Hartshill rectangle. *Clin Orthop* 203: 135-140, 1986.
- Flesch, J.R., Leider, L.L., Erikson, D.L., Chou, S.N. & Bradford, D.S.: Harrington instrumentation and spine fusion for unstable fractures and fractures-dislocations of thoracic and lumbar spine. *J Bone Joint Surg [Am]* 59: 143-153, 1977.
- Frankel, H. L. Hancock, O. O. & Hyslop, G.: The spine with paraplegia and tetraplegia. *Paraplegia* 7: 225, 1969.
- Harms, J.: Screw-threaded rod system in spinal fusion surgery. State of the art review. *Spine* 6: 541 -577, 1992.
- Harms, J. & Stoltze, D.: The indications and principles of correction of pot-traumatic deformities. *Eur Spine J* 1:142-151, 1992.
- Harrington, P.R.: Treatment of scoliosis. Correction and internal fixation by spine instrumentation. *J Bone Joint Surg [Am]* 44: 591, 1962.
- Harrington, P.R.: Instrumentation in spine instability other than scoliosis. *S Afr Surg* 5: 7-12, 1967.
- Harrington, P.R. & Dickson, J.H.: The development and further prospects of internal fixation of the spine. *Isr J Med Sci* 9: 773-778, 1973.
- Katznelson, A.M.: Stabilization of the spine in traumatic paraplegia. *Paraplegia* 7: 33-37, 1969.
- Luque, E., Cassis, H. & Ramirez-Wiella, G.: Segmental spinal instrumentation in the treatment of fractures of the thoracolumbar spine. *Spine* 7: 312, 1982.
- Meyer, P.: New Spine Fracture Classification System, *Annual meeting of the AAPM&R*, Chicago, 1996.
- Munford, J., Weinstein, N., Spratt, K. F. Et al.: Thoracolumbar burst fractures: The clinical efficacy and outcome of monopoperative management. *Spine* 8: 955-970, 1993.
- Oliveira, R.P., Barros Filho, T.E.P., Greve, J.M.D'A., Rodrigues, N.R. & Basile Jr., R.: Fraturas vertebrais do segmento toracolombar: descompressão cirúrgica. *Rev Bras Ortop* 27: 699-704, 1992.
- Puertas, E. B., Chagas, J. O. M. & Kasinski, S. K.: Trauma toracolombar. *Rev Bras Ortop* 27:138-140, 1992.
- Staufner, E.S.: "The use of the AO 'fixateur interne' for thoracic and lumbar fractures", in Bridwell, K. H. & Oewald, R. L. (eds): *The text-book of spinal surgery*, Philadelphia, J.B Lippincott, 1997. p. 1949-1955.

The Hartshill's rectangle used by us, allowed a best postoperative stabilization and demonstrated to be a good option for posterior fixation of unstable injuries of thoracic and lumbar spine in this group of patients.

CONCLUSIONS

Internal fixation and anatomical restoration of unstable lesions of thoracic and lumbar spine with Hartshill's rectangle allowed stability to the fractures and proved to be adequate in treatment of patients with severe traumatic spinal injury.