



## RELATO DE CASO

# Transient ischemic attack: an unusual presentation of a carotid body tumor<sup>☆</sup>



## Ataque isquêmico transitório: apresentação incomum de um tumor de corpo carotídeo

Mojtaba Maleki, Mahdi Safdarian e Ali Daneshvar<sup>\*</sup>

*Iran University of Medical Sciences, Rasoul Akram Hospital, Teerã, Irã*

Recebido em 12 de janeiro de 2016; aceito em 8 de fevereiro de 2016  
Disponível na Internet em 29 de junho de 2017

### Introdução

Tumores de corpo carotídeo (TCCs) são os paragangliomas mais comuns, com incidência de um caso em cada 30.000 habitantes na população geral.<sup>1</sup>

Em geral, esses tumores afetam pacientes de meia-idade com hipóxia crônica e se apresentam como uma massa cervical e paralisias de nervos cranianos baixos. Raramente os TCCs são malignos, geralmente assintomáticos e em muitos casos estão associados a complicações consideráveis decorrentes do procedimento, especialmente perda de sangue.<sup>2</sup>

Recomenda-se a ressecção cirúrgica para todos os TCCs em pacientes hígidos, devido ao risco de complicações locais

ligadas ao tamanho do tumor e a um pequeno – mas consistente – risco de malignidade.<sup>3,4</sup> Apesar dos progressos nas imagens e técnicas cirúrgicas para TCCs, deficiências de nervos cranianos, derrame e morte continuam a afetar 10-40% dos pacientes tratados com ressecção cirúrgica curativa.

Embora a maioria das complicações decorrentes do TCC ocorra durante ou após a cirurgia, esses tumores devem ser considerados entre as causas incomuns de ataque isquêmico transitório (AIT) e derrame.<sup>5</sup> Neste artigo, apresentamos um caso de tumor de corpo carotídeo em paciente com história de AIT havia cerca de um mês.

### Relato de caso

Homem, 60 anos, encaminhado à clínica de otorrinolaringologia do Hospital Firoozgar, com queixa de massa cervical direita pulsátil e indolor, com crescimento gradual desde 40 anos atrás (*fig. 1*).

O paciente não apresentava queixa de disfagia ou odinofagia, alteração vocal, aspiração ou obstrução nasal e a força muscular do membro superior estava normal. Não havia história de infecção ou crescimento rápido.

O paciente informou história de AIT com menos de um mês de duração, com apresentação de enfraquecimento

DOI se refere ao artigo:

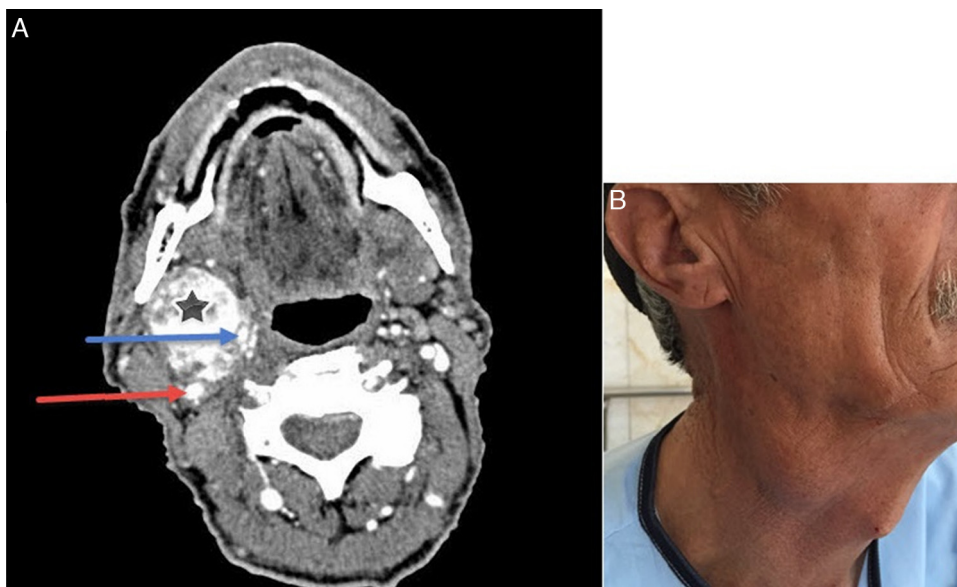
<http://dx.doi.org/10.1016/j.bjorl.2016.02.002>

<sup>☆</sup> Como citar este artigo: Maleki M, Safdarian M, Daneshvar A. Transient ischemic attack: an unusual presentation of a carotid body tumor. Braz J Otorhinolaryngol. 2018;84:802–4.

<sup>\*</sup> Autores para correspondência.

E-mails: [maham.dr@gmail.com](mailto:maham.dr@gmail.com) (M. Maleki),  
[dralidaneshvar@gmail.com](mailto:dralidaneshvar@gmail.com) (A. Daneshvar).

A revisão por pares é da responsabilidade da Associação Brasileira de Otorrinolaringologia e Cirurgia Cérvico-Facial.



**Figura 1** (A) A TC espiral do pescoço com contraste IV revela TCC (estrela), ACI (seta vermelha) e ACE (seta azul). (B) Homem, 60 anos, com lesão cervical direita indolor e não pulsátil presente havia 40 anos.

do membro superior no lado esquerdo que melhorou gradualmente e desapareceu completamente em alguns dias. Não relatava hipertensão ou diabetes. Outras etiologias para derrame foram excluídas. Ao exame físico, foi detectada uma massa sólida endurecida que mediu  $4 \times 4$  cm no lado direito, nível II-III do pescoço, com frêmito à palpação. A lesão apresentava mobilidade horizontal, mas com fixação no movimento vertical (sinal de Fontaine positivo). Na avaliação sistêmica, não foi observado LAP na região cervical e o exame neurológico não revelou déficit de nervos cranianos; além disso, foi detectada força normal em ambos os membros.

Hemograma completo, eletrólitos, lipídeos e colesterol estavam normais. A eletrocardiografia revelou inexistência de arritmia cardíaca ou de anormalidade. A sonografia mostrou fluxo normal da artéria carótida interna (ACI) e das artérias carótidas comuns (ACCs) nos dois lados e uma massa com heteroeco com intensa vascularização interna na bifurcação da artéria carótida direita. Tomografia computadorizada não contrastada do cérebro demonstrou lesão hipodensa focal no ramo anterior da cápsula interna direita, sugestiva de infarto lacunar, e leve hipodensidade no lobo parietal direito, sugestiva de isquemia antiga.

A tomografia computadorizada cervical revelou lesão sólida heterogênea com  $39 \times 40 \times 62$  mm na bifurcação da artéria carótida direita, desde o nível da orofaringe até a supraglote, e divisão dos ramos da artéria carótida com intensificação significativa.

A ultrassonografia Doppler Color-Coded transcraniana (UTC) revelou velocidades sistólicas de pico (VSPs) e velocidades de fluxo médias (VFMs) anteriores e posteriores normais; e velocidade e direção de fluxo normais nas artérias carótidas externas (ACEs), ACIs e ACCs, com aumento na espessura da íntima-média (EIM) das ACCs direita e esquerda. Também foi observada uma lesão vascularizada similar a uma massa no interior da bifurcação da artéria

carótida (sugestiva de tumor de corpo carotídeo), além de estenose de grau B (0-15%) nas ACIs esquerda e direita.

Foi feita uma angiografia por subtração digital (ASD) das carótidas e do cérebro, indicou a presença de massa cervical vascular no lado direito, sugestiva de tumor de corpo carotídeo. Na injeção seletiva da ACC, ACI e ACE direita, foi observado um tumor de baixo *blush* vascular na bifurcação da ACC direita que deslocava posterolateralmente a ACI sem invasão, sua irrigação era dependente de vários ramos finos provenientes da ACE direita.

## Discussão

Ainda que seja neoplasia rara, o TCC deve ser incluído no diagnóstico diferencial de qualquer paciente que apresente um tumor cervical lateral. Os achados físicos em apoio ao diagnóstico são uma massa pulsátil não expansível, com capacidade de mobilização laterolateral, mas não vertical.<sup>6</sup> Em geral, TCC se apresenta como uma massa compressível, indolor e de lento crescimento no aspecto superior do pescoço.<sup>1</sup> Desconforto local, recente aumento no tamanho, cefaleia, tontura, disfagia e alterações vocais e auditivas são outros sintomas sugestivos de tumor funcionalmente ativo.<sup>5</sup>

O diagnóstico é também reforçado por procedimentos radiológicos, como sonografia, TC, IRM e arteriografia. A angiotomografia da cabeça e do pescoço também proporciona excelente caracterização do tumor, define a sua extensão superior e medial, identifica a presença concomitante de paragangliomas e permite a avaliação do volume tumoral.<sup>1</sup>

Os derrames citados na literatura ocorrem após a cirurgia e também são descritos como uma das principais causas de óbito. Em nosso paciente, aparentemente, um mecanismo isquêmico é a explicação mais provável dos sintomas. A ausência de evidências consistentes de alterações ateroscleróticas nos estudos de angiografia torna improvável

veis outras probabilidades, como a embolia relacionada ao TCC.

### Conclusão

Considerando o insistente crescimento do TCC, com envolvimento de estruturas neurovasculares vitais, e diante da incidência significativa de malignidade, a excisão cirúrgica é o tratamento de escolha. Embora a tomografia cervical ajude muito no estudo dos TCCs, essa investigação não exclui a necessidade da angiografia.

### Consentimento informado do paciente

O paciente concordou com a apresentação deste relato de caso para publicação em revista.

### Conflitos de interesse

Os autores declaram não haver conflitos de interesse.

### Referências

1. Power AH, Bower TC, Kasperbauer J, Link MJ, Oderich G, Cloft H, et al. Impact of preoperative embolization on outcomes of carotid body tumor resections. *J Vasc Surg.* 2012;56:979–89.
2. Rao AB, Koeller KK, Adair CF, From the archives of the AFIP. Paragangliomas of the head and neck: radiologic–pathologic correlation. *Radiographics.* 1999;19:1605–32.
3. Nora JD, Hallett JW Jr, O'Brien PC, Naessens JM, Cherry KJ Jr, Pairolero PC. Surgical resection of carotid body tumors: long-term survival, recurrence, and metastasis. *Mayo Clin Proc.* 1988;63:348–52.
4. Hallett JW Jr, Nora JD, Hollier LH, Cherry KJ Jr, Pairolero PC. Trends in neurovascular complications of surgical management for carotid body and cervical paragangliomas: a fifty-year experience with 153 tumors. *J Vasc Surg.* 1988;7:284–91.
5. Chamorro Sanchez A, Varela de Seijas E, Matesanz Matesanz J, Trapero VL. Carotid body tumor: unusual cause of transient ischemic attacks. *Stroke.* 1988;19:102–3.
6. Amsalu A, Anderson B, Tesfaye W. Giant malignant carotid body tumor in a 40 years old woman: a case report from Gondar University Hospital. *Ethiop Med J.* 2013;51:285–91.