



ARTIGO DE REVISÃO

Clinical evaluation for chin augmentation: literature review and algorithm proposal[☆]

Helena Hotz Arroyo^{a,*}, Isabela Peixoto Olivetti^a, Leila Freire Rego Lima^b, José Roberto Parisi Jurado^b

^a Universidade de São Paulo (USP), Departamento de Otorrinolaringologia, São Paulo, SP, Brasil

^b Instituto Jurado de Educação e Pesquisa, São Paulo, SP, Brasil

Recebido em 15 de maio de 2015; aceito em 1 de setembro de 2015

KEYWORDS

Genioplasty;
Chin;
Plastic surgery;
Maxillofacial
development;
Jaw

Abstract

Introduction: The esthetic balance of the face results from harmonic and symmetrical facial proportions. The literature describes several methods for lower-third facial analysis, but lacks a simple and practical method.

Objective: To review the methods of analysis of the ideal projections of the chin based on soft tissues, showing the advantages and disadvantages of each.

Methods: Literature review through the PubMed database.

Results: The following methods for chin analysis based on soft tissues were reviewed: Gonzales-Ulloa, Goode, Merrifield, Silver, Legan, Gibson & Calhoun, cervicomental angle, and mentocervical angle.

Conclusion: An adequate analysis of the proportions of the face and facial disharmony is essential for the correct indication of the necessary procedures and good surgical outcome. The authors propose an algorithm to facilitate the indication for chin augmentation surgery.

© 2015 Associação Brasileira de Otorrinolaringologia e Cirurgia Cérvico-Facial. Published by Elsevier Editora Ltda. This is an open access article under the CC BY-license (<https://creativecommons.org/licenses/by/4.0/>).

DOI se refere ao artigo: <http://dx.doi.org/10.1016/j.bjorl.2015.09.009>

* Como citar este artigo: Arroyo HH, Olivetti IP, Lima LF, Jurado JR. Clinical evaluation for chin augmentation: literature review and algorithm proposal. Braz J Otorhinolaryngol. 2016;82:596-601.

* Autor para correspondência.

E-mail: helenaharroyo@hotmail.com (H.H. Arroyo).

PALAVRAS-CHAVE

Mentoplastia;
Queixo;
Cirurgia plástica;
Desenvolvimento
maxilo-facial;
Mandíbula

Avaliação clínica para avanço de mento: revisão da literatura e proposta de um algoritmo**Resumo**

Introdução: O equilíbrio estético da face resulta de proporções faciais harmônicas e simétricas. A literatura descreve vários métodos de análise do terço inferior da face, mas carece de um método simples e prático.

Objetivo: Revisar os métodos de análise da projeção ideal do mento baseadas em tecidos moles, mostrando as vantagens e desvantagens de cada um.

Método: Revisão da literatura através da base de dados Pubmed.

Resultados: Os seguintes métodos para análise do mento baseada em partes moles são revisados: Gonzalles-Ulloa, Goode, Merrifield, Silver, Legan, Gibson & Calhoun, ângulo cervicomental e ângulo mentocervical.

Conclusão: A análise adequada das proporções da face e desarmonia facial faz-se essencial para a correta indicação dos procedimentos necessários e bom resultado cirúrgico. Propomos um algoritmo para facilitar indicação de avanço de mento.

© 2015 Associação Brasileira de Otorrinolaringologia e Cirurgia Cérvico-Facial. Publicado por Elsevier Editora Ltda. Este é um artigo Open Access sob a licença CC BY (<https://creativecommons.org/licenses/by/4.0/>).

Introdução

A harmonia facial tem sido estudada há séculos, desde os antigos filósofos gregos, que tentavam desvendar os elementos da beleza, passando pelas esculturas egípcias com complexa harmonia facial até os estudos dos artistas renascentistas, como Michelângelo e Leonardo da Vinci, que buscavam medidas concretas para as proporções da face.^{1,2} Essas heranças nos trouxeram conhecimentos sobre a estética facial aplicados atualmente. O cirurgião deve conhecer as proporções ideais da face para indicar corretamente os procedimentos a seu paciente, já que uma análise incorreta leva a conclusões impróprias.^{2,3}

O terço médio, especialmente o nariz, recebe maior atenção, já que é a região mais proeminente da face. Por outro lado, deve-se dar devida importância ao terço inferior, uma vez que mento pequeno ou retraído resulta em desarmonia facial, especialmente quando se analisa o perfil.³ Tal desproporção pode levar o paciente a interpretar erroneamente a projeção do nariz, acreditando ser maior que a real, e a procurar a rinoplastia como procedimento reparador de sua desarmonia facial.^{4,5} Cabe ao cirurgião avaliar esteticamente a face como um todo, analisando as proporções faciais para julgar qual ou quais procedimentos podem beneficiar seu paciente.^{3,6,7}

Neste contexto, o terço inferior (lábios e queixo) não deve ser desprezado, uma vez que pode ter um impacto significativo sobre o perfil no pós-operatório.⁷ A avaliação inicial do terço inferior da face deve identificar o mento retroposicionado e excluir dismorfismo mandibular - como micrognatia (hipoplasia vertical e horizontal da mandíbula) e retrognatia (mandíbula retraída comparada à maxila) - associado a anormalidades de oclusão dentária, mais comumente a maloclusão dentária Classe II de Angle. Estes casos requerem análise cefalométrica para possível programação de cirurgia ortognática.⁸

Pacientes com tais deformidades, mas que recusam procedimentos mais extensos, podem ser submetidos a avanço de

mento; contudo, devem estar cientes de suas limitações na melhora do perfil facial e oclusão.^{3,7,9} Por outro lado, não é incomum que candidatos a avanço de mento apresentem hipodesenvolvimento da sínfise mandibular (microgenia horizontal - presença de altura vertical normal, com parte óssea retraída), mas com oclusão dentária normal (Classe I de Angle). Estes pacientes podem se beneficiar de tal procedimento isoladamente.^{8,9}

Existem diversos métodos descritos para análise da projeção ideal do mento, baseados em tecidos moles, cada um com sua particularidade, mas nenhum completo ou ideal.⁷ O presente artigo teve como objetivo revisar sistematicamente tais métodos, mostrando as vantagens e desvantagens de cada um de maneira simples e prática. Na sequência, propomos algoritmo de avaliação clínica para indicação de avanço de mento.

Método

Revisão da literatura por meio da base de dados PubMed, de 1992 a abril de 2015. Foram selecionados artigos nas línguas inglesa e espanhola, relacionados à avaliação clínica para avanço de mento usando as seguintes palavras: *analysis and augmentation mentoplasty* (quatro artigos), *clinical analysis and genioplasty* (22 artigos), *clinical analysis and chin augmentation* (21 artigos), *chin position and profile analysis* (46 artigos).

Foram incluídos, nesta revisão, apenas os artigos que traziam métodos para análise do terço inferior da face de adultos fundadas na documentação fotográfica de pacientes (19 artigos). Foram excluídos aqueles que discutiam exclusivamente análises cefalométricas através de radiografias; discussões sobre classe III de Angle; análises de pacientes com apneia do sono ou malformações; artigos relacionados a extrações dentárias e aparelhos ortodônticos; avaliações através de tomografia computadorizada; estudos étnicos ou em crianças; e descrição de técnicas operatórias.

Em seguida, foram analisadas as listas de referências dos artigos selecionados e incluídos na revisão os mais relevantes, principalmente os de cunho histórico, mesmo com data anterior ao ano de 1992.

Resultado

Os métodos mais relevantes para análise da proporção da face baseados em tecidos moles, e, portanto através de fotografias, são revisados a seguir.

Gonzalez-Ulloa traçou linha perpendicular à linha horizontal de Frankfort e tangente ao nasium (ponto de maior depressão na raiz nasal, na linha média), chamada meridiano zero (fig. 1A). Ele propôs que, em uma face com proporções ideais, o pogônio (o ponto mais projetado do mento) deve estar nessa linha ou logo posterior a ela. Classificou o retroposicionamento do mento em grau I, menos de 1 cm posterior ao meridiano; grau II entre 1 e 2 cm; e grau III mais de 2 cm.¹

Goode traçou uma linha perpendicular à linha horizontal de Frankfort passando pelo sulco alar (fig. 1B). Esse método propõe que o pogônio fique nessa linha ou logo posterior a ela.¹⁰

O Ângulo Z de Merrifield é formado na interseção inferior entre a linha horizontal de Frankfort e uma outra, traçada entre o pogônio e a região mais protuberante dos lábios (fig. 1C). Seu valor ideal deve estar entre 75 e 85° (80° ± 5°).¹¹

No método proposto por Silver, traça-se uma linha perpendicular à linha horizontal de Frankfort, tangenciando a borda da transição cutaneomucosa do lábio inferior (fig. 1D). O pogônio deve estar nessa linha ou até 2 mm atrás - medida preferida em mulheres (fig. 1).⁷

Legan propôs um ângulo "ideal" para avaliar a convexidade da face. O ângulo de Legan é medido entre uma linha traçada da glabella ao ponto subnasal, e outra do subnasal ao pogônio (fig. 2A). Sugere valor ideal de 12°, podendo variar de 8° a 16°. ^{7,10,12}

O triângulo facial inferior foi proposto por Gibson & Calhoun (fig. 2B). É definido por três pontos: o tragus (T), o ponto subnasal (S) e o ponto de definição do mento (C). O ponto C é a intersecção de um arco com centro em T que tangencia o mento. A linha SC e o ângulo T refletem a altura do terço inferior da face. Propõe como medidas ideais a relação TC/TS de 1,15 a 1,19 e o ângulo S de 88 a 93°. ¹⁰

O ângulo cervicomentoniano (ACM) é formado por linha tangenciando o ponto submentoniano - passando do mento à região subcervical - e outra tangenciando o pescoço na intersecção da região subcervical - o ponto mais baixo entre a área submentoniana e o pescoço (fig. 2C). O ACM ideal é descrito como 121° para homens e 126° para mulheres.³

O ângulo mentocervical (AMC) tem duas definições. Segundo Lehman, o AMC é determinado por uma linha da ponta nasal ao pogônio que cruza com a linha que tangencia o ponto submentoniano, com valores normais de 110 a 120°. Powell e Humphreys definiram o AMC como intersecção de linha a partir da glabella até o pogônio, com outra tangente à área submental (partindo da região subcervical). Assim, o ACM integra análise da ponta nasal, posição do pescoço e projeção do mento (fig. 2D). Esse ângulo eleva-se com o aumento da projeção nasal e vice-versa.³

Discussão

A análise fotográfica do perfil do paciente traz limitações quanto à compreensão da morfologia craniofacial, uma vez que a correlação entre partes moles e ósseas não é proporcional, e o crescimento de tecidos moles é praticamente independente do esquelético.¹¹ Além disso, algumas variáveis são difíceis de ser analisadas em duas dimensões e estaticamente. Por exemplo, a avaliação do diâmetro latero-lateral do mento e a análise de sua harmonia na visão frontal ficam prejudicados, bem como a visão dinâmica do sorriso. Futu-

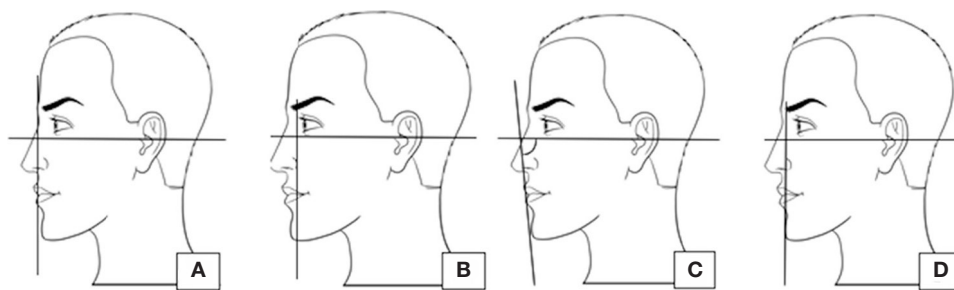


Figura 1 A, Gonzalles-Ulloa; B, Goode; C, Merrifield; D, Silver.

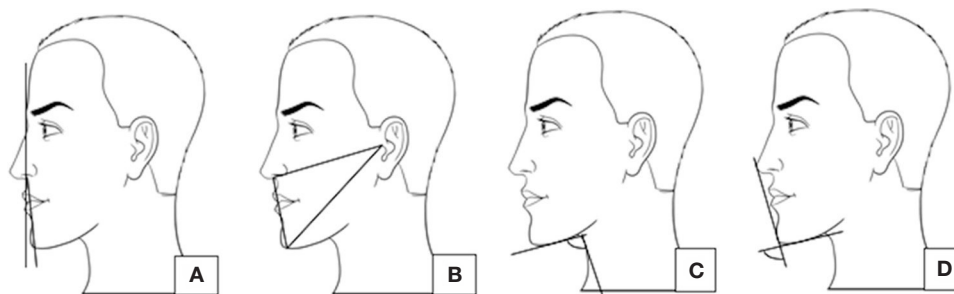


Figura 2 A, Legan; B, Gibson & Calhoun; C, ângulo cervicomentual; D, ângulo mentocervical.

Tabela 1 Comparação entre os principais métodos para análise da posição do mento

Método de análise	Descrição	Valores ideais	Vantagens	Desvantagens
Gonzalles-Ulloa - Meridiano zero	Linha perpendicular à linha de Frankfort, passando pelo <i>Nasium</i>	Pogônio na linha ou logo posterior	Simple	Depende da linha de Frankfort; varia com o <i>nasium</i>
Goode - alar perpendicular	Linha perpendicular à linha de Frankfort, passando pelo sulco alar	Pogônio na linha ou logo posterior	Simple	Modifica-se com o tamanho da base alar; depende da linha de Frankfort
Ângulo Z de Merrifield	Ângulo formado entre a linha de Frankfort e uma linha traçada entre o pogônio e a região mais protuberante dos lábios	Entre 75 e 85°	Análise baseada em tecidos moles	Depende da linha de Frankfort
Legan - ângulo de convexidade facial	Ângulo formado entre a linha traçada da glabella ao ponto subnasal e outra do subnasal ao pogônio	Entre 8 e 16° - ideal 12°	Análise baseada em tecidos moles	Modifica-se com hipoplasia maxilar
Triângulo facial de Gibson & Calhoun	Triângulo formado entre o tragus (T), o ponto subnasal (S) e o ponto de definição do mento (C)	TC/TS de 1,15 a 1,19 e o ângulo S de 88 a 93°	Análise baseada em tecidos moles	Requer cálculos
Silver	Linha perpendicular à linha de Frankfort, tangenciando a transição cutâneo-mucosa do lábio inferior	Pogônio na linha ou 2 mm atrás	Simple	Muito abrangente; depende da linha de Frankfort
Ângulo cervicomentoniano	Uma linha submental e outra que tangencia o pescoço na intersecção da região subcervical	121° - ♂ 126° - ♀	Análise baseada em tecidos moles	Modifica-se com o tecido celular subcutâneo do pescoço
Ângulo mentocervical	Da ponta nasal ao pogônio cruzando com a linha submental	110-120°	Integra análise da ponta nasal, posição do pescoço e projeção do queixo	Modifica-se com a ponta nasal

ramente, análises tridimensionais e videografias tornar-se-ão mais acessíveis e terão grande utilidade. No momento, o custo ainda é uma grande barreira a esses métodos, e a análise fotográfica ainda é bastante útil, simples e prática, uma vez que tem baixo custo, não expõe paciente à radiação e permite boa avaliação das estruturas.^{3,13,14}

Dos métodos apresentados, quatro deles (meridiano zero de Gonzalles-Ulloa, técnica de Goode, ângulo Z de Merrifield e técnica de Silver) utilizam a linha horizontal de Frankfort, traçada da margem superior do conduto auditivo externo ao rebordo orbitário inferior. No entanto, em análise fotográfica, não é possível determinar exatamente o rebordo orbitário inferior, visto ser ponto de referência ósseo. Gonzales-Ulloa sugere que, para identificar a Linha de Frankfort, deve-se ter como parâmetro a mudança de luz que geralmente aparece entre a pálpebra inferior e a bochecha (tabela 1).¹ Assim, a utilização desses métodos em análise fotográfica pode levar a imprecisões e variações interobservador. Sugerimos, portanto, aplicar esses métodos quando o rebordo orbitário inferior é facilmente identificado na fotografia ou na análise direta do paciente.

Ahmed J, Patil S e Jayaraj S avaliaram a diferença entre quatro métodos de avaliação do mento - Silver, Gonzalles-Ulloa, Legan e Merrifield - analisando 100 fotos de pacientes submetidos a rinoplastia. Constataram que, dependendo do método de análise, o número de pacientes que apresentaram microgenia variou de 17 a 62% em homens, e de 42 a 81% em mulheres. O método que se mostrou mais conservador foi o de Legan (17% em homens e 42% em mulheres), enquanto aquele que incluiu mais pacientes com microgenia foi o de Silver (62% em homens e 81% em mulheres). No total, 21 e 58%, homens e mulheres, respectivamente, foram incluídos em três ou mais critérios.⁷

Deve-se ter em mente que, caso a análise da posição do mento aponte para o retroposicionamento do mesmo, será necessário realizar avaliação cefalométrica, a fim de descartar dismorfismo mandibular.

De modo geral, o avanço do mento é realizado por meio técnicas de mentoplastia (com aumento no plano vertical, horizontal ou ambos), preenchedores (homólogos e autólogos) ou, ainda, implantes aloplásticos (com maior ganho no plano horizontal).⁶ Portanto, a avaliação da altura vertical do mento e a posição do lábio inferior complementam a análise do perfil e auxiliam na escolha da técnica.^{4,15,16} Uma das

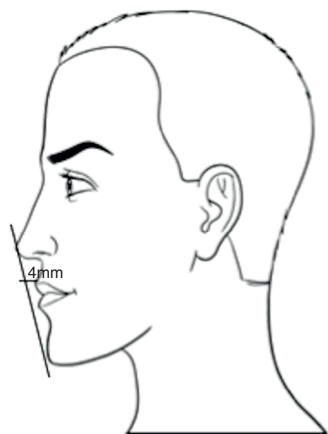


Figura 3 E-line de Ricketts.

Tabela 2 Indicações de avanço de mento

Análise da posição do mento (pelo menos três métodos diferentes, sendo dois positivos para microgenia)
Análise da altura vertical do queixo
Experiência do cirurgião/Técnicas disponíveis
Expectativa do paciente/Regionalidades

formas de avaliar altura vertical do mento é a relação entre a distância do ponto subnasal-lábio superior e mento-lábio inferior, que deve ser de 1:2.^{6,7} A posição dos lábios em relação ao nariz e ao mento foi descrita por Ricketts por meio da E-line, que é traçada do ponto mais alto da ponta nasal (*pronasali*) até a porção mais proeminente do queixo (*pogônio*).^{6,17} A E-line deve passar a 4 mm do lábio superior e a 2 mm do lábio inferior (fig. 3).¹⁸

Enfim, a indicação para avanço de mento - descartado dismorfismo mandibular - depende dos métodos para calcular proporções da face como um todo. O procedimento pode ser isolado ou combinado com rinoplastia, ritidoplastia ou lipoaspiração submentoniana.¹⁹

Frente a diferentes métodos de análise, sugerimos associação de três, com os quais o cirurgião se familiariza, para aplicá-los rotineiramente, indicando o procedimento quando o paciente preenche critério de microgenia em pelo menos dois. Tais medidas são apenas referências, pois deve-se con-

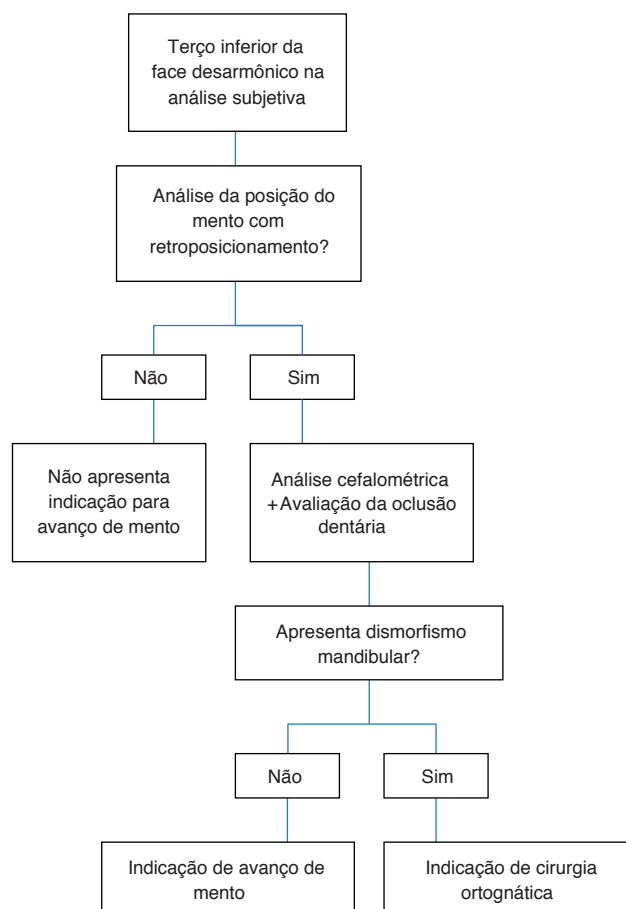


Figura 4 Algoritmo para indicação de avanço de mento.

siderar a experiência do cirurgião e, acima de tudo, a expectativa do paciente, respeitando suas características étnicas e condições gerais (idade, sexo, comorbidades) (tabela 2).⁸

Propomos, a seguir, algoritmo de avaliação do terço inferior da face como proposta para indicação de avanço de mento (fig. 4).

Conclusão

Dos vários métodos de análise da projeção do mento, nenhum parece isoladamente ideal. Assim, para identificar a deformidade mandibular do paciente, sugere-se a associação de métodos, considerando a experiência do cirurgião, as técnicas disponíveis e a expectativa do paciente (tabela 2). A análise adequada das proporções da face e da desarmonia facial faz-se essencial para a correta indicação dos procedimentos necessários ao paciente e, desse modo, para bom resultado cirúrgico.

Conflitos de interesse

Os autores declaram não haver conflitos de interesse.

Referências

- Gonzalez-Ulloa M. Quantitative principles in cosmetic surgery of the face (profileplasty). *Plast Reconstr Surg Transplant Bull.* 1962;29:186-98.
- Pitanguy I, Martello L, Caldeira AM, Alexandrino A. Augmentation mentoplasty: a critical analysis. *Aesthetic Plast Surg.* 1986;10:161-9.
- Tollefson TT, Sykes JM. Computer imaging software for profile photograph analysis. *Arch Facial Plast Surg.* 2007;9:113-9.
- Sykes JM. Aesthetic correction of chin deformities - bony genioplasty. *Aesthetic Plast Surg.* 2002;26 Suppl 1:S2.
- Morera Serna E, Scola Pliego E, Mir Ulldemolins N, Martínez Morán A. Treatment of chin deformities. *Acta Otorrinolaringol Esp.* 2008;59:349-58.
- Ward J, Podda S, Garri JI, Wolfe SA, Thaller SR. Chin deformities. *J Craniofac Surg.* 2007;18:887-94.
- Ahmed J, Patil S, Jayaraj S. Assessment of the chin in patients undergoing rhinoplasty: what proportion may benefit from chin augmentation? *Otolaryngol Head Neck Surg.* 2010;142:164-8.
- Frodel JL. Evaluation and treatment of deformities of the chin. *Facial Plast Surg Clin N Am.* 2005;13:73-84.
- Binder WJ, Kamer FM, Parkes ML. Mentoplasty - a clinical analysis of alloplastic implants. *Laryngoscope.* 1981;91:383-91.
- Gibson FB, Calhoun KH. Chin position in profile analysis. Comparison of techniques and introduction of the lower facial triangle. *Arch Otolaryngol Head Neck Surg.* 1992;118:273-6.
- Merrifield LL. The profile line as an aid in critically evaluating facial esthetics. *Am J Orthod.* 1966;52:804-22.
- Legan HL, Burstone CJ. Soft tissue cephalometric analysis for orthognathic surgery. *J Oral Surg Am Dent Assoc.* 1980;38:744-51.
- Fortes HNdaR, Guimarães TC, Belo IML, da Matta ENR. Photometric analysis of esthetically pleasant and unpleasant facial profile. *Dent Press J Orthod.* 2014;19:66-75.
- Anić-Milosević S, Mestrović S, Slaj M. Soft tissue profile typology: results of the cluster analysis. *J Craniofac Surg.* 2009;20:1263-8.
- Modarai F, Donaldson JC, Naini FB. The influence of lower lip position on the perceived attractiveness of chin prominence. *Angle Orthod.* 2013;83:795-800.
- Frodel JL, Sykes JM, Jones JL. Evaluation and treatment of vertical microgenia. *Arch Facial Plast Surg.* 2004;6:111-9.
- Fernández-Riveiro P, Suárez-Quintanilla D, Smyth-Chamosa E, Suárez-Cunqueiro M. Linear photogrammetric analysis of the soft tissue facial profile. *Am J Orthod Dentofac Orthop.* 2002;122:59-66.
- Ricketts RM. Esthetics, environment, and the law of lip relation. *Am J Orthod.* 1968;54:272-89.
- Zide BM, Pfeifer TM, Longaker MT. Chin surgery: I. Augmentation - the allures and the alerts. *Plast Reconstr Surg.* 1999;104:1843-53.