



Brazilian Journal of  
**OTORHINOLARYNGOLOGY**

www.bjorl.org.br



ARTIGO ORIGINAL

## Objective assessment of surgical technique in rotation and nasal projection variation<sup>☆,☆☆</sup>

Marina Serrato Coelho Fagundes\*, Ana Tereza Moreira, Elizabeth Mila Tambara, Sérgio Bernardo Tenório, Rogério de Fraga, Rogerio Hamerschmidt

*Clínica Cirúrgica, Universidade Federal do Paraná (UFPR), Curitiba, PR, Brasil*

Recebido em 26 de março de 2014; aceito em 30 de janeiro de 2015

### KEYWORDS

Rhinoplasty;  
Measures;  
Suture techniques

### Abstract

**Introduction:** In rhinoplasty, facial esthetic analysis is critical for proper surgical planning. Parameters such as rotation and nasal projection should be routinely evaluated. Few studies have objectively assessed changes in facial angles postoperatively.

**Objective:** To evaluate the effectiveness of medial intercrural sutures and of rotation of the nasal tip on the increase of rotation and nasal projection in Caucasian patients undergoing primary rhinoplasty.

**Methods:** A prospective study carried out between 2011 and 2013, with 27 patients treated with primary rhinoplasty with a basic technique by the same surgeon, with medial intercrural sutures and rotation of the nasal tip. Rotation and nasal projection were measured from photographs obtained preoperatively and after 12 months.

**Results:** All 27 patients completed the study. The mean age was 27.1 years. There was a mean increase of 8.4° in the rotation – a statistically significant value. There was no significant change in the projection.

**Conclusion:** The medial intercrural and nasal tip rotation sutures are effective in increasing nasal rotation in Caucasian patients undergoing rhinoplasty.

© 2015 Associação Brasileira de Otorrinolaringologia e Cirurgia Cérvico-Facial. Published by Elsevier Editora Ltda. This is an open access article under the CC BY- license (<https://creativecommons.org/licenses/by/4.0/>).

DOI se refere ao artigo: <http://dx.doi.org/10.1016/j.bjorl.2015.11.003>

☆ Como citar este artigo: Fagundes MSC, Moreira AT, Tambara EM, Tenório SB, de Fraga R, Hamerschmidt R. Objective assessment of surgical technique in rotation and nasal projection variation. Braz J Otorhinolaryngol. 2016;82:47-55.

☆☆ Instituição: Pós-graduação em Clínica Cirúrgica, Hospital de Clínicas da Universidade Federal do Paraná (UFPR), Curitiba, PR, Brasil.

\* Autor para correspondência.

E-mail: [ma.serrato@hotmail.com](mailto:ma.serrato@hotmail.com) (M.S.C. Fagundes).

**PALAVRAS-CHAVE**

Rinoplastia;  
Medidas;  
Técnicas de sutura

**Avaliação objetiva da técnica cirúrgica na variação da rotação e projeção nasal****Resumo**

**Introdução:** Na rinoplastia, a análise estética facial é essencial para um planejamento cirúrgico adequado. Parâmetros como rotação e projeção nasal devem ser rotineiramente avaliados. Há poucos estudos que avaliem objetivamente as mudanças nos ângulos faciais no pós-operatório.

**Objetivo:** Avaliar a eficácia das suturas intercrura mediais e de rotação da ponta nasal no aumento da rotação e projeção nasal em pacientes caucasianos submetidos à rinoplastia primária.

**Método:** Estudo prospectivo realizado entre 2011 e 2013, com 27 pacientes submetidos à rinoplastia primária técnica básica, pelo mesmo cirurgião, com suturas intercrura mediais e de rotação da ponta nasal. Mediu-se a rotação e a projeção nasal a partir de fotografias no pré-operatório e 12 meses após.

**Resultados:** Todos os 27 pacientes completaram o estudo. A idade média foi de 27,1 anos. Houve aumento médio de 8,4° na rotação, com significância estatística. Não houve alteração significativa na projeção.

**Conclusão:** As suturas intercrura mediais e de rotação da ponta nasal são eficazes no aumento da rotação nasal em pacientes caucasianos submetidos à rinoplastia.

© 2015 Associação Brasileira de Otorrinolaringologia e Cirurgia Cérvico-Facial. Published by Elsevier Editora Ltda. This is an open access article under the CC BY- license (<https://creativecommons.org/licenses/by/4.0/>).

**Introdução**

A rinoplastia é uma das mais desafiadoras cirurgias estéticas da face. O cirurgião deve combinar a correção das alterações funcionais com seu senso de beleza e harmonia e os desejos do paciente.<sup>1</sup> A análise estética facial é essencial neste contexto, no qual as medidas antropométricas nasais devem ser avaliadas e, partir delas, um planejamento cirúrgico deve ser traçado, para que os resultados desejados sejam alcançados. Parâmetros utilizados em cirurgias estéticas faciais, atualmente, são baseados em Powell e Humphreys.<sup>2</sup> Estes autores formularam relações adequadas entre a face e o nariz, definindo os ângulos faciais.

A ptose nasal e a falta de projeção da ponta correspondem a uma grande parcela das queixas dos pacientes, chegando a 72%.<sup>3,4</sup> Na avaliação da ptose nasal, deve-se observar a rotação da ponta nasal a partir do ângulo nasolabial. Este ângulo é obtido pela inclinação angular da columela no ponto em que se encontra com uma linha tangente ao lábio superior. Considera-se ideal um ângulo nasolabial que varia entre 90 a 105° em homens, e 105 a 120° em mulheres.<sup>5</sup>

A projeção da ponta nasal é a distância que esta se projeta da face. Ela é medida por meio de uma razão, e existem diversos métodos para avaliá-la, entre eles o método de *Goode*. Ele é realizado com a medida da linha perpendicular do *Tip point* até a linha do plano facial, dividida pela medida da linha do *nasion* ao *Tip point*. É preconizado que o valor seja de 0,55 a 0,6.<sup>6</sup>

Diversas abordagens e técnicas podem ser utilizadas no manejo das alterações de rotação e projeção da ponta nasal. Há descrição de técnicas abertas e fechadas (endonasal), uso de enxertos e suturas. A técnica endonasal permite os mesmos resultados da técnica aberta, entretanto, há menos lesão nos mecanismos de sustentação da ponta nasal.

Os mecanismos de sustentação nasal são divididos em maiores e menores. Os maiores incluem o ligamento fibroso do bordo cefálico da cartilagem alar ao bordo caudal da cartilagem lateral superior, a forma, o tamanho e a resistência das crura medial e lateral e o ligamento fibroso da cruz medial ao bordo caudal da cartilagem quadrangular. Já os menores são o dorso cartilaginoso do septo, o septo membranoso, a espinha nasal, o ligamento interdomal, os complexos sesamoides das cartilagens laterais inferiores, os ligamentos entre as cartilagens laterais inferiores e pele/tecidos moles.<sup>6</sup>

Aliado ao conhecimento dos mecanismos de sustentação nasal, a noção da sua dinâmica também se faz importante. A ideia de que mudanças na rotação e na projeção da ponta nasal poderiam ocorrer devido à alteração nas crura mediais ou laterais foi inicialmente descrita em 1960, com o conceito do tripé.<sup>7</sup> Em 1969, Anderson descreveu essa teoria, na qual a cruz lateral de cada cartilagem lateral inferior e a cruz medial formam um tripé. Portanto, duas pernas deste tripé são formadas pelas crura laterais, e a terceira perna é formada pelas crura mediais e a columela. Neste caso, alterando o comprimento e posição de cada perna haverá repercussão no posicionamento da ponta nasal.<sup>5,8</sup> Adamson ampliou esta teoria e propôs o modelo do arco-M, no qual as crura medial e lateral são consideradas parte de um arco de comprimento definidos, que leva em conta, também, a distância entre os domus.<sup>7,8</sup> Essas teorias se completam e são essenciais no planejamento da cirurgia nasal.

O uso de suturas nasais aparece como uma opção viável e cada vez mais popular, de fácil aprendizado e com baixo risco de complicações. Há poucos estudos que avaliam de forma objetiva as mudanças nos ângulos faciais no pós-operatório.<sup>5</sup> Em nosso estudo, avaliamos objetivamente a sutura intercrura mediais associada à sutura de rotação cefálica para o aumento e a manutenção da projeção e da rotação da

ponta nasal por meio da abordagem endonasal no pré-operatório e após 12 meses do procedimento. Estas suturas são modificações em técnicas previamente descritas.<sup>9</sup>

A sutura intercrura mediais foi descrita originalmente com o objetivo de aumentar tanto a projeção quanto a rotação da ponta nasal. A sutura de rotação da ponta nasal também foi descrita objetivando um aumento da rotação cefálica e uma leve retração da columela.<sup>9</sup>

Este estudo teve como objetivo avaliar as medidas de rotação e projeção da ponta nasal no décimo segundo mês de pós-operatório de rinoplastia primária endonasal com utilização de suturas intercrura mediais e de rotação da ponta nasal.

## Método

O presente estudo foi aprovado pelo Comitê de Ética da instituição (003/2012-06).

A coleta dos dados foi realizada de forma prospectiva pelo pesquisador, no período de janeiro de 2011 a dezembro de 2013.

Foram selecionados 27 pacientes, em estudo de coorte contemporânea longitudinal. Os pacientes incluídos no trabalho apresentavam narizes com características predominantemente caucasinas, com queixa de pouca rotação e/ou projeção nasal. Os critérios de exclusão foram pacientes que já haviam sido submetidos a rinoplastia anteriormente e menores de 18 anos. Todos os pacientes assinaram o termo de consentimento livre e esclarecido, aprovado pelo comitê de ética, previamente à cirurgia. Não houve perda de seguimento de paciente.

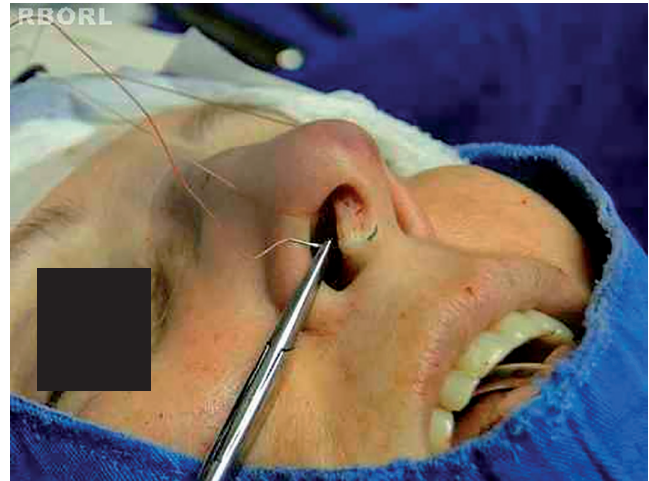
Os pacientes selecionados foram submetidos a rinoplastia técnica básica (tabela 1) executada pelo mesmo cirurgião, com realização das suturas intercrura mediais e de rotação da ponta nasal. A sutura septocolumelar para fechar a incisão de acesso foi realizada no mesmo nível.

A sutura intercrura mediais foi realizada após descolamento do bolsão columelar, com fio *Nylon* incolor 4.0, conforme figuras abaixo. Houve a passagem com agulha curva 5 mm acima da base de dentro do bolsão columelar para a região externa (fig. 1), onde, pelo mesmo orifício de saída, a agulha atravessou a columela e saiu no mesmo nível, no lado oposto (fig. 2). Pelo mesmo orifício, retornou ao interior do bolsão, onde três nós de aproximação foram realizados (figs. 3 a 5).

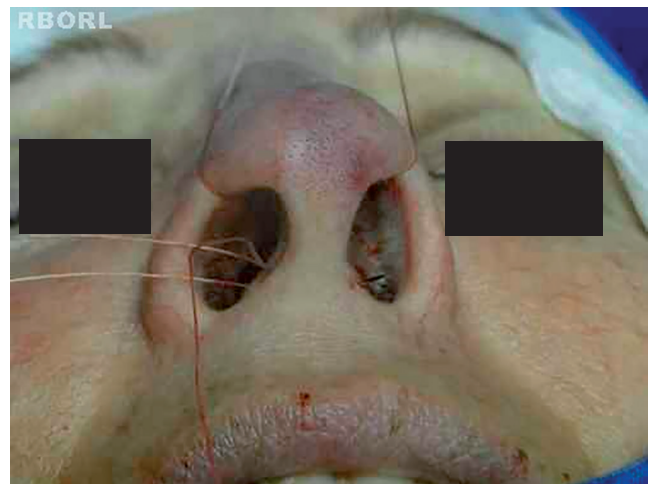
**Tabela 1** Rinoplastia técnica básica. Passos da rinoplastia técnica básica

Rinoplastia técnica básica
Incisão septocolumelar e intercartilaginosa
Ressecção do septo membranoso
Descolamento do dorso nasal e periósteo
Separação das cartilagens laterais superiores
Remoção da giba
Fratura lateral
Dissecção do bolsão columelar
Suturas

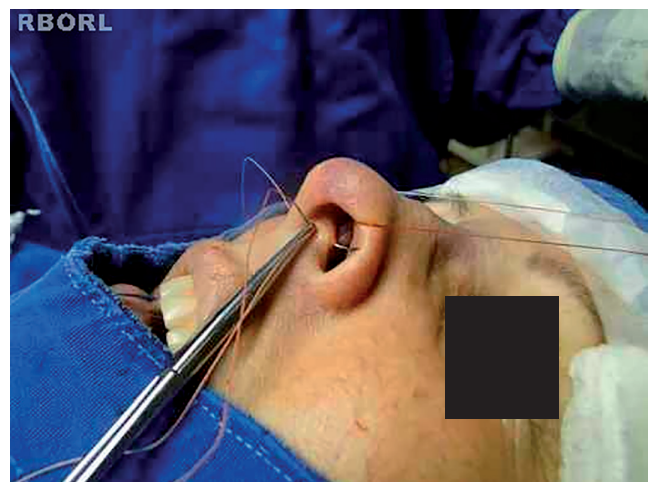
Fonte: Autor.



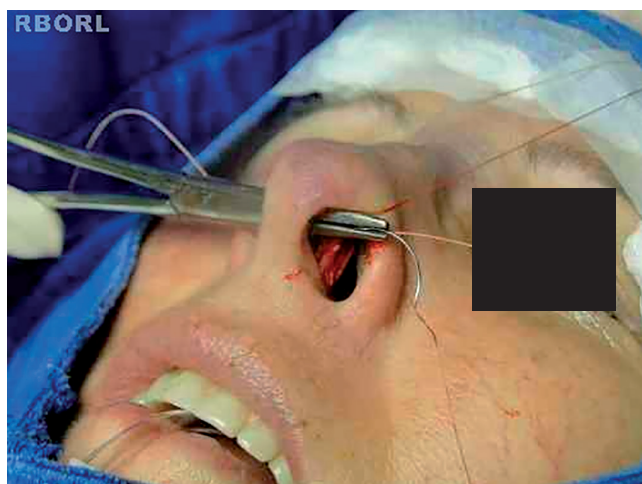
**Figura 1** Sutura intercrura mediais. Passo 1 – Passagem com agulha curva 5 mm acima da base do bolsão columelar para a região externa.



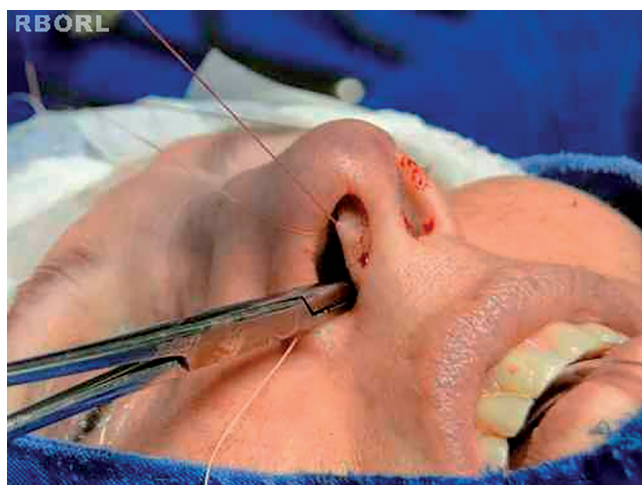**Figura 2** Sutura intercrura mediais. Passo 2 – Pelo mesmo orifício de saída, a agulha atravessa a columela e sai no mesmo nível no lado oposto.



**Figura 3** Sutura intercrura mediais. Passo 3 – Pelo mesmo orifício, a agulha retorna ao interior do bolsão.



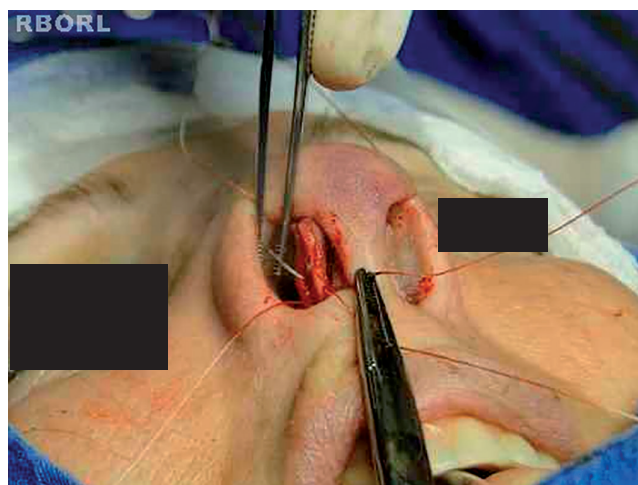
**Figura 4** Sutura intercruca mediais. Passo 4 – Passagem da agulha para o lado de início da sutura.



**Figura 5** Sutura intercruca mediais. Passo 5 – Realização de três nós de fixação.

zando o cálculo dos coeficientes através de relações de proporção, para que não houvesse distorção das variáveis analisadas. Para medição da rotação nasal, foi traçada uma linha tangente à columela e outra ao lábio superior, e o ângulo de encontro entre as duas determinou o valor da rotação. Para medição da projeção nasal, foi utilizado o método de *Goode*, com a medida da linha perpendicular do *Tip point* até a linha do plano facial dividida pela medida da linha do *nasion* ao *Tip point* (figs. 13-18).

A análise estatística foi realizada. Para descrição das variáveis quantitativas, foram consideradas as estatísticas de média, mediana, valor mínimo, valor máximo e desvio padrão. Para avaliação da condição de normalidade das variáveis foi considerado o teste de Shapiro-Wilk. Para avaliação da existência, ou não, de diferença entre os momentos de avaliação (pré e pós) em relação às variáveis de interesse foi considerado o teste *t* de Student para amostras pareadas. Valores de  $p < 0,05$  indicaram significância estatística.

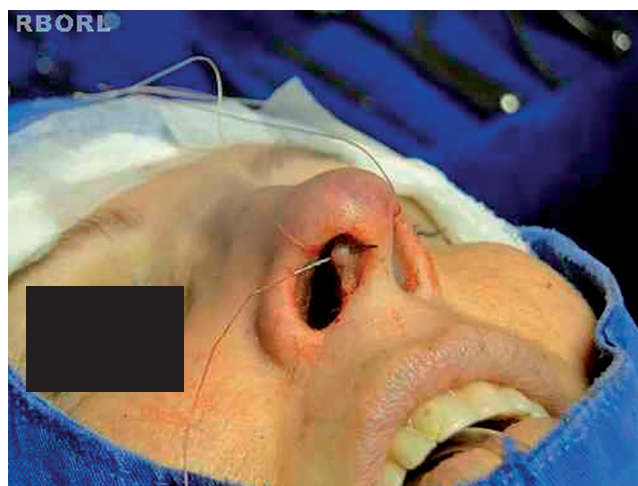

**Figura 6** Sutura intercruca mediais. Passo 6 – Passagem do ponto pela cartilagem septal, 5 mm posteriormente ao bordo caudal.

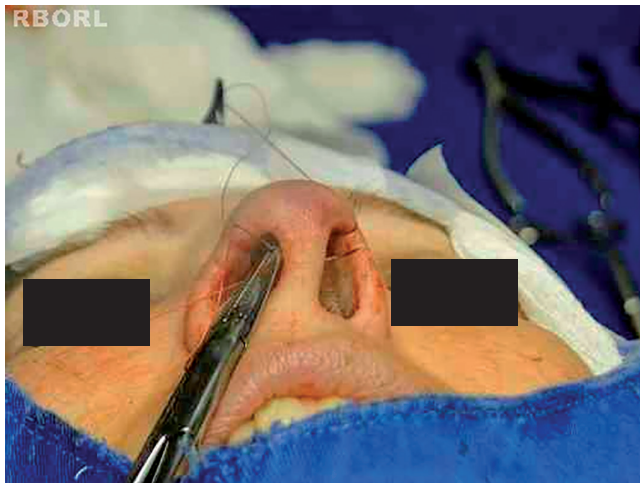Após, passou-se o ponto pela cartilagem septal, 5 mm posteriormente ao bordo caudal, e finalizou-se com três nós (fig. 6). A sutura ficou sepultada no interior da mucosa, sem envolvimento dessa estrutura. Na descrição original, os nós de aproximação não foram realizados.

Na sutura de rotação cefálica, realizada 5 mm abaixo do ápice da columela, a agulha passou do bolsão para a região externa (fig. 7), e retornou pelo mesmo orifício até o lado oposto, no mesmo nível (fig. 8), onde, pelo mesmo orifício, retornou ao bolsão (fig. 9) e, na sequência, foi transpassada 5 mm atrás e abaixo do ângulo nasosseptal, finalizando com três nós (fig. 10). A sutura ficou sepultada no interior da mucosa, também sem envolvimento desta.


As medidas de rotação (fig. 11) e projeção da ponta nasal (fig. 12) foram realizadas a partir de fotografias no pré-operatório e com 12 meses de evolução. Todas as fotografias foram realizadas pelo mesmo pesquisador, em fundo escuro, obtidas na incidência perfil direito, utilizando a máquina Nikon Collpix 120, sem tripé ou iluminação acessória, e analisada através da ferramenta métrica *Photoshop CS3*, utili-



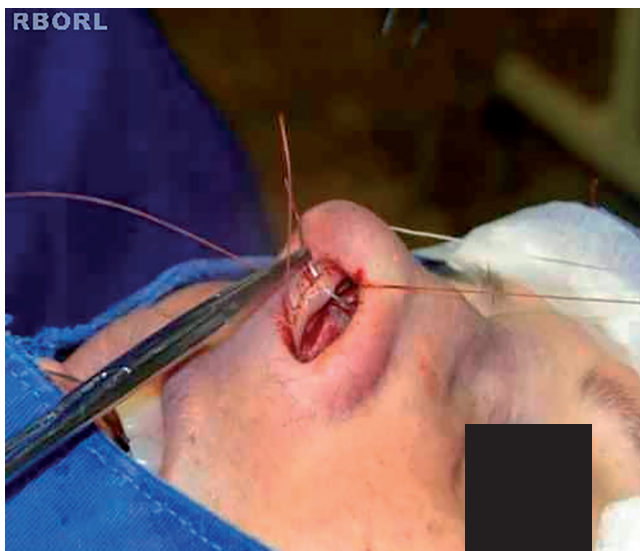
**Figura 7** Sutura de rotação da ponta nasal. Passo 1 – 5 mm abaixo do ápice da columela, a agulha passa do bolsão para a região externa.



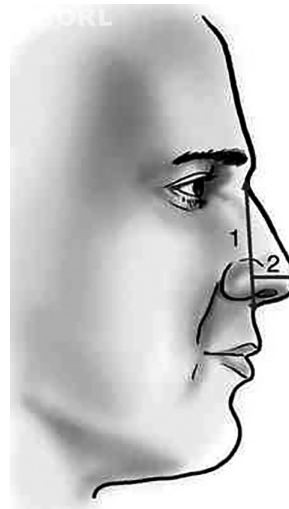
**Figura 8** Sutura de rotação da ponta nasal. Passo 2 – A agulha retorna pelo mesmo orifício até o lado oposto, no mesmo nível.



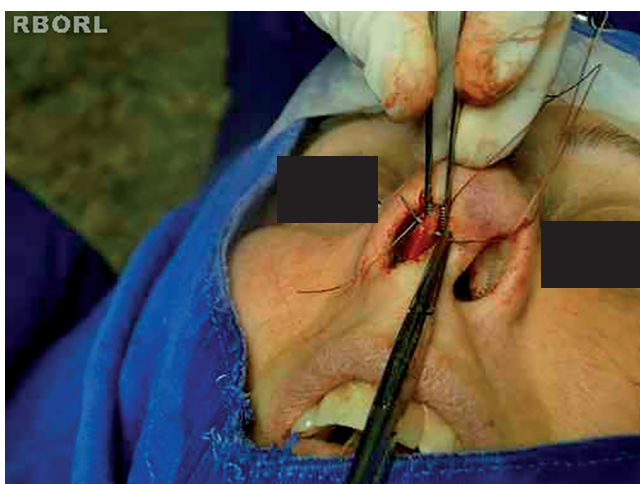
**Figura 11** Ângulo nasolabial. Análise da rotação nasal.




**Figura 9** Sutura de rotação da ponta nasal. Passo 3 – Pelo mesmo orifício, a agulha retorna ao bolsão.



**Figura 12** Projeção nasal. Análise da projeção nasal.



**Figura 10** Sutura de rotação da ponta nasal. Passo 4 – A agulha é transpassada 5 mm atrás e abaixo do ângulo nasosseptal.



**Figura 13** Pré-operatório. Medidas nasais no pré-operatório.

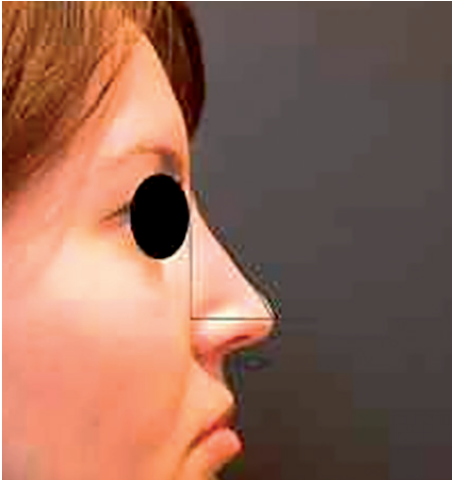


Figura 14 Pós-operatório. Medidas nasais no pós-operatório tardio.

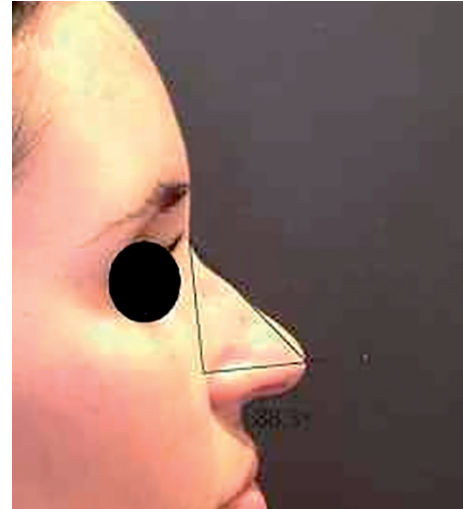


Figura 17 Pré-operatório. Medidas nasais no pré-operatório.

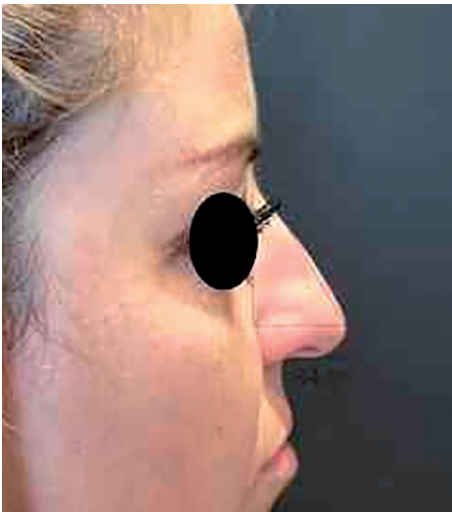


Figura 15 Pré-operatório. Medidas nasais no pré-operatório.

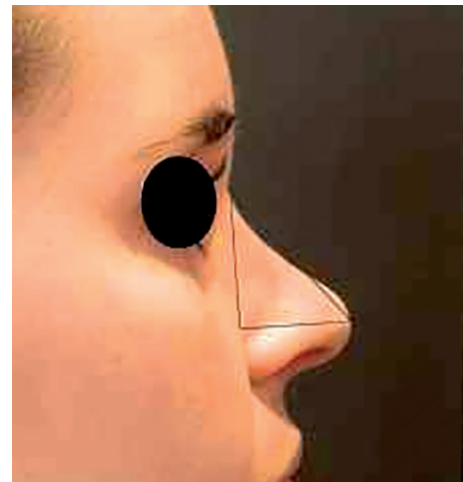


Figura 18 Pós-operatório. Medidas nasais no pós-operatório.

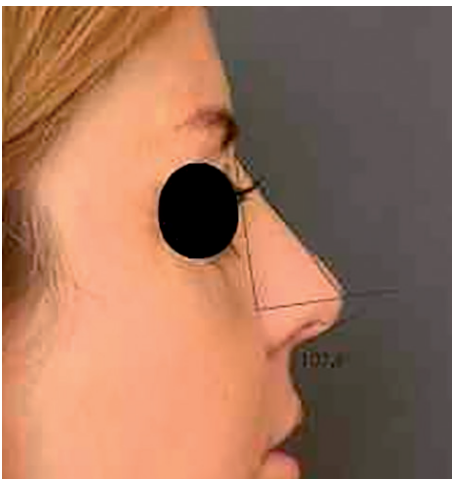


Figura 16 Pós-operatório. Medidas nasais no pós-operatório.

## Resultados

A amostra considerada no estudo foi composta por 27 pessoas, sendo nove do sexo masculino (33,3%), e 18 do sexo feminino (67,7%).

Testou-se a hipótese nula de ângulos médios iguais nos dois momentos de avaliação (pré e pós) vs. a hipótese alternativa de ângulos médios diferentes. A rotação nasal apresentou um aumento estatisticamente significativo (tabela 2).

Testou-se a hipótese nula de projeções médias iguais nos dois momentos de avaliação (pré e pós) vs. a hipótese alternativa de projeções médias diferentes. Não houve alterações estatisticamente significativas em relação à projeção nasal (tabela 3).

## Discussão

Nos últimos anos, as técnicas utilizadas na rinoplastia foram modificadas, passando de procedimentos mais agressivos,

**Tabela 2** Análise estatística descritiva da rotação nasal

Momento	Nº de casos	Média	Mediana	Mínimo	Máximo	Desvio padrão	Valor de p <sup>a</sup>
Pré	27	96,8	96,6	77,4	111,6	9,2	
Pós	27	105,2	106,6	85,1	122,1	8,3	
Pós - Pré	27	8,4	8,7	-7,4	23,0	6,8	< 0,001

<sup>a</sup> Teste *t* de Student para amostras pareadas; *p* < 0,05.

**Tabela 3** Análise estatística descritiva da projeção nasal

Momento	Nº de casos	Média	Mediana	Mínimo	Máximo	Desvio padrão	Valor de p <sup>a</sup>
Pré	27	0,69	0,69	0,49	0,85	0,09	
Pós	27	0,67	0,66	0,55	0,85	0,07	
Pós - Pré	27	-0,02	-0,02	-0,20	0,16	0,08	0,184

<sup>a</sup> Teste *t* de Student para amostras pareadas; *p* < 0,05.

com remoção de estruturas, a procedimentos mais conservadores, focados no reposicionamento e na estruturação de tecidos existentes, principalmente devido ao aparecimento de complicações tardias resultantes dos mecanismos de cicatrização nasal, com risco de alterações da forma e da função nasal.<sup>10,11</sup>

A manutenção das medidas obtidas no pré-operatório imediato é um grande desafio na rinoplastia. O cirurgião deve anteciper as forças de cicatrização e conhecer os mecanismos de sustentação da ponta nasal para planejar a correta abordagem durante a cirurgia.<sup>1</sup>

A rinoplastia deve focar na estabilidade, na simetria, na rotação e na projeção adequadas, que irão resistir às forças de cicatrização do nariz e manter resultados satisfatórios em longo prazo. A ressecção inapropriada de cartilagem, o uso de enxertos e de suturas pode levar a deformidades da ponta nasal, incluindo ptose, colapso alar, retração e pinçamento.<sup>8</sup>

Diversas técnicas são descritas para abordagem da ptose de ponta nasal, incluindo procedimentos cirúrgicos e minimamente invasivos, como a aplicação de toxina botulínica. O acesso cirúrgico pode ser feito por via endonasal ou pela abordagem externa.<sup>3</sup> A rinoplastia aberta apresenta riscos inerentes ao procedimento, como a maior lesão dos mecanismos de sustentação nasal e a necessidade frequente do uso de enxertos múltiplos, com risco de migração e visualização do enxerto, principalmente nos pacientes de pele fina.<sup>10</sup>

Há inúmeras manobras descritas para correção de narizes com pouca rotação e projeção, entre elas ressecção cefálica da cartilagem lateral superior, deslizamento da cruz lateral, *tongue-in-groove*, enxertos e ressecção do septo membranoso.<sup>8</sup>

Zuliani<sup>3</sup> utiliza a rinoplastia aberta associada à suspensão das cartilagens laterais inferiores sob as superiores (LUCS) nos casos de ptose nasal, tendo como resultado, em 24 pacientes, uma variação de ângulo nasolabial de 83,4° no pré-operatório para 102,3° após um ano de pós-operatório. Quando comparado ao uso de suturas apresentado neste estudo, apresentou um aumento mais significativo na rotação nasal, porém, com uma técnica mais agressiva e com necessidade de acesso externo para realização da mesma.

Em estudo retrospectivo realizado com 62 pacientes submetidos a rinoplastia externa, Ingels e Orhan<sup>5</sup> concluíram

que, no sexto mês de pós-operatório, o uso do poste columelar aumenta a rotação e a projeção da ponta nasal, efeito este que é acentuado pela remoção da porção cefálica das cartilagens laterais superiores. Este aumento não foi mensurado, e a amostra e a técnica utilizadas não foram padronizadas.

A técnica do *tongue-in-groove* apresenta bons resultados em pacientes submetidos a rinoplastia com pouca rotação da ponta nasal, mas com projeção adequada.<sup>8</sup> Os resultados foram avaliados de modo subjetivo, impossibilitando comparações e futuras padronizações.

Patrocínio<sup>12</sup> avaliou 20 pacientes submetidos a rinoplastia utilizando técnica de “roubo das crura laterais” para aumento da rotação nasal no pós-operatório tardio, apresentando um aumento médio de 20° no pós-operatório tardio, estatisticamente significativo.

O poste columelar é um enxerto retangular autólogo fixado entre as crura mediais, servindo de suporte e mantendo a projeção e a rotação da ponta nasal. É utilizado rotineiramente na técnica aberta devido à lesão inerente dos mecanismos de sustentação, podendo, também, ser utilizado na abordagem endonasal.<sup>13</sup> Toriumi<sup>11</sup> descreveu a importância da sutura do septo caudal nas crura mediais (*tongue-and-groove*) para a estabilização da base nasal, associado ao uso do poste columelar. Associado a um maior grau de lesão das estruturas para o acesso, há ainda as complicações decorrentes do uso do enxerto. As complicações encontradas no uso de enxertos incluem o mau posicionamento, deslocamento, endurecimento, reabsorção, irregularidades visíveis, extrusão, infecção, atrofia e deformidades de tecidos moles.<sup>14,15</sup>

O uso do poste columelar horizontal proposto por Margulis<sup>4</sup> mostrou-se eficaz na estabilização da ponta nasal em pacientes com ptose severa da ponta. O uso de enxertos tipo escudo aumenta a projeção nasal, entretanto, deve ser evitado em pacientes com pele fina devido ao risco de se tornarem visível.<sup>11</sup> Este tipo de enxerto deve ser camuflado, principalmente em pacientes com pele fina. O uso de suturas possui uma grande vantagem nestes pacientes, pois não há marcação na pele sobrejacente.

Em 2011, Cingi<sup>14</sup> descreveu a sutura tripla da cartilagem, uma modificação da técnica *tongue-in-groove* com realização

de suturas em 8, técnica que não apresentou complicações e possui resultados subjetivos muito bons. Esta técnica melhora a rotação da ponta nasal, apresenta um ajuste gradativo e permite a correção do excesso de columela. Não houve padronização das medidas, dificultando comparações entre as demais técnicas.

Para correção endonasal de pontas hipoprojetadas, diversas técnicas foram descritas por Pastorek,<sup>16</sup> como a sutura interdomal, o poste columelar, enxertos de pré-maxila e enxerto estendido de columela, todas apresentando resultados satisfatórios.

A descrição original das suturas utilizadas neste estudo foi feita por Guyron<sup>17</sup> em 1998, descrevendo a sutura da base das crura mediais e a remoção de tecidos moles entre as crura e a realização da sutura em U para a aproximação dos pés, partindo do princípio que a correção da hipoprojeção deve envolver as crura mediais, conforme modelo tripé.<sup>6</sup> Neste estudo, foram realizados três nós iniciais de aproximação para atingir um melhor contorno da columela, com efeito estético final semelhante à colocação do poste columelar, além da associação com a sutura de rotação da ponta nasal. Esta técnica diferencia-se da sutura septocolumelar comum, pois, nela, há uma estabilização maior das crura mediais, aliada à possibilidade de um maior desnivelamento da altura entre os pontos, sem afetar a mucosa sobrejacente, já que todos os pontos e nós permanecem sepultados.

Em estudo objetivo realizado por Pasinato,<sup>2</sup> houve mensuração dos ângulos no período pré-operatório e pós-operatório imediato de rinoplastia endonasal, havendo aumento de 8,6° no ângulo nasolabial após o procedimento. Não houve relação com a técnica utilizada, tampouco a padronização entre os pacientes.

As técnicas que utilizam suturas nasais para o aumento da rotação e da projeção da ponta nasal vêm apresentando um aumento da sua popularização, aparecendo como opção na rinoplastia aberta e endonasal.<sup>3</sup> Apresentam resultados previsíveis e controlados, além de se enquadrarem nos princípios mais atuais da rinoplastia, nos quais há conservação das estruturas com técnicas não destrutivas.<sup>3,10</sup> Muitos cirurgiões concordam que técnicas reversíveis, não destrutivas e de reposicionamento das estruturas devem ser preferencialmente utilizadas no lugar de técnicas mais agressivas e do uso indiscriminado de enxertos.<sup>7</sup> O remodelamento e posicionamento das estruturas pode ser realizado por meio de suturas, sem sacrificar estruturas desnecessariamente.<sup>7,15</sup>

A sutura intercrura mediais pode tanto aumentar como diminuir a projeção da ponta nasal, dependendo da posição em que a sutura for ancorada no septo nasal.<sup>9</sup> Pacientes que apresentam uma base nasal sem estruturação adequada são mais susceptíveis a narizes hipoprojetados e hiporrodados. A estabilização da base nasal pode auxiliar no aumento da projeção e da rotação nasal, e na manutenção do ângulo nasolabial maior. A estabilização da base nasal é um passo essencial na manutenção, em longo prazo, da posição da ponta nasal.<sup>11</sup> Neste estudo, padronizou-se uma distância de 5 mm posterior ao septo caudal, entretanto, a altura não foi padronizada, sendo o ponto ancorado no mesmo nível da sutura das crura mediais, o que pode ter resultado na ausência de modificações significativas na projeção nasal. Caso a sutura seja ancorada na região da espinha nasal é possível que ocorra uma diminuição da projeção, e até da rotação nasal. Há também a possibilidade de não ter havido modifi-

cação na projeção nasal neste estudo devido a um erro beta por amostragem insuficiente. A leve retração descrita inicialmente por Behmand, Ghavani e Guyron<sup>9</sup> não foi observada, provavelmente em virtude do primeiro nó que aproxima as crura mediais, que não permite que o septo ultrapasse este limite durante o ancoramento do nó na sequência do ponto, não realizado na descrição original da técnica. Há também uma diminuição do lóbulo e da columela.

A sutura de rotação da ponta nasal, como o próprio nome diz, aumenta a rotação cefálica da ponta nasal e também pode levar a um estreitamento da columela. Pode ocorrer ainda um leve achatamento da mesma.<sup>9</sup>

Os efeitos das suturas são influenciados pelo grau de aperto das mesmas, espessura da cartilagem e quantidade de tecido subcutâneo e espessura da pele.<sup>9</sup>

Há inúmeras técnicas descritas para aumentar a rotação e a projeção da ponta nasal, mas há escassez de resultados objetivos no pós-operatório, principalmente em longo prazo, afim de que se possa quantificar a eficácia destas técnicas,<sup>5</sup> dificultando estudos comparativos futuros e a seleção da técnica ideal para cada paciente, de acordo com o resultado a ser atingido.

As modificações na rotação da ponta podem ser verdadeiras, nos casos em que a posição da ponta nasal é alterada, ou ilusórias, através de modificações no dorso, na columela e no contorno da própria ponta.<sup>11</sup>

A aparência da ponta nasal depende ainda da espessura da pele e do tecido subcutâneo, além do arcabouço ósseo cartilaginoso. Em cartilagens débeis, com pele espessa e grande quantidade de subcutâneo, os resultados costumam ser mais pobres. Cabe ressaltar que as cartilagens laterais inferiores são as principais estruturas de suporte da ponta nasal. Por isso, qualquer excesso, deficiência ou alteração dessas cartilagens irá afetar diretamente a forma sobrejacente da pele.<sup>9</sup>

Os resultados em longo prazo são mais previsíveis e confiáveis com o uso de suturas precisamente posicionadas e com o conhecimento da sua interação com a ponta nasal quando associadas ou usadas isoladamente.<sup>15</sup> Essas suturas devem ser realizadas no final da cirurgia para que, após a realização das mesmas, não haja manipulação excessiva nem amplo uso do espécuro, para que não haja risco de arrebentá-las. Esta técnica apresenta pouco risco de complicações, já que, no intraoperatório, os resultados já podem ser observados e, caso haja necessidade, as suturas podem ser desfeitas e realizadas novamente, até que o resultado estético seja o ideal. Vale frisar que o aperto do nó é fator determinante, e este deve ser gradativo, para melhores resultados. Neste estudo, houve um caso de infecção de columela, que respondeu prontamente ao tratamento com antibioticoterapia sistêmica via oral.

Neste estudo, não houve associação dessas suturas com outras, devido ao seu objetivo principal; entretanto, esta associação pode ocorrer e tem sido amplamente utilizada nos últimos anos com bastante segurança e resultados previsíveis.<sup>9</sup> Cabe ressaltar que trata-se de um estudo não comparativo, e que futuros estudos podem ser desenvolvidos para comparar esta técnica com as demais, podendo assim facilitar e adequar com maior precisão a técnica cirúrgica a ser utilizada, dependendo do ganho que o paciente necessite. Dessa forma, evita-se o uso de técnicas mais agressivas quando não há necessidade e de técnicas com eficácia reduzida em narizes que precisem de mudanças mais significativas.



As suturas são consideradas indispensáveis para um refinamento da cirurgia da ponta nasal.<sup>18</sup>

## Conclusão

Conclui-se que as sutura intercrura mediais e de rotação da ponta nasal são eficazes somente no aumento do ângulo nasolabial em pacientes caucasianos submetidos a rinoplastia primária endonasal. Não houve diferença na projeção nasal.

## Conflitos de interesse

Os autores declaram não haver conflitos de interesse.

## Referências

1. Dobratz EJ, Tran V, Hilger PA. Comparison of techniques used to support the nasal tip and their long-term effects on tip position. *Arch Facial Plast Surg*. 2010;12:172-9.
2. Pasinato R, Mocellin M, Arantes M, Coelho MS, Dalligna DP, Socol A. Pre and post operative facial angles in patients submitted to rhinoplasty. *Arq Int Otorrinolaringol*. 2008;1:393-6.
3. Zuliani GF, Silver WE. Analysis of nasal ptosis correction using lower lateral to upper lateral cartilage suspension. *Arch Facial Plast Surg*. 2001;13:26-30.
4. Margulis A, Harel M. Management of severe tip ptosis in closed rhinoplasty: the horizontal columellar strut. *J Plast Reconstr Aesth Surg*. 2007;60:400-6.
5. Ingels K, Orhan KS. Measurement of preoperative and postoperative nasal tip projection and rotation. *Arch Facial Plast Surg*. 2006;8:411-5.
6. Robinson S, Thornton M. Nasal tip projection: nuances in understanding, assessment, and modification. *Facial Plast Surg*. 2001;2:158-65.
7. Tasman A, Lohuls P. Control of tip rotation. *Facial Plast Surg*. 2012;28:243-50.
8. Friedman O, Koch CA, Smith WR. Functional support of the nasal tip. *Facial Plast Surg*. 2012;28:225-30.
9. Behmand RA, Ghavani A, Guyuron B. Nasal tip sutures. Part II: The interplays. *Plast Reconstr Surg*. 2003;112:1130-45.
10. Perkins S, Patel A. Endonasal suture techniques in tip rhinoplasty. *Facial Plast Surg Clin North Am*. 2009;17:41-54.
11. Toriumi DM. Structure approach in rhinoplasty. *Facial Plast Surg Clin North Am*. 2002;10:1-21.
12. Patrocínio LG, Patrocínio TG, Barreto DM, Subhan YS, Patrocínio JA. Evaluation of lateral crural steal in nasal tip surgery. *JAMA Facial Plast Surg*. 2014;16:400-4.
13. Ansari K. Grafts and implants in rhinoplasty – techniques and long-term results. *Oper Tech Otolaryngol Head Neck Surg*. 2008;19:42-58.
14. Cingi C, Songu M. Triple cartilage combining suture technique in rhinoplasty. *Am J Rhinol Allergy*. 2011;25:429-31.
15. Behmand RA, Ghavani A, Guyuron B. Nasal tip sutures. Part I: The evolution. *Plast Reconstr Surg*. 2003;112:125-9.
16. Pastorek N, Ham J. The underprojecting nasal tip: an endonasal approach. *Facial Plast Surg Clin North Am*. 2004;12:93-106.
17. Guyuron B. Footplates of the medial crura. *Plast Reconstr Surg*. 1998;101:1359.
18. Gruber RP, Chang E, Buchanan E. Suture techniques in rhinoplasty. *Clin Plast Surg*. 2010;37:231-43.