



ARTIGO ORIGINAL

An often neglected area in crooked nose: middle turbinate pneumatization[☆]



Fatih Özdoğan*, Halil Erdem Özel, Erkan Esen,
Erdem Altıparmak, Selahattin Genç e Adin Selçuk

Derince Research and Training Hospital, Department of Otolaryngology, Kocaeli, Turquia

Recebido em 5 de abril de 2016; aceito em 30 de junho de 2016
Disponível na Internet em 31 de maio de 2017

KEYWORDS

Turbinate;
Crooked nose;
Rhinoplasty;
Nasal airway

Abstract

Introduction: Crooked or deviated nose is a deviation of the nose from the straight vertical position of the face. Extensive pneumatization of the middle turbinate, also called concha bullosa or bullous middle turbinate (BMT) is known to be one of the possible etiologic factors in nasal obstruction, recurrent sinusitis, and headache. There is no study concerning a link between BMT and crooked nose.

Objective: To investigate the association between crooked nose and the presence of a BMT.

Methods: A total of 199 patients who underwent open septorhinoplasty were retrospectively analyzed. Preoperative paranasal Computerized Tomography (CT) findings, preoperative photodocumentation, and anterior rhinoscopic examination findings were documented. Of the 199 patients, 169 were found to meet the criteria and were included in the study. CT scans were examined to note the presence of BMT, inferior turbinate hypertrophy, and septum deviation (SD). SDs and crooked noses were classified.

Results: Ninety-four of 169 patients (56%) presented a crooked nose deformity and seventy-five of 169 patients (44%) presented a straight nose. While 49 (52%) crooked nose patients had a bulbous and extensive BMT, 20 patients with straight nose (26.6%) had a BMT. A statistically significant relationship was found between the presence of crooked nose and BMT, regardless of the side of the disease ($p=0.011$).

Conclusion: This study revealed a link between crooked nose and BMT.

© 2016 Associação Brasileira de Otorrinolaringologia e Cirurgia Cérvico-Facial. Published by Elsevier Editora Ltda. This is an open access article under the CC BY license (<http://creativecommons.org/licenses/by/4.0/>).

DOI se refere ao artigo: <http://dx.doi.org/10.1016/j.bjorl.2016.06.006>

[☆] Como citar este artigo: Özdoğan F, Özel HE, Esen E, Altıparmak E, Genç S, Selçuk A. An often neglected area in crooked nose: middle turbinate pneumatization. Braz J Otorhinolaryngol. 2017;83:563–7.

* Autor para correspondência.

E-mail: ozdogan.fatih@gmail.com (F. Özdoğan).

A revisão por pares é da responsabilidade da Associação Brasileira de Otorrinolaringologia e Cirurgia Cérvico-Facial.

PALAVRAS-CHAVE

Corneto;
Nariz torto;
Rinoplastia;
Via respiratória nasal

Uma área frequentemente negligenciada no nariz torto: pneumatização da concha média**Resumo**

Introdução: O nariz torto ou o nariz com desvio é um nariz com um desvio da posição vertical reta da face. A pneumatização extensa da concha média, também chamada de concha bolhosa ou concha média bolhosa (CMB), é conhecida por ser um dos possíveis fatores etiológicos da obstrução nasal, sinusite recorrente e cefaleia. Não há estudo relativo a uma associação entre CMB e nariz torto.

Objetivo: Investigar a associação entre o nariz torto e a presença de CMB.

Método: Foram analisados retrospectivamente 199 pacientes que se submeteram a septorinoplastia aberta. Achados pré-operatórios paranasais à tomografia computadorizada (TC), fotodocumentação pré-operatória e exame rinoscópico anterior foram registrados. Dos 199 pacientes, observou-se que 169 atendiam aos critérios e foram incluídos no estudo. As TC foram examinadas para observar a presença de CMB, hipertrofia de conchas inferiores e desvio de septo (DS). Os DS e narizes tortos foram então classificados.

Resultados: Dos 169 pacientes, 94 (56%) apresentavam uma deformidade de nariz e 75 (44%) apresentavam nariz reto. Enquanto 49 (52%) pacientes com nariz torto tinham CMB extensa, 20 pacientes com nariz reto (26,6%) tinham CMB. Uma relação estatisticamente significativa foi encontrada entre a presença de nariz torto e CMB, independentemente do lado da doença ($p=0,011$).

Conclusão: Este estudo revelou uma relação entre o nariz torto e CMB.

© 2016 Associação Brasileira de Otorrinolaringologia e Cirurgia Cérvico-Facial. Publicado por Elsevier Editora Ltda. Este é um artigo Open Access sob uma licença CC BY (<http://creativecommons.org/licenses/by/4.0/>).

Introdução

O nariz torto, ou com desvio, é um nariz desviado da posição reta vertical da face. Além da deformidade estética, o nariz desviado pode ocasionar problemas funcionais devido à obstrução das vias respiratórias. O nariz torto está frequentemente associado a obstrução nasal, cefaleias e infecções nasosinusais. A maioria dos desvios envolve várias estruturas do nariz e a falha em corrigir todas as anomalias frequentemente resulta em desfechos decepcionantes. Portanto, é essencial considerar tanto as estruturas nasais internas, tais como válvula e conchas, como a estrutura nasal externa.^{1,2}

A pneumatização extensa da concha média, também chamada de concha bolhosa ou concha média bolhosa (CMB), é conhecida por ser um dos possíveis fatores etiológicos da obstrução nasal, sinusite recorrente e cefaleia.^{3,4} Vários estudos têm se concentrado na relação entre os desvios de septo (DS), que podem ser uma das principais causas de obstrução das vias respiratórias de ar nasal, e a presença de CMB.^{5,6} No entanto, até onde sabemos, não há estudo relativo a uma ligação entre CMB e nariz torto. O principal objetivo deste estudo foi investigar a associação entre o nariz torto e a presença de CMB.

Método

Foram analisados retrospectivamente 199 pacientes que se submeteram a rinosseptoplastia (RSP) aberta entre maio de 2011 e fevereiro de 2015. Este estudo foi aprovado pelo Comitê de Ética local (KAEK 2014-232). Os achados de TC paranasais pré-operatórios, fotodocumentação

pré-operatória e de rinoscopia foram documentados. Os pacientes submetidos a cirurgia nasossinusal anterior e com histórico de traumatismo nasal de grande porte foram excluídos (apenas pacientes com histórico de lesões nasais tipo 1 foram incluídos).⁷ Então, 169 pacientes com um DS nasal que se submeteram a RSP foram incluídos no estudo. Exames de TC dos seios paranasais dos 169 pacientes foram estudados retrospectivamente. Os cortes de imagem foram de 1 mm de espessura.

Todos os pacientes foram submetidos a exame otorrinolaringológico detalhado e fotografia pré-operatória, que consistiram em incidências frontal, basal, lateral e oblíqua. Os critérios usados para a classificação de nariz torto foram os seguintes (fig. 1A-C)⁸:

- Tipo I - Desvio dos dois terços inferiores do nariz;
- Tipo II - Desvio de todo o nariz na mesma direção;
- Tipo III - Desvio de todo o nariz com um ríniio curvado.

Os exames de TC foram analisados para detectar a presença de CMB, hipertrofia da concha inferior e DS. Os CMB foram classificados em três tipos, de acordo com a forma da alteração bolhosa: CMB lamelar, CMB bulboso e CMB extenso. Somente os tipos bulbosos e extensos foram incluídos no estudo (fig. 2A-C).⁹

Os procedimentos cirúrgicos foram feitos sob anestesia geral em todos os pacientes. Todos os casos foram operados com uma abordagem RSP aberta por via transcolumelar e incisão da borda marginal. A supraestrutura nasal foi exposta sob a camada do sistema musculoponeurótico superficial (SMAS) e esqueletização da estrutura cartilaginosa e óssea. Os pacientes com CMB bulboso e extenso

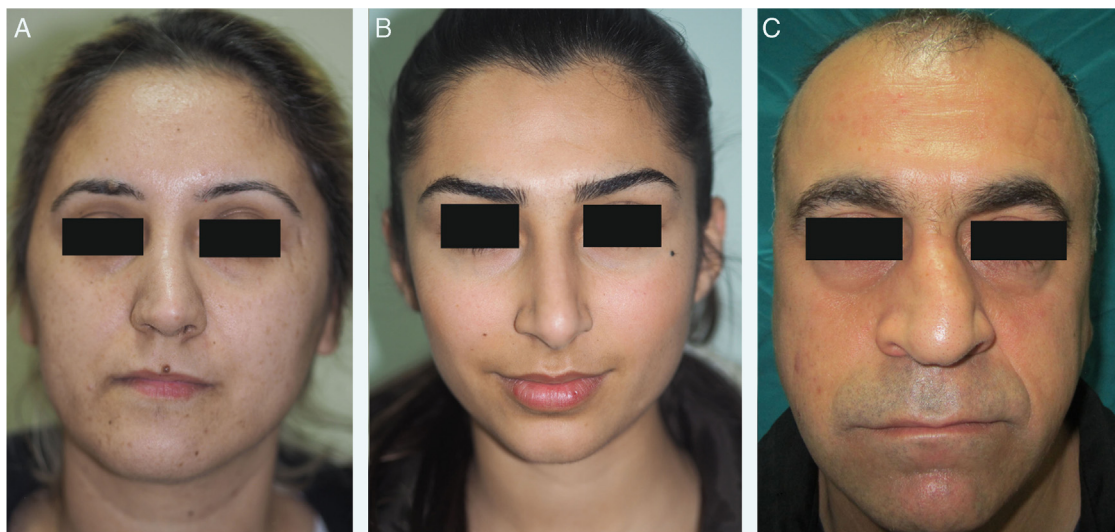


Figura 1 (A) Nariz torto tipo I (desvio dos dois terços inferiores do nariz). (B) Nariz torto tipo II (desvio de todo o nariz na mesma direção). (C) Nariz torto tipo III (desvio de todo o nariz com rínio curvado).

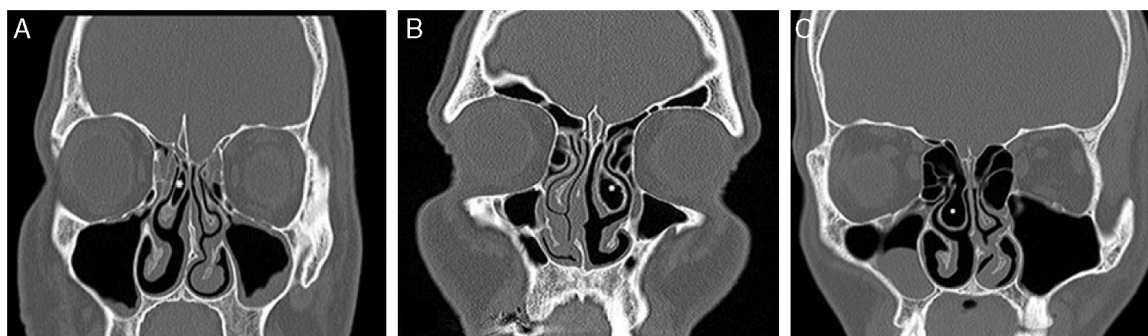


Figura 2 (A) CMB lamelar (asterisco: concha média pneumatizada). (B) CMB bulbosa (asterisco: concha média pneumatizada). (C) CMB extensa (asterisco: concha média pneumatizada).

também foram submetidos a ressecção parcial da CMB. Os pacientes com hipertrofia de conchas inferiores foram submetidos a ablação térmica por radiofrequência.

Os dados foram analisados com o Statistical Product and Service Solutions (SPSS), *software* de análise preditiva (PASW) e Statistics 21 (SPSS Inc., Chicago, IL, EUA). Testes do qui-quadrado foram aplicados para as medições; $p < 0,05$ foi considerado estatisticamente significativo.

Resultados

Dos 169 pacientes, 94 (56%) apresentavam nariz torto e 75 (44%) nariz reto. Todos apresentavam DS, o que foi confirmado por TC. Entre os com nariz torto, 61 (65%) eram do sexo masculino e 33 (35%) do feminino, com média de 27,2 anos (18 a 50). Entre aqueles com nariz reto, 42 (66%) eram do sexo masculino e 33 (44%) do feminino, com média de 29,8 anos (18 a 54). O tipo de nariz torto mais comum foi do tipo 3 – 47 pacientes (50%), seguido pelo tipo 2 – 28 pacientes (29,7%) e tipo 1 – 19 pacientes (20,2%) (tabela 1).

CMB bulbosa e extensa foi detectada em 49 dos 94 pacientes que tinham nariz torto (52%) e em 20 dos

75 pacientes que tinham nariz reto (26,6%). Uma relação estatisticamente significativa foi encontrada entre a presença de nariz torto e CMB, independentemente do lado da condição ($p = 0,011$). Não se observou correlação significativa entre o tipo de desvio do eixo nasal e a presença de CMB. A distribuição dos pacientes de acordo com a presença de desvio do eixo nasal e tipo de CMB é apresentada na tabela 2.

Não houve correlação significativa entre o lado de desvio do eixo nasal e o lado de CMB ($p = 0,469$). A distribuição dos pacientes de acordo com o desvio do eixo nasal e o lado do CMB é apresentada na tabela 3.

Discussão

A pneumatização extensa da concha média, também chamada de concha bolhosa ou concha média bolhosa (CMB), é conhecida por ser um dos possíveis fatores etiológicos de obstrução nasal, sinusite recorrente e cefaleia.^{3,4} A CMB é uma das variações anatômicas mais comuns que podem ser observadas na cavidade nasal.¹⁰

Foram descritos três tipos de pneumatização da concha média. No primeiro tipo, percebeu-se que as células de ar

Tabela 1 Características de todos os pacientes submetidos a rinosseptoplastia

	Nariz torto n (%)	Nariz reto n (%)
Sexo		
Masculino	61 (65)	42 (66)
Feminino	33 (35)	33 (44)
Total	94 (56)	75 (44)
Idade		
	18-50 (27,2)	18-54 (29,8)
Tipo de desvio nasal		
Tipo 1	19 (20,3)	-
Tipo 2	28 (29,7)	-
Tipo 3	47 (50)	-
Lado do desvio nasal		
Não existente	-	75
Esquerdo	47 (50)	-
Direito	47 (50)	-
Lado do desvio de septo		
Esquerdo	55 (58,5)	44 (58,6)
Direito	39 (41,4)	31 (41,3)
Tipo concha média bolhosa		
Não existente	30 (31,9)	42 (56)
Lamelar	15 (15,9)	13 (17,3)
Bulboso e extenso	49 (52,1)	20 (26,6)
Lado da concha média bolhosa		
Não existente	30 (31,9)	42 (56)
Esquerdo	29 (30,8)	4 (5,3)
Direito	14 (14,8)	11 (14,6)
Bilateral	21 (22,3)	18 (24)
Hipertrofia da concha inferior		
Não existente	30 (31,9)	28 (37,3)
Esquerdo	18 (19,1)	7 (9,3)
Direito	19 (20,2)	15 (15,9)
Bilateral	27 (28,7)	25 (33,3)

pneumatizavam a lamela vertical da concha. No segundo tipo, percebeu-se que as células de ar pneumatizavam o segmento inferior ou bulboso da concha. No terceiro tipo, pneumatização extensa foi observada na porção lamelar e bulbosa da concha.⁴ A incidência de CMB varia entre 14 a 53% na literatura¹¹ e Khojastepour et al.¹² detectaram CMB

Tabela 2 Distribuição de pacientes de acordo com a presença de desvio do eixo nasal e tipo de concha média bolhosa

DN n (%)	CMB n (%)			p
	Não existe	Lamelar	Bulboso e extenso	
Não existe	42 (56)	13 (17,3)	20 (26,6)	0,011
Existe	30 (31,9)	15 (15,9)	49 (52,1)	
Total	72 (42,6)	28 (16,6)	69 (40,8)	

CMB, concha média bolhosa; DN, desvio nasal; valores p foram determinados com o teste do qui-quadrado.

Tabela 3 Distribuição de pacientes que tiveram desvio do eixo nasal de acordo com o lado do desvio do eixo nasal e o lado da concha média bolhosa

Lado do DN n (%)	Lado do CMB n (%)			p
	Direito	Esquerdo	Total	
Não existe	16 (17)	14 (14,9)	30 (31,9)	0,469
Direito	8 (8,5)	6 (6,4)	14 (14,9)	
Esquerdo	11 (11,7)	18 (19,1)	29 (30,9)	
Bilateral	12 (12,8)	9 (9,6)	21 (22,3)	
Total	47 (50)	47 (50)	94 (100)	

CMB, concha média bolhosa; DN, desvio nasal; valores p foram determinados com o teste do qui-quadrado.

em 189 (67,3%) de 281 casos de rinoplastia em sua análise paranasal pré-operatória por TC. Essa proporção foi de 40% em todos os casos do nosso estudo.

A relação entre DS e CMB é conhecida há longo tempo. A incidência de coexistência de DS nasal e CMB é alta. A relação entre CMB e DS nasal foi relatada por Aktas et al.⁵, Bhandary et al.¹³ e Yigit et al.⁶ No entanto, até onde sabemos, não há estudo relativo a uma associação entre CMB e nariz torto. Em nossa casuística, detectamos 49 pacientes com nariz torto (52%) e CMB bulbosa extensa e 20 com nariz reto (26,6%) e CMB bulbosa e extensa. Essa associação entre CMB e nariz torto pode ser assumida como uma condição que pode ocorrer após um traumatismo, pela deterioração da dinâmica das vias respiratórias nasais.

O desvio externo nasal sempre resulta em um desvio do septo nasal. Saul et al.¹⁴ relataram desvio da placa perpendicular distorcida para o lado oposto do desvio em 79% dos pacientes. O tipo mais comum de DS encontrado em nossos pacientes com nariz torto foi desvio vertical posterior, em 23 pacientes (24,4%).

A avaliação pré-operatória e o tratamento cirúrgico da via respiratória nasal em pacientes de rinoplastia são essenciais. De acordo com um questionário aplicado a 671 membros da *American Society of Plastic Surgeons* por Afifi et al.,¹⁵ a pergunta "Em seu exame pré-operatório a concha média é rotineiramente avaliada?" foi respondida como "sim" por 39,9% dos participantes. Além disso, 24,1% dos participantes responderam a pergunta "Se um paciente que se apresenta para uma rinoplastia estética tem queixas de dificuldade de respirar pelo nariz, você faria o procedimento?" com "fazer a rinoplastia estética e uma septoplastia completa e ressecção de conchas". A pergunta "Com que frequência você aborda a concha média durante a rinoplastia?" foi respondida com nunca por 71% dos participantes. Esses resultados sugerem que a concha média é frequentemente negligenciada na rinoplastia. Em nosso estudo, o exame endoscópico intranasal foi feito em todos os pacientes antes de fazer RSP e TC pré-operatória. Para os pacientes com CMB, a ressecção parcial da concha foi feita simultaneamente.

A imagem radiográfica geralmente não é um procedimento padrão da bateria de exames em pacientes interessados em rinoplastia. No entanto, ela pode ser útil em pacientes que podem se beneficiar da cirurgia simultânea do seio, aqueles com enxaqueca ringênica ou aqueles com

crescimento e desenvolvimento anormais. A imagem pode identificar variações anatômicas dos ossos e das conchas nasais.¹⁶ Acreditamos que a TC pré-operatória é essencial para pacientes com nariz torto, mesmo que eles não tenham doenças concomitantes (alergia, sinusite crônica, entre outras).

RSP, dentre as cirurgias faciais eletivas, é uma das causas mais frequentes de litígios. Problemas das vias respiratórias são as principais preocupações em vários desses casos. A obstrução nasal é notavelmente associada a uma diminuição da qualidade de vida desses pacientes.¹⁵

Assim, em pacientes programados para RSP (particularmente com um nariz torto), a presença de CMB é um dos fatores que afetam a obstrução nasal, que deve ser detectada como uma intervenção pré-operatória e tratada.

Conclusão

Não há informações suficientes disponíveis na literatura sobre a incidência da coexistência de nariz torto e CMB. Infelizmente, a presença de CMB em nariz desviado foi ignorada pela maioria dos cirurgiões de rinoplastia. Nossos resultados indicam que a incidência de CMB é maior em pacientes com nariz torto, para quem a RSP foi planejada, do que naqueles com um nariz reto. Portanto, nesses pacientes, um exame pré-operatório detalhado deve ser feito, a presença de CMB deve ser detectada com um exame de TC paranasal e a intervenção de CMB deve ser feita simultaneamente com a RSP. A limitação mais importante deste estudo é que a via respiratória pós-operatória e o ressecamento nasal não foram avaliados. Os resultados funcionais pós-operatórios podem ser avaliados por estudos prospectivos.

Conflitos de interesse

Os autores declaram não haver conflitos de interesse.

Referências

1. Guyuron B. Correcting deviated nose, septoplasty, and turbinectomy. In: Guyuron B, editor. *Rhinoplasty*. Philadelphia: Elsevier, Saunders; 2012. p. 301–8.
2. Rohrich RJ, Gunter JP, Adams WP Jr, Constantine FC, Ahmad J. Comprehensive management of the deviated nose. In: Gunter JP, Rohrich RJ, Adams WP Jr, Ahmad J, Gunter JP, editors. *Dallas rhinoplasty: nasal surgery by the masters*. St. Louis: Medical Quality Publishing; 2014. p. 1029–63.
3. Kumral TL, Yıldırım G, Çakır O, Ataç E, Berkiten G, Saltürk Z, et al. Comparison of two partial middle turbinectomy techniques for the treatment of a concha bullosa. *Laryngoscope*. 2015;125:1062–6.
4. Bolger WE, Butzin CA, Parsons DS. Paranasal sinus bony anatomic variations and mucosal abnormalities: CT analysis for endoscopic sinus surgery. *Laryngoscope*. 1991;101:56–64.
5. Aktas D, Kalcioglu MT, Kutlu R, Ozturan O, Oncel S. The relationship between the concha bullosa, nasal septal deviation and sinusitis. *Rhinology*. 2003;41:103–6.
6. Yigit O, Acioglu E, Cakir ZA, Sişman AS, Barut AY. Concha bullosa and septal deviation. *Eur Arch Otorhinolaryngol*. 2010;267:1397–401.
7. Kelley BP, Downey CR, Stal S. Evaluation and reduction of nasal trauma. *Semin Plast Surg*. 2010;24:339–47.
8. Cheng LH, Lee JC, Wang HW, Wang CH, Lin DS, Hsu C, et al. Twisted nose: a new simple classification and surgical algorithm in Asians. *Eur Arch Otorhinolaryngol*. 2012;269:551–6.
9. Uzun L, Aslan G, Mahmutyazicioglu K, Yazgan H, Savranlar A. Is pneumatization of middle turbinates compensatory or congenital. *Dentomaxillofac Radiol*. 2012;41:564–70.
10. Braun H, Stammberger H. Pneumatization of turbinates. *Laryngoscope*. 2003;113:668–72.
11. Hatipoğlu HG, Cetin MA, Yüksel E. Concha bullosa types: their relationship with sinusitis, ostiomeatal and frontal recess disease. *Diagn Interv Radiol*. 2005;11:145–9.
12. Khojastepour L, Mirhadi S, Mesbahi SA. Anatomical variations of ostiomeatal complex in CBCT of patients seeking rhinoplasty. *J Dent (Shiraz)*. 2015;16:42–8.
13. Bhandary SK, Kamath PSD. Study of relationship of concha bullosa to nasal septal deviation and sinusitis. *Indian J Otolaryngol Head Neck Surg*. 2009;61:227–9.
14. Saul B, Rettinger G, Scheithauer M, Veit J, Sommer F, Lindemann J. Radiological findings of the nasal septum in CT scan patients with deviated noses. *Laryngorhinootologie*. 2014;93:174–7.
15. Affi AM, Kempton SJ, Gordon CR, Pryor L, Khalil AA, Sweeney WM, et al. Evaluating current functional airway surgery during rhinoplasty: a survey of the American Society of Plastic Surgeons. *Aesthetic Plast Surg*. 2015;39:181–90.
16. Stepnick D, Guyuron B. Surgical treatment of the crooked nose. *Clin Plast Surg*. 2010;37:313–25.