



Brazilian Journal of OTORHINOLARYNGOLOGY

www.bjorl.org



RELATO DE CASO

Fibromatose colli ou pseudotumor do músculo esternocleidomastoideo, um edema cervical raro na infância[☆]

Nasser Alrashidi *

Qassim University, Unaizah College of Medicine and Medical Sciences, Department of Surgery, Al-Qassim, Reino da Arábia Saudita

Recebido em 29 de outubro de 2020; aceito em 8 de dezembro de 2020

Introdução

A fibromatose colli é uma doença benigna rara da parte inferior do músculo esternocleidomastoideo (ECM), também conhecida como pseudotumor do músculo esternocleidomastoideo da infância. O termo “tumor” é enganoso, pois não é uma doença cancerosa, mas é referido como uma fase fibrótica congênita, portanto, a palavra tumor significa edema neste caso em particular.¹

Essa doença tem uma incidência de 0,4% em bebês. Em 75% dos casos, geralmente é unilateral, afetando o lado direito e tem frequências significativamente mais altas em pacientes do sexo masculino do que no feminino. Histórico de parto complicado e com traumas ao nascimento estão associados em mais de 50% dos casos.²

A fibromatose colli pode ser diagnosticada com precisão utilizando a ultrassonografia, eliminando as suspeitas de um edema facial. O diagnóstico correto por ultrasso-

nografia pode evitar investigações e intervenções médicas inadequadas que podem ser prejudiciais.³

Este é um relato de caso no qual uma lactente foi diagnosticada com fibromatose colli por meio de exame clínico e ultrassonografia.

Apresentação do caso

Uma menina de 4 semanas, nascida a termo por parto vaginal espontâneo normal, filha de mãe multípara com peso ao nascer de 3 kg. Foi encaminhada à nossa clínica com edema cervical no lado direito desde 2 semanas de idade. Segundo a mãe, não havia sintomas de obstrução ou dificuldade na alimentação oral. Ao exame físico, o bebê estava ativo e uma lesão tumoral cervical foi identificada no lado direito, de cerca de 2–3 cm, nos níveis 2 e 3, de consistência firme, móvel juntamente com o músculo ECM, não pulsátil e sem sinais de infecção (fig. 1). Havia amplitude de movimento limitada no lado direito do pescoço. O restante do exame físico estava normal. As investigações laboratoriais se encontravam dentro da normalidade. Assim, a ultrassonografia (USG) de pescoço foi realizada para esclarecimento diagnóstico.

A USG mostrou que o músculo ECM apresentava um aumento difuso e espessamento no lado direito, envolvendo o ventre muscular, dando-lhe uma aparência fusiforme/elipsoide e medindo aproximadamente 2,5, 2,4 e 1 cm; entretanto, o lado contralateral parecia normal.

[☆] Como citar este artigo: Alrashidi N. Fibromatosis colli or pseudotumor of sternocleidomastoid muscle, a rare infantile neck swelling. Braz J Otorhinolaryngol. 2022;88:481–83.

* Autor para correspondência.

E-mail: nasser.alrashidi@ucm.edu.sa

A revisão por pares é da responsabilidade da Associação Brasileira de Otorrinolaringologia e Cirurgia Cérvico-Facial.

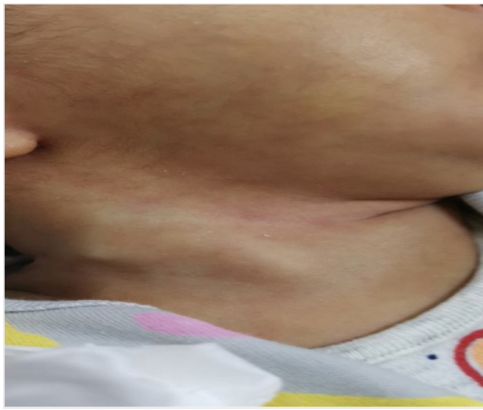


Figura 1 Edema no lado direito do pescoço.

Não havia vascularidade interna anormal ou focos internos hiperecoicos/calcificados. Havia poucos linfonodos cervicais bilaterais levemente proeminentes. A tireoide e as glândulas salivares tinham aparência normal (fig. 2). Com base nas avaliações clínica e radiológica, foi feito o diagnóstico de fibromatose colli. Os pais foram orientados e o lactente encaminhado à fisioterapia. Nas avaliações de seguimento, foi observada uma melhora progressiva no tamanho lesão até o seu desaparecimento completo após os 3 meses de idade.

Discussão

Embora a fisiopatologia da fibromatose colli não seja totalmente compreendida, ela provavelmente esteja relacionada a traumas de nascimento por parto com fórceps, apresentação pélvica, trabalho de parto prolongado e parto de primípara. A obstrução do fluxo venoso no músculo é uma das explicações mais prováveis, seja durante o parto ou durante o crescimento intrauterino. A lesão causa necrose e, em seguida, fibrose nas fibras musculares, resultando em tensão muscular secundária. Outra hipótese propõe que a lesão possa ser decorrente de uma lesão intraútero seletiva do músculo ECM. Essa lesão resulta em um síndrome compartimental secundária e consequente necrose por pressão e fibrose intramuscular.^{1,4}

O edema cervical na infância e, particularmente, nas primeiras semanas de vida é um sinal clínico geralmente indicativo de fibromatose colli. Clinicamente, os abscessos, nódulos linfáticos, deslocamento do lobo da tireoide e cistos broncogênicos são facilmente diferenciados da fibromatose, bem como de lesões cancerosas, como linfoma, teratoma, fibrossarcoma e rabdomiossarcoma, e distúrbios neoplásicos benignos, como higroma cístico e hemangioma. Malformações vasculares (principalmente a malformação linfática / linfangioma) também devem ser avaliadas como diagnóstico diferencial, além dos cistos broncogênicos e cistos do ducto tireoglossos. Abscessos são menos comuns em um lactentes, mais prováveis em uma condição de imunodeficiência, ou em bebês mais velhos. Embora a fibromatose

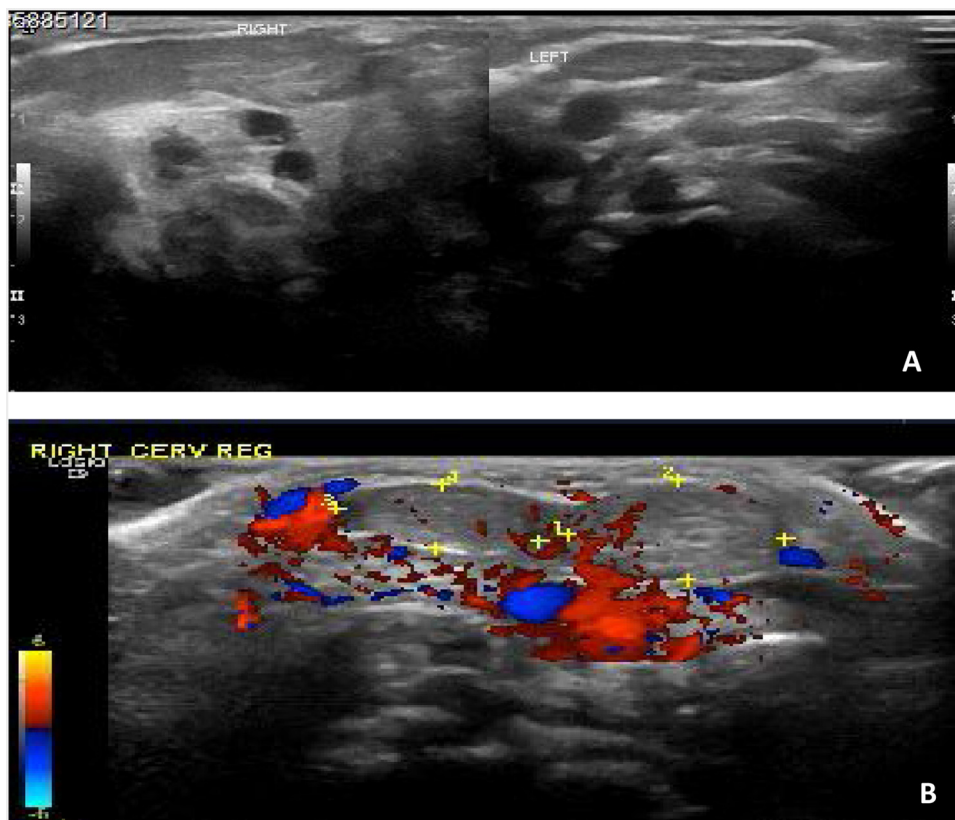


Figura 2 Achados ultrassonográficos nas figuras A e B mostram o músculo esternocleidomastoideo volumoso no lado direito em comparação ao lado esquerdo.

colli seja uma doença que poderia ocasionar insuficiência respiratória e, em última instância, com necessidade de uma traqueostomia, a literatura nunca registrou tal evidência.^{1,2,4,5}

A USG é a melhor ferramenta diagnóstica por ser rápida, não invasiva e segura. A USG com Doppler pode ser utilizada para descrever a forma de onda com alta resistência. O movimento simultâneo entre a lesão tumoral e o restante do músculo ECM é visualizado na ultrassonografia em tempo real.⁶ A lesão também pode ser identificada com tomografia computadorizada e ressonância magnética. Na TC, o músculo esternocleidomastoideo aparece difusamente edemaciado, atenuado para isodenso. Devido à presença de tecido fibroso, as suas características na RM incluem redução da intensidade do sinal em imagens ponderadas em T2 em relação às imagens ponderadas em T1.⁷ A citologia por punção aspirativa com agulha fina pode ser utilizada, mas devido a características histológicas semelhantes, a lesão pode ser confundida com neoplasia fibrosa.⁵

Em geral, trata-se de uma condição clínica autolimitada, e para a maioria dos casos discute-se a possibilidade de uma conduta conservadora. Espera-se que a lesão se resolva espontaneamente em um período de 4 a 8 meses com tratamento clínico quando diagnosticada precocemente, por meio de exercícios de alongamento passivo e fisioterapia.⁴ A intervenção cirúrgica pode só ser necessária em casos refratários ou em crianças com mais de um ano de idade. Diferentes métodos cirúrgicos incluem excisão do músculo ECM, liberação bipolar do ECM com reconstrução do volume do músculo utilizando Z-plastia e tenotomia ou liberação do ECM.⁴ O prognóstico de crianças diagnosticadas e tratadas com mais de um ano é pior.⁸

Os pacientes necessitam de tratamento para evitar complicações como torcicolo. A posição torcida do pescoço resultará em plagiocéfalia posicional e assimetria facial.^{2,8}

Conclusão

A fibromatose colli é uma causa rara de edema cervical em neonatos e lactentes, nos quais a ultrassonografia é o método diagnóstico de escolha e o tratamento conservador pode ser o único necessário. A importância do diagnóstico dessa condição clínica não deve ser subestimada, de forma que testes e intervenções terapêuticas desnecessários possam ser evitados.

Conflitos de interesse

Os autores declaram não haver conflitos de interesse.

Referências

1. Adamoli P, Pavone P, Falsaperla R, Long R, Vitalit G, Andaloro C, et al. Rapid Spontaneous Resolution of Fibromatosis Colli in a 3-Week-Old Girl. *Case Rep Otolaryngol*. 2014;1–4.
2. Saniasiaya J, Mohamad I, Khairunnisaak S, Rahman A. Infantile wryneck: report of 2 cases Torcicolo infantil: relato de 2 casos. *Braz J Otorhinolaryngol*. 2020;86:389–92.
3. Kulkarni AR, Tinmaswala MA, Shetkar SV. Fibromatosis Colli in Neonates: An Ultrasound Study of Four Cases. *J Clin Neonatol*. 2016;5:271–3.
4. Allouane M, Elboussaadani A, Lezrag M, Rouadi S, Abada R, Roubal M, et al. Fibromatosis colli, a rare cause of neck mass in infants: a case report. *J Case Reports Stud*. 2016;4:407.
5. Khan S, Jetley S, Jairajpuri Z, Husain M. Fibromatosis colli - a rare cytological diagnosis in infantile neck swellings. *J Clin Diagnostic Res*. 2014;8:8–9.
6. Rémi RT, Prudence R, Ahmad A. A neck mass in infancy: Fibromatosis colli. *J Clin Images Open*. 2019;2:1–2.
7. Oliveira JC, Abreu MS, Gomes FM. Sternocleidomastoid tumour in neonate: fibromatosis colli. *BMJ Case Rep*. 2018;1–2.
8. Lowry KC, Estroff JA, Rahbar R. The presentation and management of fibromatosis colli. *ENT-Ear, Nose Throat J*. 2010;89:1–5.