



# Brazilian Journal of OTORHINOLARYNGOLOGY

www.bjorl.org



## RELATO DE CASO

### Huge buccal angiomyolipoma: a rare entity<sup>☆</sup>

### Angiomiolipoma bucal gigante: uma entidade rara

Siew Chung Cheah <sup>a,\*</sup>, Rohaizam Jaafar<sup>a</sup> e Murni Hartini Jais<sup>b</sup>



<sup>a</sup> Miri General Hospital, Department of Otorhinolaryngology-Head & Neck Surgery, Sarawak, Malásia

<sup>b</sup> Sarawak General Hospital, Department of Pathology, Sarawak, Malásia

Recebido em 20 de junho de 2017; aceito em 8 de agosto de 2017

Disponível na Internet em 12 de novembro de 2017

## Introdução

O angiomiolipoma é um tumor benigno composto de células adiposas maduras, vasos sanguíneos de paredes grossas e células de musculatura lisa.<sup>1</sup> Esse tipo de tumor geralmente afeta o rim e cerca de 50% dos pacientes com angiomiolipoma renal também apresentam complexo da esclerose tuberosa.<sup>2</sup> Muitos casos de angiomiolipomas extrarrenais foram relatados, o fígado foi o local mais comumente afetado. O envolvimento da região oral é extremamente raro. Até hoje, apenas um caso de angiomiolipoma foi relatado na mucosa oral.<sup>3</sup>

## Relato de caso

Um homem de 28 anos apresentou aumento progressivo e indolor de uma intumescência em mucosa oral esquerda com um ano de duração. Não havia história de hemorragia na intumescência nem antecedentes de tratamento

dentário anterior. O paciente não revelou histórico médico e cirúrgico significativo. Referia ser fumante, com carga tabágica de 2,5 maços/ano e etilista social. O exame clínico revelou um tumor bem circunscrito na mucosa oral esquerda, media 3,0 × 2,0 cm. A massa era firme, não dolorosa e móvel, coberta por mucosa normal. Não estava aderida ao osso ou à mucosa no exame bimanual. Nenhum outro tumor foi encontrado na região extraoral. Não havia história familiar e sinal cutâneo de esclerose tuberosa.

A ultrassonografia revelou um tumor sólido subcutâneo na face esquerda, com suspeita de lesão neoplásica, media 26,9 × 21,4 × 37,3 mm (fig. 1). Uma biópsia aspirativa com agulha fina foi feita posteriormente com o diagnóstico de conteúdo de cisto infectado. Em vista dos achados radiológicos suspeitos, fez-se uma excisão intraoral da lesão sob anestesia local, com scandonest 2% L (cloridrato de mepivacaína 2% com levonordefrin 1: 20000) após o consentimento informado do paciente (fig. 2). O espécime era multilobulado, de cor preta-azulada, media 60,0 × 33,0 × 20,0 mm (fig. 3). O exame histopatológico do espécime revelou uma mistura de tecido adiposo maduro predominante e vasos sanguíneos mal organizados de paredes grossas. Algumas células fusiformes de músculo liso pareciam emergir da parede dos vasos sanguíneos em padrão radial, com ausência de células epitelioides de musculatura lisa. A análise imuno-histoquímica mostrou que as células de músculo liso dentro do tumor eram negativas para HMB-45 (fig. 4). Após duas semanas de pós-operatório, a ferida cicatrizou sem recorrência da lesão (fig. 5).

DOI se refere ao artigo:

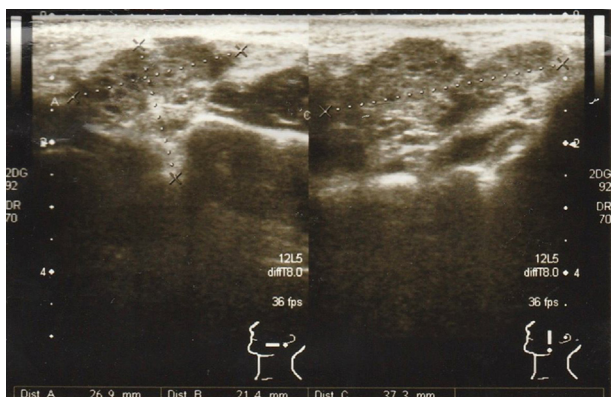
<http://dx.doi.org/10.1016/j.bjorl.2017.08.002>

<sup>☆</sup> Como citar este artigo: Cheah SC, Jaafar R, Jais MH. Huge buccal angiomyolipoma: a rare entity. Braz J Otorhinolaryngol. 2020;86:S61–S63.

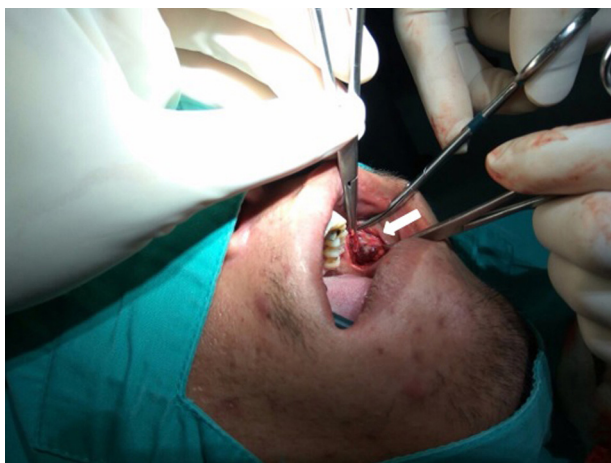\* Autor para correspondência.

E-mail: [bluesky\\_cheah@hotmail.com](mailto:bluesky_cheah@hotmail.com) (S.C. Cheah).

A revisão por pares é da responsabilidade da Associação Brasileira de Otorrinolaringologia e Cirurgia Cérvico-Facial.



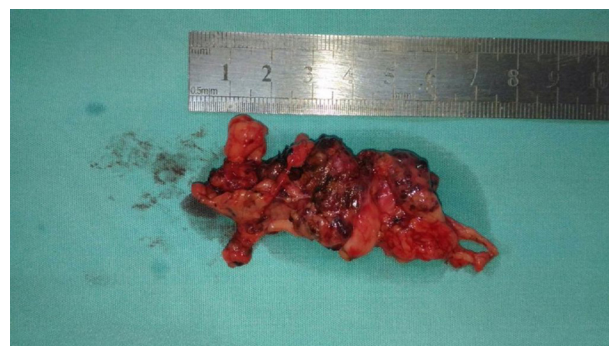**Figura 1** Ultrassonografia da face esquerda mostra uma massa de 26,9 × 21,4 × 37,3 mm.



**Figura 2** Excisão intraoral da intumescência oral esquerda (seta).

## Discussão

O angiomiolipoma é um tumor raro na cavidade oral e de ocorrência excepcionalmente rara na mucosa oral.<sup>1</sup> Há apenas 17 casos de angiomiolipoma descritos na literatura publicada em inglês.<sup>2-9</sup> Há descrição de diferentes locais afetados, que incluem palato duro, lábio superior, lábio inferior, língua, base da língua e mucosa oral. Apenas um dos 17 casos de angiomiolipoma foi encontrado na mucosa oral.<sup>3</sup>

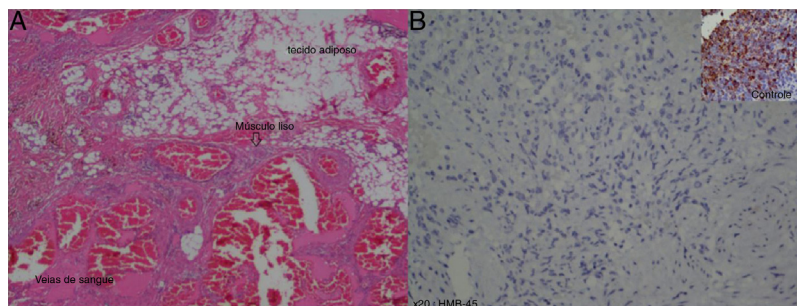


**Figura 3** O exame macroscópico mostrou espécime multilobulado, de cor preta-azulada, média 60,0 × 33,0 × 20,0 mm.

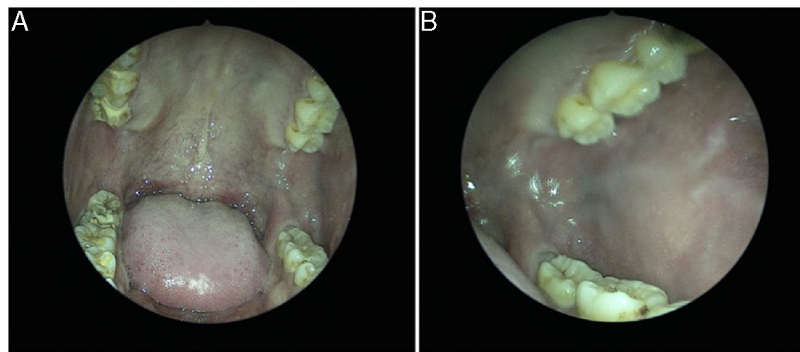
O tamanho médio dos angiomiolipomas na região oral foi menor do que 40,0 mm, exceto em um caso de acometimento lingual com 80,0 mm de diâmetro.<sup>4</sup> Em nosso caso atual, o angiomiolipoma média 60,0 × 33,0 × 20,0 mm, o maior encontrado na mucosa oral.

A idade de ocorrência varia da segunda até a oitava década sem preferência de sexo.<sup>2,5,6</sup> Apenas um caso foi descrito anteriormente em associação com o complexo da esclerose tuberosa.<sup>3</sup> Os angiofibromas extrarrenais são raramente associados ao complexo da esclerose tuberosa.<sup>2,9</sup> O estudo genético não foi feito em nosso paciente porque não estava disponível em nosso centro. No entanto, não havia histórico médico de convulsão, histórico familiar de complexo da esclerose tuberosa, assim como de outras lesões cutâneas geralmente encontradas no complexo da esclerose tuberosa. A doença não diagnosticada pode levar a complicações como nefropatia obstrutiva, hidrocefalia e hipertensão pulmonar. Na região da cabeça e pescoço, se não for tratado, o tumor pode causar trismo, dificuldade de engolir e deformidade facial.

Na análise microscópica, os angiomiolipomas renais e hepáticos mostraram características distintas de outros locais devido à presença de células epitelioides.<sup>2,5-9</sup> O termo "angiomiolipoma mucocutâneo" foi proposto anteriormente em um relato de angiomiolipoma da mucosa nasal. Os angiomiolipomas que surgem na cavidade oral, cavidade nasal e pele foram agrupados sob o termo angiomiolipoma mucocutâneo devido à sua semelhança nas características microscópicas.<sup>2,7</sup> O anticorpo HMB-45 é positivo em tumores associados ao complexo da esclerose tuberosa. Os



**Figura 4** Em A, o exame histológico mostrou presença de tecido adiposo maduro, músculo liso e componente de vasos sanguíneos de paredes grossas (hematoxilina e eosina, aumento original de 20 ×); em B, o exame imuno-histoquímico do músculo liso com HMB-45 mostrou resultado negativo, em comparação com o controle mostrado no canto superior direito (aumento original 20×).



**Figura 5** Em A, a cavidade oral um mês após a excisão; em B, a mucosa oral esquerda um mês após a excisão.

angiomiolipomas encontrados na região da cabeça e do pescoço foram diferentes dos tipos renal e hepático devido à negatividade na coloração imuno-histoquímica para HMB-45.<sup>5,6</sup> Como em nosso caso, o exame microscópico mostrou ausência de células epitelioides e também coloração negativa para HMB-45 nas células musculares lisas. A recorrência não foi relatada até agora. Por isso, a excisão completa do tumor é considerada curativa.<sup>5,7,9</sup>

O diagnóstico pré-operatório é um desafio. Como em nosso paciente, a investigação radiológica inicial por ultrassonografia mostrou uma massa sólida com suspeita de sarcoma. A biópsia com aspiração por agulha fina para análise citológica revelou apenas conteúdo cístico infectado. Finalmente, uma biópsia excisional foi feita para confirmar o diagnóstico. O diagnóstico diferencial nesses casos inclui hemangioma e angioliipoma porque o espécime macroscópico é de cor preta-azulada. Embora o componente de tecido adiposo e vasos sanguíneos seja maior do que o de músculo liso, a presença de feixes de músculo liso sob exame microscópico é bastante significativa, o que leva ao diagnóstico final de angiomiolipoma.

Decidimos fazer a excisão intraoral sob anestesia local, porque não havia infiltração óssea ou muscular na ultrassonografia, o que poderia complicar a operação. Além disso, o tempo de espera seria mais curto do que a espera até que a cirurgia pudesse ser feita sob anestesia geral. Em resumo, apresentamos um caso de angiomiolipoma que é o maior entre aqueles identificados na mucosa oral. A excisão completa é importante para fins diagnósticos e curativos.

## Conclusão

O angiomiolipoma da cavidade bucal é muito raro, especialmente na mucosa oral. O angiomiolipoma deve ser considerado como um dos diagnósticos diferenciais de

intumescência da face, além do hemangioma e do angioliipoma. Uma excisão completa é importante para fins diagnósticos e curativos.

## Conflitos de interesse

Os autores declaram não haver conflitos de interesse.

## Referências

1. Venyo AK. A review of the literature on extrarenal retroperitoneal angiomyolipoma. *Int J Surg Oncol*. 2016;2016:6347136.
2. Morisaki T, Moritani S, Takenobu M, Kashu I, Koyama S, Fukuhara T, et al. Angiomyolipoma at the base of the tongue: a type of mucocutaneous angiomyolipoma. *J Oral Maxillofac Surg Med Pathol*. 2016;28:522-4.
3. López J, Rodríguez-de-Rivera-Campillo E, Rosello-Llabres X. Tuberosus sclerosis and its oral manifestations. A clinical case. *Med Oral*. 2004;9:216-23.
4. Bauer V, Zorica A, Bujas T. Huge angiomyolipoma of the tongue. *Otolaryngol Head Neck Surg*. 2012;146:512-3.
5. Nakabayashi M, Kodani I, Takubo K, Kidani K, Sakai H, Ryoke K. A case of angiomyolipoma of the lower lip. *J Oral Maxillofac Surg Med Pathol*. 2014;26:343-6.
6. da Silva AA, Carlos R, Contreras E, de Almeida OP, Lopes MA, Vargas PA. Angiomyolipoma of the upper lip: case report and review of the literature. *Med Oral Patol Oral Cir Bucal*. 2007;12:E101-4.
7. Farah CS, Mohamad Zaini Z. Angiomyolipoma of the palate displaying growth potential. *Oral Oncology Extra*. 2006;42:221-3.
8. Alvarez-Alvarez C, Fernández-Sanromá J, Fernández-Castilla M, Antón-Badiola I. Sporadic oral angiomyolipoma. *Case Report. Med Oral Patol Oral Cir Bucal*. 2007;12:E391-3.
9. Kim Y, Kang Y, Lee ES, Kim A. Angiomyolipoma of the lower lip: a case report and review of the published work. *Basic Appl Pathol*. 2011;4:18-20.