



ARTIGO ORIGINAL

# Applied anatomy of round window and adjacent structures of tympanum related to cochlear implantation<sup>☆</sup>



Shraddha Jain <sup>\*</sup>, Sagar Gaurkar, Prasad T. Deshmukh, Mohnish Khatri, Sanika Kalambe, Pooja Lakhota, Deepshikha Chandravanshi e Ashish Disawal

Jawahar Lal Nehru Medical College, Datta Meghe Institute of Medical Sciences (DU), Department of Otorhinolaryngology and Head and Neck Surgery, Sawangi(M), Wardha, Índia

Recebido em 14 de dezembro de 2017; aceito em 19 de março de 2018  
Disponível na Internet em 8 de junho de 2019

## KEYWORDS

Round window;  
Cochlear  
implantation;  
Facial recess;  
Tympanum;  
Facial nerve

## Abstract

**Introduction:** Various aspects of the round window anatomy and anatomy of posterior tympanum have relevant implications for designing cochlear implant electrodes and visualizing the round window through facial recess. Preoperative information about possible anatomical variations of the round window and its relationships to the adjacent neurovascular structures can help reduce complications in cochlear implant surgery.

**Objective:** The present study was undertaken to assess the common variations in round window anatomy and the relationships to structures of the tympanum that may be relevant for cochlear implant surgery.

**Methods:** Thirty-five normal wet human cadaveric temporal bones were studied by dissection for anatomy of round window and its relation to facial nerve, carotid canal, jugular fossa and other structures of posterior tympanum. The dissected bones were photographed by a digital camera of 18 megapixels, which were then imported to a computer to determine various parameters using ScopyDoc 8.0.0.22 version software, after proper calibration and at 1× magnification.

**Results:** When the round window niche is placed posteriorly and inferiorly, the distance between round window and vertical facial nerve decreases, whereas that with horizontal facial nerve increases. In such cases, the distance between oval window and round window also increases. Maximum height of the round window in our study ranged from 0.51–1.27 mm (mean of  $0.69 \pm 0.25$  mm). Maximum width of round window ranged from 0.51 to 2.04 mm (mean of  $1.16 \pm 0.47$  mm). Average minimum distance between round window and carotid canal was

DOI se refere ao artigo: <https://doi.org/10.1016/j.bjorl.2018.03.009>

<sup>☆</sup> Como citar este artigo: Jain S, Gaurkar S, Deshmukh PT, Khatri M, Kalambe S, Lakhota P, et al. Applied anatomy of round window and adjacent structures of tympanum related to cochlear implantation. Braz J Otorhinolaryngol. 2019;85:435–46.

<sup>\*</sup> Autor para correspondência.

E-mail: [sjain\\_med@yahoo.co.in](mailto:sjain_med@yahoo.co.in) (S. Jain).

A revisão por pares é da responsabilidade da Associação Brasileira de Otorrinolaringologia e Cirurgia Cérvico-Facial.

$3.71 \pm 0.88$  mm (range of 2.79–5.34 mm) and that between round window and jugular fossa was  $2.47 \pm 0.9$  mm (range of 1.24–4.3 mm).

**Conclusion:** The distances from the round window to the oval window and facial nerve are important parameters in identifying a difficult round window niche. Modification of the electrode may be a better option than drilling off the round window margins for insertion of cochlear implant electrodes.

© 2018 Associação Brasileira de Otorrinolaringologia e Cirurgia Cérvico-Facial. Published by Elsevier Editora Ltda. This is an open access article under the CC BY license (<http://creativecommons.org/licenses/by/4.0/>).

## PALAVRAS-CHAVE

Janela redonda;  
Implante coclear;  
Recesso facial;  
Caixa timpânica;  
Nervo facial

## Anatomia aplicada da janela redonda e estruturas adjacentes relacionadas ao implante coclear

### Resumo

**Introdução:** Vários aspectos da anatomia da janela redonda e da anatomia da caixa timpânica posterior são relevantes, devido a suas implicações no desenho dos eletrodos para o implante coclear e na visibilidade da janela redonda através do recesso facial. Informações prévias sobre possíveis variações anatômicas da janela redonda e suas relações com as estruturas neurovasculares adjacentes podem ajudar a reduzir as complicações dessa cirurgia.

**Objetivo:** O presente estudo foi realizado para avaliar as diversas variações da anatomia da janela redonda e sua relação com as estruturas adjacentes, o que pode ser relevante para a cirurgia de implante coclear.

**Método:** Trinta e cinco ossos temporais normais de cadáveres humanos frescos foram dissecados para avaliação da anatomia da janela redonda e sua relação com o nervo facial, canal carotídeo, fossa jugular e outras estruturas da caixa timpânica posterior. Os ossos dissecados foram fotografados com uma câmera digital de 18 megapixels e as imagens importadas para um computador para determinar diversos parâmetros, utilizando-se o *software* ScopyDoc versão 8.0.0.22, após a calibração adequada e com ampliação de  $1\times$ .

**Resultados:** Quando o nicho da janela redonda se encontra posicionado posteriormente e inferiormente, a distância entre a janela redonda e o nervo facial vertical diminui, enquanto aquela com o nervo facial horizontal aumenta. Em tais casos, a distância entre a janela oval e a janela redonda também aumenta. A altura máxima da janela redonda em nosso estudo variou de 0,51 a 1,27 mm (média de  $0,69 \pm 0,25$  mm). A largura máxima da janela redonda variou de 0,51 a 2,04 mm (média de  $1,16 \pm 0,47$  mm). A distância mínima média entre a janela redonda e o canal carotídeo foi de  $3,71 \pm 0,88$  mm (variação de 2,79 a 5,34 mm) e entre a janela redonda e a fossa jugular, em nosso estudo, foi de  $2,47 \pm 0,9$  mm (variação de  $1,24 \pm 4,3$  mm).

**Conclusão:** A distância da janela redonda a partir da janela oval e do nervo facial são parâmetros importantes para a identificação do difícil nicho da janela redonda. A modificação do desenho do eletrodo pode ser uma opção melhor do que o broqueamento das margens da janela redonda para a inserção dos eletrodos no implante coclear.

© 2018 Associação Brasileira de Otorrinolaringologia e Cirurgia Cérvico-Facial. Publicado por Elsevier Editora Ltda. Este é um artigo Open Access sob uma licença CC BY (<http://creativecommons.org/licenses/by/4.0/>).

## Introdução

Há um crescente interesse no entendimento da anatomia da janela redonda, uma vez que ela é importante para a cirurgia de implante coclear e no emergente campo de liberação de fármacos para a orelha interna.<sup>1</sup> Isto fica evidente a partir da descrição de Sellers, em 1961, que acreditava que é o otologista em sua prática, em vez do cientista experimental, que terá maior interesse na reavaliação da janela redonda.<sup>2</sup> A membrana da janela redonda (MJR) fica no fim da rampa timpânica (*scala tympani*), onde o gancho se curva no sentido posteromedial e é pouco visível no promontório,

fica escondido sob uma saliência óssea do nicho da janela redonda. No início, o implante coclear (IC) era inserido através da MJR. Mais tarde, esse procedimento foi quase substituído pela perfuração de uma cocleostomia para obter acesso à rampa timpânica (Michelson, 1971; House e Urban, 1973; Clark, 1975, 1979; Burian et al., 1981).<sup>3-7</sup> Ao usar a abordagem da JR, a crista fenestra aparece no caminho durante a inserção do eletrodo e, portanto, considerou-se como melhor procedimento o broqueamento da cocleostomia anteriormente à MJR (Clark et al., 1979).<sup>6</sup> Isso levou ao posicionamento do eletrodo ao longo da parede externa da cóclea. Atualmente, maior ênfase tem sido dada à

preservação da audição residual durante a cirurgia de IC e, nesse caso, a utilidade de uma abordagem através da cocleostomia tem sido questionada por vários autores.<sup>8</sup> Muitos cirurgiões, portanto, passaram a usar a técnica de inserção pela JR novamente.<sup>9</sup> Isso foi possível através do projeto de novos arranjos de eletrodos não traumáticos.

A anatomia da cóclea humana varia significativamente em termos de dimensões em cada indivíduo (“impressão digital”).<sup>10</sup> A cóclea começa onde a membrana basilar e o órgão de Corti formam a “área do gancho”, perto da borda posterossuperior da janela redonda. As variações na anatomia coclear começam no primeiro segmento em si (área do gancho) da rampa timpânica, na forma de um estreitamento ou constrição incomum. Nesse tipo de cóclea, para o implante coclear, o broqueamento para cocleostomia seria difícil de executar sem danificar a parede lateral e o ligamento espiral. Mesmo uma inserção pela janela redonda poderia danificar a lâmina espiral, com consequente surdez. A posição da abertura do nicho da JR e o tamanho e o formato da membrana da janela redonda também são variáveis em cada indivíduo e têm implicações relacionadas ao local e ao tipo de inserção do eletrodo.<sup>11-13</sup> Diversos aspectos da anatomia da janela redonda (JR) são relevantes para inserção não traumática de eletrodos de implante coclear.<sup>14</sup>

Informações prévias sobre possíveis variações anatômicas da JR e suas relações com o canal carotídeo (CC), bulbo jugular (BJ), nervo facial (NF) e janela oval (JO) podem ajudar a reduzir as complicações na cirurgia de IC.<sup>15</sup> Existem apenas alguns estudos feitos em cadáveres para avaliar esses parâmetros na população indiana. Assim, o presente estudo foi feito em ossos temporais de cadáveres adultos frescos para avaliar as diversas variações na anatomia da janela redonda, as quais podem ser relevantes para a cirurgia de implante coclear em relação ao desenho dos eletrodos para o implante. O estudo também tentou analisar as relações topográficas da janela redonda com várias estruturas da orelha média e suas implicações para a visibilidade da JR através do recesso facial e para reduzir as complicações neurovasculares na cirurgia de IC.

## Material e método

Foram estudados 34 ossos temporais normais de cadáveres humanos frescos através de dissecação para avaliar a anatomia de janela redonda e caixa timpânica posterior e outros parâmetros anatômicos relevantes para o implante coclear através da abordagem pelo recesso facial. O estudo foi aprovado pelo Comitê de Ética Institucional, vide carta n° IEC / 2014-15/866 de 25-09-2014.

Cada osso temporal foi montado no suporte de osso temporal com instrumentos otocirúrgicos padrão, as dissecações foram feitas em um microscópio Carl Zeiss OPMI PICO sob ampliação. Os ossos foram dissecados com uma broca motorizada, a partir do triângulo de McEwan, após a remoção do perióstio da mastoide e a exposição do córtex mastoideo. Em seguida foi feita uma mastoidectomia completa. A pele sobrejacente e as estruturas ósseas do canal auditivo externo foram removidas. Foi feita então uma timpanotomia posterior. Com esse objetivo, primeiro o segmento mastoide do nervo facial foi esqueletizado, deixou uma pequena ponte da bigorna intacta. Então, o nervo corda do tímpano

foi dissecado através do ponto de saída (segmento mastoideo) do nervo facial até o ponto onde ele entra na orelha média. O recesso facial foi assim delineado. A timpanotomia posterior foi então feita com uma broca de diamante de 0,7mm para visualizar o nicho da janela redonda, a janela redonda, o estribo e a pirâmide após a remoção da membrana timpânica. A visibilidade da janela redonda foi avaliada através da timpanotomia posterior, após a remoção da supraestrutura do martelo, da bigorna e do estribo. As áreas da JR e JO na parede medial da cavidade timpânica foram expostas. O formato da JR foi observado. Os ossos dissecados foram fotografados com uma câmera digital de 18 megapixels. As fotografias foram então importadas para um computador para determinar os parâmetros discriminados a seguir, com o *software* ScopyDoc 8.0.0.22, após a calibração adequada e com ampliação de 1×, com o objetivo de encontrar alguma correlação desses parâmetros com a anatomia desfavorável da janela redonda, com possíveis implicações para o implante coclear e para prevenir complicações neurovasculares. O canal carotídeo (CC), o canal facial (CF) e a fossa jugular (FJ) foram então removidos, foram feitas as medições dos seguintes parâmetros:

1. Altura máxima da JR (aJR).
2. Largura máxima da JR (LJR).
3. Distância mínima entre a JR e o canal carotídeo (JR-CC).
4. Distância mínima entre a JR e o teto da fossa jugular (JR-FJ).
5. Distância mínima entre a JR e o nervo facial horizontal (JR-NFH).
6. Distância mínima entre a JR e o nervo facial vertical (JR-NFV).
7. Distância mínima entre a JR e a janela oval (JR-JO).
8. Distância da eminência piramidal ao segmento horizontal do nervo facial (EP-NFH).
9. Distância da eminência piramidal ao segmento vertical do nervo facial (EP-NFV).
10. Distância entre a eminência piramidal e a janela redonda anterior (EP-JR).

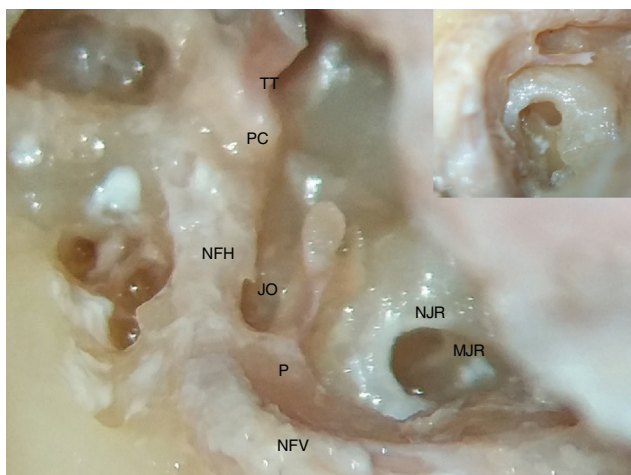
## Análise estatística

Os dados foram analisados com a planilha Excel, do MS Office 2007 (Microsoft Corp., Redmond, WA) e o programa SPSS 22.0 (SPSS Inc., Chicago, IL). Foram computados a média, o desvio-padrão (DP) e a variação de cada parâmetro. Com o coeficiente de correlação de Pearson, foram analisadas as correlações positivas ou negativas para várias distâncias entre pontos de referência anatômicos no tímpano posterior, com o objetivo de identificar a anatomia desfavorável para a visibilidade da janela redonda através do recesso facial.

## Resultados

### Formato da MJR

Em nosso estudo, encontramos majoritariamente o formato de sela da membrana da janela redonda em 24 ossos temporais; em oito ossos o formato foi ovoide e em dois ossos,



**Figura 1** Fotografia que mostra o formato de sela da membrana da janela redonda (MJR), situada profundamente no nicho da janela redonda (NJR). NFV, nervo facial vertical; NFH, nervo facial horizontal; P, pirâmide; JO, janela oval; PC, processo cocleariforme; TT, tendão do tensor do tímpano. A inserção no canto superior direito mostra a imagem ampliada da membrana da janela redonda e do tendão do estapédio que se origina da pirâmide.

triangular (figs. 1 e 2 A-B; mostram diferentes formatos da MJR).

#### Altura e largura máximas da JR (aJR e lJR)

A altura máxima de JR em nosso estudo variou de 0,51 a 1,27 mm, com média de  $0,69 \pm 0,25$  mm. A largura máxima da janela redonda variou de  $0,51 \pm 0,04$  mm, com média de  $1,16 \pm 0,47$  mm.

A altura máxima da janela redonda  $\leq 1$  mm foi encontrada em 82,35% dos ossos, enquanto a largura máxima da janela redonda  $\leq 1$  mm foi encontrada em 41,18% dos ossos, conforme mostrado na tabela 1, figuras 3 (A e B) e figura 4.

#### Distância mínima entre a JR e o canal carotídeo (JR-CC)

Em nosso estudo, a distância mínima média entre a JR e o CC foi de  $3,71 \pm 0,88$  mm, com variação de 2,79 a 5,34 mm,

**Tabela 1** Estatística descritiva para altura máxima da JR (aJR) e a largura máxima da JR (lJR)

	$\leq 1$ mm	$> 1$ mm
Altura máx. da JR (aJR)	28 (82,35%)	6 (17,65%)
Largura máx. da JR (lJR)	14 (41,18%)	20 (58,82%)

e o número máximo de cadáveres apresentou essa distância na faixa entre 2 e 4 mm (55,88%) e 44,12% entre 4 e 6 mm, conforme apresentado na tabela 2, figura 5. Nenhum dos ossos da nossa amostra apresentou uma distância  $< 2$  mm ou  $> 6$  mm.

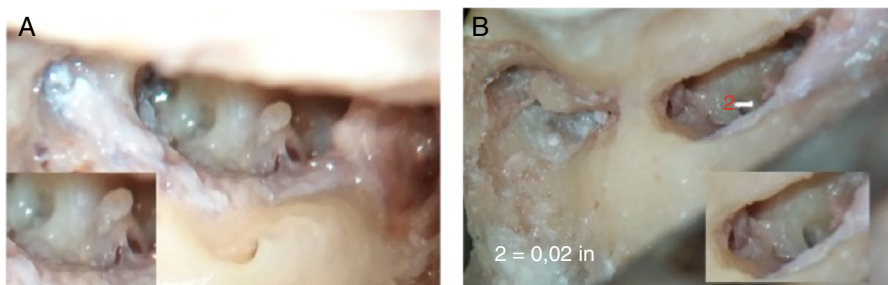
#### Distância mínima entre a JR e o teto da fossa jugular (JR-FJ)

A distância mínima média entre a JR e o JF em nosso estudo foi de  $2,47 \pm 0,9$  mm, com variação de  $1,24 \pm 4,3$  mm. O número máximo de cadáveres apresentou essa distância na faixa entre 2 e 4 mm (67,65%) e 29,41% tinham uma distância  $< 2$  mm, conforme apresentado na tabela 3 e figura 6.

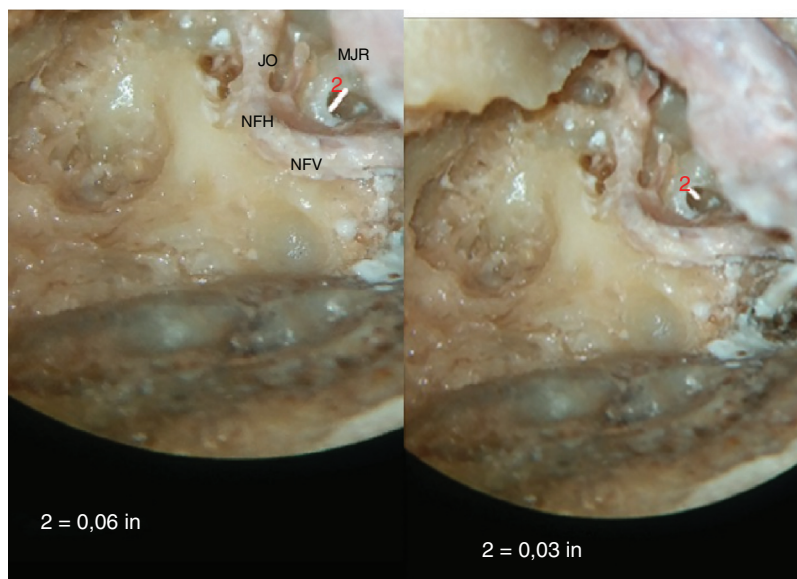
#### Distância mínima entre a JR e o canal facial horizontal (JR-NFH) e distância mínima entre a JR e o canal facial vertical (JR-NFV)

Em nosso estudo, a distância mínima média entre a JR e o canal facial horizontal foi de  $2,53 \pm 0,5$  mm (variação de  $2,03 \pm 3,04$  mm) e a distância mínima média entre a JR e o canal facial vertical (JR-NFV) foi de  $2,11 \pm 0,43$  mm (variação de 1,68-2,54 mm) (figs. 7 e 8).

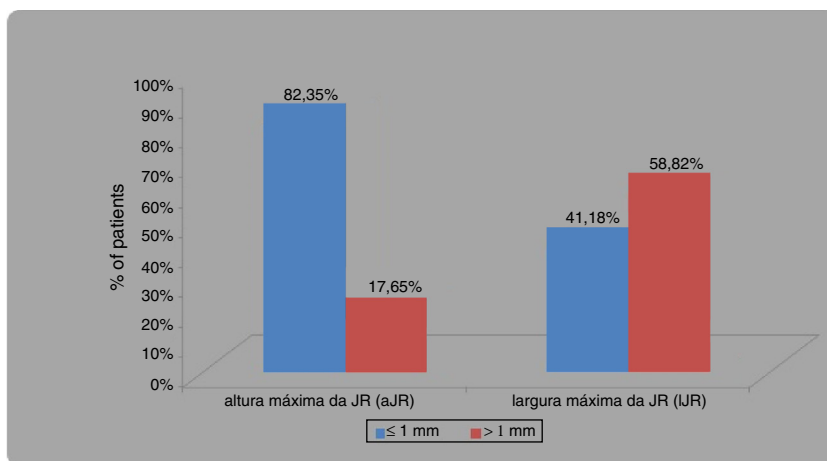
Com o coeficiente de correlação de Pearson, foi encontrada correlação negativa significativa entre a distância mínima da JR e o NFH (JR-NFH) e a distância mínima entre a JR e o NFV (JR-NFV) ( $r = -1,00$ ,  $p$ -valor = 0,0001) (tabela 4). Encontramos uma relação inversa entre as duas distâncias, desfavorável (JR posicionada posterior e inferiormente), ou seja, se a distância entre a janela redonda e o canal facial vertical diminui, a distância em relação ao canal horizontal aumenta.



**Figura 2** (A,B) Fotografias mostram a membrana da janela redonda em formato de sela na figura A e formato ovoide na figura B. Na figura B, a janela redonda é vista em posição mais inferior e posterior, uma posição desfavorável, mas ainda pode ser vista com o ajuste da mesa cirúrgica.



**Figura 3** (A,B) Fotografias mostram as medidas da altura e largura máximas da membrana da janela redonda. (A mostra a medida da largura, a qual é feita na dimensão horizontal e B mostra a medida da altura da MJR, a qual é feita na dimensão vertical.) Pode-se observar que a largura da MJR é maior do que a altura, uma vez que a primeira é alinhada horizontalmente. MJR, membrana de janela redonda; JO, janela oval; NFV, nervo facial vertical; NFH, nervo facial horizontal.



**Figura 4** Diagrama de barras mostra a frequência de distribuição para a altura máxima da JR (aJR) e a largura máxima da JR (lJR), de  $\leq 1$  mm e  $> 1$  mm.

### Distância mínima entre a JR e a janela oval (JR-JO)

A distância mínima média entre a JR e a JO em nosso estudo foi de  $2,02 \pm 0,56$  mm e a maior parte dos cadáveres apresentou uma distância que variou entre 1 e 2 mm (61,76%), 38,24% mostraram uma distância entre 2 e 3 mm, como mostrado na [tabela 5](#) e [figura 8](#).

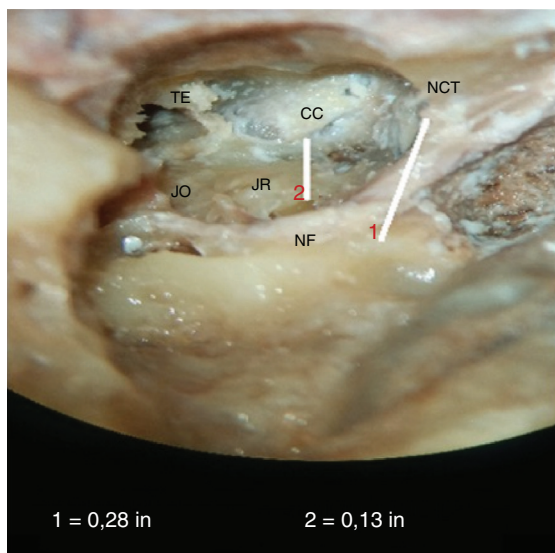
### Correlação da distância mínima entre a JR e o NFV (JR-NFV) e a distância mínima entre a JR e a JO (JR-JO)

Com o coeficiente de correlação de Pearson, foi encontrada correlação negativa significativa da distância mínima entre a JR e o NFV (JR-NFV) e a distância mínima entre a JR e a JO (JR-JO) ( $r = -0,900$ ,  $p$ -valor = 0,0001) ([tabela 6](#) e [fig. 9](#)).

**Tabela 2** Estatística descritiva para a frequência de distribuição da variação da distância mínima entre a JR e CC (JR-CC)

	N° de pacientes	Porcentagem (%)
< 2 mm	0	0
2-4 mm	19	55,88
4-6 mm	15	44,12
> 6 mm	0	0
Total	34	100

Para a MJR posição desfavorável, existe uma relação inversa entre as duas distâncias, ou seja, se a distância entre a janela redonda e janela oval aumenta, a da janela redonda e o canal facial vertical diminui, à



**Figura 5** Fotografia mostra a medida da distância mínima entre a janela redonda, JR e o canal carotídeo, CC. NF, nervo facial; JO, janela oval; TE, abertura da tuba de Eustáquio; NCT, nervo da corda do tímpano. A linha 1 é para calibração.

**Tabela 3** Estatística descritiva para a frequência de distribuição da variação da distância mínima entre a JR e FJ (RW-FJ)

	Nº de pacientes	Porcentagem (%)
< 2 mm	10	29,41
2-4 mm	23	67,65
4-6 mm	1	2,94
> 6 mm	0	0
Total	34	100

medida que ela se torna mais posterior e inferior nesses casos.

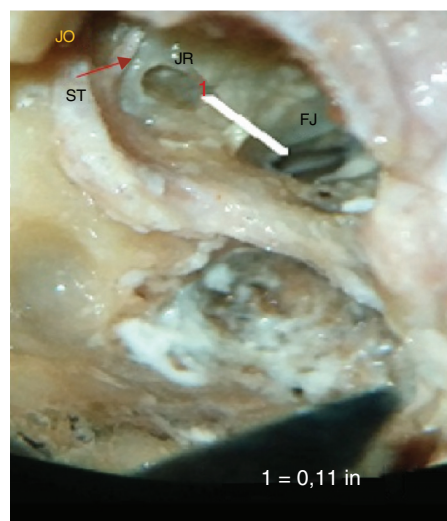
Uma membrana da janela redonda com posição desfavorável ainda pode ser visualizada através do recesso facial pelo ajuste da mesa cirúrgica (figs. 10A e B).

#### Distância da eminência piramidal ao segmento horizontal e segmento vertical do nervo facial (EP-NFH e EP-NFV)

A distância média entre a extremidade da eminência piramidal e o nervo facial horizontal (EP-NFH) em nosso estudo foi de  $1,19 \pm 0,08$  mm e a distância média da extremidade da eminência piramidal ao nervo facial vertical (EP-NFV) foi de  $2,72 \pm 0,21$  mm (fig. 11).

#### Distância entre a eminência piramidal e a janela redonda anterior (EP-JR)

A distância média entre a eminência piramidal e a janela redonda anterior (EP-JR) em nosso estudo foi de  $2,49 \pm 0,1$  mm (fig. 12).



**Figura 6** Fotografia mostra a medida da distância mínima entre a janela redonda, JR, e a fossa jugular, FJ. JO, janela oval; TS, tendão do estapédio.

## Discussão

Em nosso estudo, diversos parâmetros da anatomia do osso temporal na orelha média foram estudados e analisados quanto às suas implicações para o implante coclear pela abordagem através do recesso facial. A anatomia do nicho e da membrana da janela redonda foi estudada em relação ao seu formato, tamanho e relação com as várias estruturas da orelha média, estabeleceram-se alguns parâmetros que poderiam ajudar a definir casos difíceis para a visibilidade da membrana da janela redonda e prevenir complicações causadas por lesões das estruturas neurovasculares adjacentes.

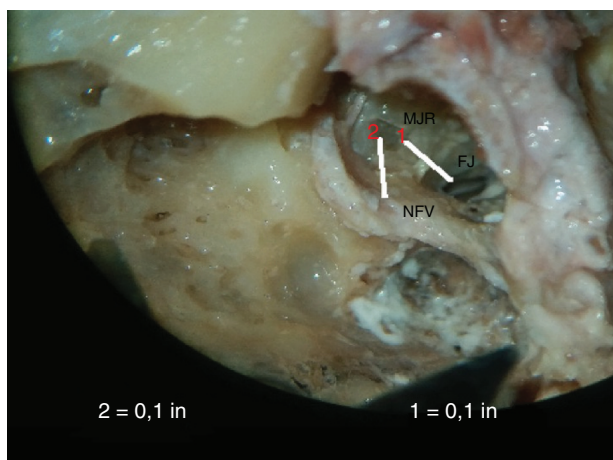
### O formato da JR

As variações na anatomia da JR humana podem influenciar a abordagem cirúrgica e os projetos de implantes que visam a atingir essa região.

Em nosso estudo, encontramos em sua maioria o formato de sela da membrana da janela redonda em 25 ossos temporais; em oito ossos o formato foi ovoide e em dois ossos, triangular.

Diferentes autores observaram que a MJR em humanos não é redonda, mas ovoide, com um diâmetro longo e outro curto. Ela atinge suas dimensões adultas no início do desenvolvimento fetal.<sup>16</sup> Tem sido dito que o formato da MJR se assemelha a uma sela ou uma “batata Pringles”. Atturo et al., 2014, disseram que a JR humana raramente é redonda, mas ovoide ou ortogonal, inclinada e não plana (semelhante a uma sela).<sup>13</sup> A membrana tem formato de leque ou cônico, com uma parte anteroinferior e outra posterossuperior. Singla et al., 2014, estudaram ossos temporais de cadáveres humanos e os formatos da JR em suas séries foram ovais (50%), redondos (20%), triangulares (12%), em forma de vírgula (10%), quadrangular (6%) e em forma de pera (2%).<sup>15</sup>

Toth et al. estudaram a ossificação do nicho da janela redonda e verificaram que ela se inicia na 16ª semana de



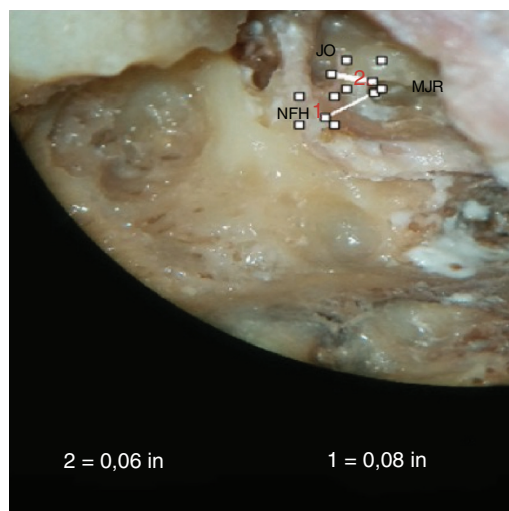
**Figura 7** Fotografia mostra a medida da distância mínima entre a membrana da janela redonda (MJR) e o nervo vertical facial (NFV). A linha 1 é para calibração. FJ, fossa jugular.

vida intrauterina e está completa ao nascimento. Um processo da cápsula ótica, chamado de barra de cartilagem, forma a parede inferior do nicho da janela redonda. As paredes anterior e superior do nicho se desenvolvem por ossificação intramembranosa, enquanto as paredes posterior e inferior formam-se predominantemente por ossificação endocondral.<sup>11</sup> Eles concluíram que o crescimento desigual de diferentes paredes do nicho da janela redonda resulta em oito tipos diferentes de nichos: muito estreito, *tegmen* descendente, septo anterior, membrana óssea, fundo aberto, exostose, cúpula jugular e trabéculas.<sup>11</sup>

### Altura e largura máximas da JR (aJR e lJR)

A altura máxima da JR (aJR), em nosso estudo, variou de 0,51 a 1,27 mm, com média de  $0,69 \pm 0,25$  mm; a largura máxima da janela redonda (lJR) variou de  $0,51 \pm 2,04$  mm, com média de  $1,16 \pm 0,47$  mm. Além disso, a altura máxima da janela redonda  $\leq 1$  mm foi encontrada em 82,35% dos ossos, enquanto a largura máxima da janela redonda  $\leq 1$  mm foi encontrada em 41,18% deles. A altura máxima média da membrana da JR em nosso estudo foi  $< 1$  mm. Na presente pesquisa, a dimensão vertical foi tomada como altura e o diâmetro horizontal como largura. Como a janela redonda é posicionada horizontalmente, o último diâmetro é maior do que o anterior.

Outro estudo anatômico na população indiana, conduzido por Singla et al., em 2014, relatou a altura e a largura médias da JR como  $1,62 \pm 0,77$  mm e  $1,15 \pm 0,39$  mm, respectivamente.<sup>15</sup> A altura da JR, em seu estudo, variou entre 1 e 2 mm em 58% dos casos e foi  $< 1$  mm em 12%



**Figura 8** Fotografia mostra a medida da distância mínima entre a membrana de janela redonda (MJR) e o nervo facial horizontal (NFH) e a MJR e a janela oval (JO).

**Tabela 5** Estatística descritiva para a distância mínima entre a JR e a JO (JR-JO)

	Nº de pacientes	Porcentagem (%)
< 1 mm	0	0
1-2 mm	21	61,76
2-3 mm	13	38,24
Total	34	100

dos casos. A largura variou entre 1 e 2 mm na maioria dos espécimes (66%) e foi  $< 1$  mm em 28%. Eles também observaram medidas da MJR  $< 1$  mm em muitos dos espécimes; no entanto, o percentual de tais cadáveres foi menor do que no nosso estudo. Houve uma correlação estatisticamente significativa ( $r=0,4$ ,  $p < 0,01$ ) entre a altura e a largura nesse estudo. Su et al. também relataram diâmetros da MJR  $< 1$  mm em um número significativo de indivíduos.<sup>16</sup>

Embora haja uma variação no tamanho da MJR em indivíduos diferentes, a implantação de um arranjo de IC padrão com diâmetro máximo de 1,0 mm através da membrana da janela redonda é possível na maioria dos casos. Vários eletrodos disponíveis no mercado têm dimensões abaixo de 1 mm e podem ser usados nos casos de uma MJR de pequeno tamanho.<sup>17</sup> Nossos resultados estão em concordância com os de Singla et al., 2004, que também mostraram que certos tamanhos da membrana da janela redonda não permitiam que os atuais tamanhos de eletrodos disponíveis no mercado fossem usados.<sup>15,17</sup> Portanto, se planejarmos a inserção de um arranjo de eletrodos através da janela

**Tabela 4** Coeficiente de correlação de Pearson entre a distância mínima entre a JR e o NFH (JR-NFH) e a distância mínima entre a JR e o NFV (JR-NFV)

	Média	Desvio-padrão	n	Correlação "r"	p-valor
Distância mín. entre a JR e o NFH (JR-NFH)	2,53	0,51	34	-1,00	0,0001
Distância mín. entre a JR e o NFV (JR-NFV)	2,11	0,43	34		

**Tabela 6** Coeficiente de correlação de Pearson entre a distância mínima entre a JR e o NFV (JR-NFV) e a distância mínima entre a JR e a JO (JR-JO)

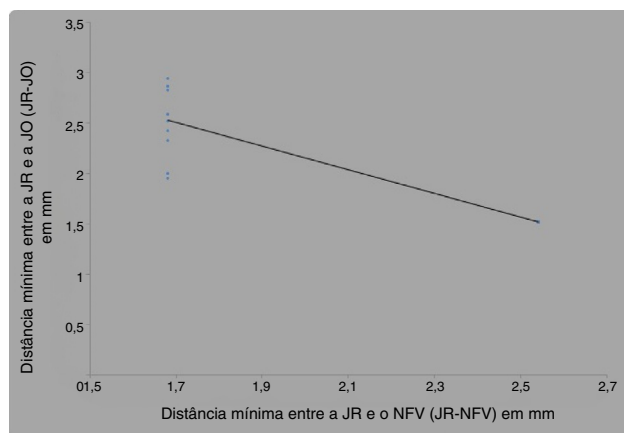
	Média	Desvio-padrão	n	Correlação 'r'	p-valor
Distância Mín. entre a JR e o NFV (JR-NFV)	2,11	0,43	34	-0,900	0,0001
Distância Mín. entre a JR e a JO (JR-JO)	2,02	0,56	34		

redonda para a população indiana, a seleção adequada do eletrodo é importante e o seu desenho pode precisar de algumas modificações. Caso contrário, poderíamos quebrar os eletrodos na tentativa de introduzi-los. Nesses casos, talvez o uso de um eletrodo fino e macio seria muito melhor do que um curvo ou perimodiolar, que é muito mais rígido e não tem boa capacidade de dobradura.

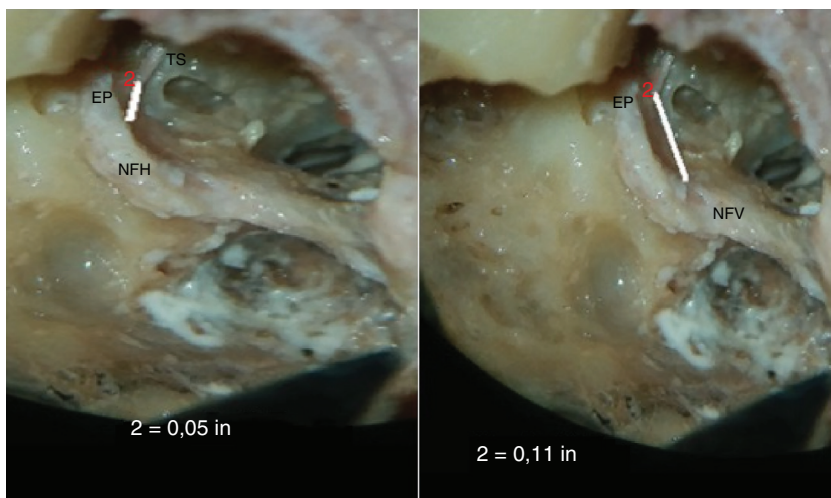
Este é o único estudo indiano que conseguimos identificar para fins de comparação com nossos dados. Variações raciais podem existir. Dessa forma, é importante fazer estudos com o objetivo de obter dados raciais, bem como dados universais, para comparação.

Atturo et al., 2014 encontraram, para os diâmetros médios maior e menor da JR, 1,90 mm e 1,54 mm, respectivamente.<sup>13</sup> O diâmetro médio a partir da crista fenestra foi de 1,31 mm. A área média da JR foi de 2,08 mm, variou entre 0,99 e 3,20 mm. Eles observaram que a crista fenestra do componente anterior formava uma "soleira de porta" que poderia limitar a entrada para a rampa timpânica a partir do nicho da JR.

Roland et al. observaram uma variabilidade substancial no tamanho da abertura da JR disponível para a inserção do eletrodo.<sup>14</sup> Medidas de área da porção da JR coberta pelo segmento vertical da membrana da JR variaram de 0,8 a 1,75 mm<sup>2</sup> em sua série. Em um estudo microscópico da região da JR de 30 ossos temporais, verificaram que as saliências ósseas do nicho da JR limitavam a visibilidade da sua membrana durante a cirurgia. A área da membrana da JR visível através de uma abertura do recesso facial foi tipicamente aumentada por um fator de 1,5 a 3 vezes após o broqueamento das saliências e por até 13 vezes quando a abertura do nicho da JR era relativamente pequena. Caso houvesse irregularidades no contorno da borda da JR, propunha-se também o broqueamento da borda anteroinferior da JR. No entanto, eles alertaram que, como essa região está próxima da abertura do aqueduto coclear, isso deve ser







**Figura 11** Fotografia mostra a medida da distância mínima entre a eminência piramidal (EP) e o segmento horizontal (NFH) e segmento vertical (NFV) do nervo facial (EP-NFH e EP-NFV). TS, Tendão do estapédio.

da MJR para a inserção do eletrodo poderia ser objetivada. A visualização da membrana da janela redonda, mesmo em nichos posicionados posteriormente, poderia ser obtida de forma adequada com a mudança da posição da mesa cirúrgica.

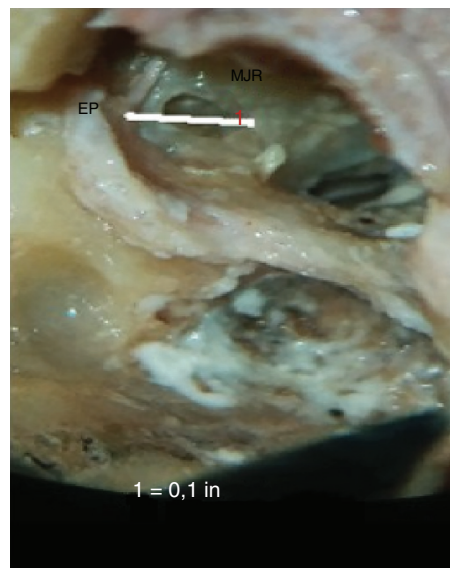
Broquear o nicho da janela redonda com o objetivo de aumentar a visibilidade para a inserção do eletrodo deve ser evitado; o projeto de um desenho adequado de eletrodos pode ser uma solução melhor para obter os benefícios da preservação auditiva.

#### Distância mínima entre a JR e o canal carotídeo (JR-CC)

No presente estudo, a distância mínima média entre a JR e o CC foi de  $3,71 \pm 0,88$  mm, com variação de 2,79 a 5,34 mm. A distância mínima entre a JR e o canal carotídeo (JR-CC) em alguns ossos foi de 2,79 mm. A maioria dos cadáveres apresentou a distância JR-CC na faixa entre 2 e 4 mm (55,88%) e 44,12% entre 4 e 6 mm. Nossos valores foram inferiores aos de estudos anteriores.

No estudo de Singla et al., 2014, a distância média entre a JR e o CC foi  $8,03 \pm 1,55$  mm com uma ampla variação (4,39–11,05 mm).<sup>15</sup> O CC em seu estudo ficou muito próximo à JR em dois (4%) casos em que a distância era < 5 mm. Wysocki e Skarzynski (1998), em seu estudo com cadáveres, também relataram resultados ( $8,08 \pm 1,55$  mm), semelhantes aos de Singla et al. (2014).<sup>19,20</sup>

A JR é um parâmetro anatômico importante para a cirurgia de implante coclear. Ao fazer a cocleostomia antero-inferior na JR, é desejável que se conheça com precisão a distância segura do broqueamento para evitar lesões na artéria carótida interna, pois essas lesões podem ser potencialmente fatais (Bogar et al., 2008).<sup>21</sup> O canal carotídeo é um espaço potencial que pode originar sensações táteis, como a cóclea, e pode induzir o cirurgião a erro (Gastman et al., 2002).<sup>22</sup> O mau posicionamento de um eletrodo no CC foi relatado por Gastman et al. (2002), Son et al. (2007), Nevoux et al (2010) e Ying et al. (2013).<sup>22–25</sup> A distância entre a janela redonda e o CC também é importante quando o



**Figura 12** Fotografia mostra a medida da distância mínima entre a eminência piramidal (EP) e a janela redonda anterior (EP-JR).

implante é inserido no ducto coclear parcialmente obstruído e obliterado (Wysocki e Skarzynski, 1998).<sup>20</sup> A aparente falta de aderência da artéria carótida ao seu canal lateralmente pode explicar por que um espaço potencial poderia ser criado por um eletrodo.

#### Distância mínima entre a JR e o teto da fossa jugular (JR-FJ)

A distância mínima média entre a JR e a FJ em nosso estudo foi de  $2,47 \pm 0,9$  mm, variou de  $1,24 \pm 4,3$  mm. A maioria dos cadáveres apresentou uma distância JR-FJ na faixa de 2 a 4 mm (67,65%) e 29,41% uma distância < 2 mm. Não avaliamos osso com distância entre a JR e a FJ < 1 mm. No estudo de Singla et al., A distância da JR ao teto da FJ variou muito,

de 0,38 a 8,65 mm (média  $\pm$  DP,  $2,98 \pm 1,68$  mm).<sup>15</sup> Em seu estudo, essa distância foi  $< 1$  mm em 8% dos casos; assim, a lesão do bulbo da jugular foi mencionada como uma possível complicação durante a cocleostomia.

### **Distância mínima entre a JR e o canal facial horizontal (JR-NFH) e o canal facial vertical (JR-NFV)**

Em nosso estudo, a distância mínima média entre a JR e o segmento horizontal do facial foi de  $2,53 \pm 0,5$  mm (variação de  $2,03 \pm 3,04$  mm) e a distância mínima média entre a JR e o segmento vertical do facial foi de  $2,11 \pm 0,43$  mm (variação de  $1,68$ - $2,54$  mm). Encontramos uma relação inversa entre as duas distâncias, ou seja, se a distância entre a janela redonda e o segmento vertical do facial diminui, a distância com o segmento horizontal aumenta e a anatomia da janela redonda se torna desfavorável (mais posterior e inferior). Nossos valores podem ser menores do que aqueles apresentados em outros estudos, pois medimos a distância mínima entre a janela redonda e o nervo facial.

Wang H et al., 2013, em seu estudo com cadáveres, observaram que a distância da membrana da janela redonda a partir do segmento timpânico do nervo facial era de  $3,97 (\pm 0,61)$  mm.<sup>26</sup> Em seu estudo, as distâncias do nicho da janela redonda dos segmentos timpânico e mastoideo do nervo facial foram de  $4,13 (\pm 0,38)$  mm e  $7,28 (\pm 0,29)$  mm, respectivamente.

A distância entre a JR e o CF no estudo de Singla et al. variou de  $2,99$  a  $6,3$  mm (média de  $4,28 \pm 0,67$  mm).<sup>15</sup> Em 38% dos casos, essa distância foi  $< 4$  mm. Eles não mediram a distância separadamente para os dois segmentos do canal facial e os valores não representam a distância mínima.

Zou et al., 2012, também estudaram outros parâmetros da entrada da rampa timpânica relacionados ao implante coclear, em um estudo com 20 ossos temporais humanos.<sup>27</sup> Eles encontraram uma distância de  $6,70 \pm 0,19$  mm entre o nervo facial e o nicho da janela redonda.

### **Distância mínima entre a JR e a janela oval (JR-JO)**

A distância média entre a JR e a JO em nosso estudo foi de  $2,02 \pm 0,56$  mm (variação de  $1,52 \pm 2,94$ ), o que foi comparável com a de outros estudos. Observamos que a distância entre a janela oval e o nicho da janela redonda foi variável, mostrou uma relação inversa com a visibilidade da janela redonda através do recesso facial.<sup>28</sup> Nossos achados foram semelhantes aos de Pendem et al., 2014, que fizeram uso de tomografia computadorizada de alta resolução (TCAR) para medidas do osso temporal em 37 candidatos a implante coclear, entre um e seis anos.<sup>28</sup> Eles mediram a distância entre o processo curto da bigorna e o nicho da janela redonda e também a distância entre a janela oval e o nicho da janela redonda nas imagens da TCAR. Eles classificaram a visibilidade do nicho da janela redonda, com base na visualização cirúrgica (ou seja, através de timpanotomia posterior) durante a cirurgia, em três tipos: 1) Tipo 1, totalmente visível; 2) Tipo 2, parcialmente visível, e 3) Tipo 3, de difícil visualização. Eles compararam a visibilidade da janela redonda através do recesso facial durante a cirurgia com a distância entre a janela redonda e a janela oval. A

distância entre a janela oval e o nicho da janela redonda para os Tipos 1, 2 e 3 foi de  $3,2 \pm 0,2$  mm;  $3,8 \pm 0,2$  mm e  $4,4 \pm 0,2$  mm, respectivamente, com diferença estatisticamente significativa ( $p < 0,01$ ) entre os tipos.

Zhu et al., 2008, mediram uma distância média entre janela oval e nicho de janela redonda de  $3,74$  mm.<sup>29</sup> Zou et al., 2012, encontraram uma distância do estribo até abaixo da janela redonda de  $2,16 (\pm 0,14)$  mm e a distância de  $2,11 (\pm 0,18)$  mm entre o estribo e o nicho da janela redonda.<sup>27</sup> Wang et al., 2013, encontraram uma distância do estribo à janela redonda de  $3,60 (\pm 0,55)$  mm.<sup>26</sup> Os valores da distância entre a janela oval e janela redonda em nosso estudo foram semelhantes aos de Zou et al., 2012 e inferiores à de outros estudos.<sup>26,27,29</sup>

### **Distância mínima da eminência piramidal ao segmento horizontal e vertical do nervo facial (EP-NFH e EP-NFV)**

A distância mínima média entre a extremidade da eminência piramidal e o nervo facial horizontal em nosso estudo foi de  $1,19 \pm 0,08$  mm e a distância mínima média entre a extremidade da eminência piramidal e o nervo facial vertical foi de  $2,72 \pm 0,21$  mm. Observamos que essa relação era razoavelmente constante, sem muita variação. Portanto, a eminência piramidal e o nervo facial poderiam ser usados como marcos anatômicos para estudar a relação da janela redonda.

Wang et al., em 2013, dissecaram 16 ossos temporais humanos de oito cabeças de cadáveres adultos sob microscópio cirúrgico através da abordagem pelo recesso facial e descobriram que as distâncias da eminência piramidal ao segmento timpânico do nervo facial e segmento mastoide do nervo facial eram  $1,05 \pm 0,09$  mm e  $5,63 \pm 0,41$  mm, respectivamente.<sup>26</sup> Eles observaram que a posição de determinada estrutura anatômica, como a eminência piramidal, o estribo, o processo curto da bigorna e o processo cocleariforme, era relativamente constante e que, portanto, essas estruturas poderiam ser usadas como pontos de referência na microcirurgia da orelha.<sup>26</sup>

### **Distância entre a eminência piramidal e a janela redonda anterior (EP-JR)**

Em nosso estudo, a distância média entre a eminência piramidal e a janela redonda anterior (EP-JR) em nosso estudo foi de  $2,49 \pm 0,1$  mm, valor similar a outros estudos. Não comparamos esse parâmetro com a visibilidade da janela redonda através do recesso facial. A localização da membrana da janela redonda muda em relação à eminência piramidal, nervo facial e janela oval e esse conhecimento pode ajudar a identificar os casos difíceis.

Zhu et al., em 2008 encontraram uma distância média da eminência piramidal até a borda anterior do nicho da janela redonda de  $4,46$  mm.<sup>29</sup> Zou et al., 2012, encontraram uma distância entre a eminência piramidal e a janela redonda anterior de  $2,22 (\pm 0,21)$  mm.<sup>27</sup> Wang et al., em 2013, em seu estudo com cadáveres, encontraram uma distância de  $3,01 (\pm 0,34)$  mm entre a eminência piramidal e a janela redonda.<sup>26</sup>

## Relação entre diferentes parâmetros

Todos os parâmetros acima fornecem um valor de referência para determinar a posição da janela redonda para inserção do arranjo de eletrodos no ducto timpânico (*scala tympani*) e a abertura do recesso facial, evitam-se possíveis danos ao nervo facial e outras estruturas neurovasculares durante a cirurgia do implante coclear.

Em nosso estudo, medimos a distância mínima da janela redonda a partir do segmento timpânico e do segmento mastoide do nervo facial, bem como a distância entre a JR e a janela oval, para identificar os casos com difícil visibilidade da JR através do recesso facial. Descobrimos que se a distância entre a janela redonda e o canal facial vertical diminui, a distância até o canal horizontal aumenta e a anatomia da janela redonda torna-se desfavorável devido ao fato da JR se tornar mais posterior e inferior. Em tais casos, a distância entre a janela oval e a janela redonda também aumenta. Sugerimos que essas distâncias sejam medidas por TCAR no osso temporal no pré-operatório, para identificar a anatomia desfavorável da janela redonda para visualização através do recesso facial. Outro potencial parâmetro de medida para avaliar uma janela redonda difícil é a eminência piramidal e a borda anterior da MJR, a qual não comparamos com a visibilidade da JR através do recesso facial em nosso estudo.

Nossos achados estão em concordância com os de Pendem et al. em relação à distância entre a janela oval e a janela redonda, mostram um aumento na distância entre a JR e a JO na janela redonda desfavorável.<sup>28</sup> Pendem et al., 2014, descobriram que a distância entre o processo curto da bigorna e o nicho da janela redonda e a distância entre a janela oval e o nicho da janela redonda para os tipos 1, 2 e 3 eram  $8,5 \pm 0,2$  mm e  $3,2 \pm 0,2$  mm,  $8,0 \pm 0,4$  mm e  $3,8 \pm 0,2$  mm,  $7,5 \pm 0,2$  mm e  $4,4 \pm 0,2$  mm, respectivamente, apresentaram diferença estatisticamente significativa ( $p < 0,01$ ) entre elas.<sup>28</sup> Considerando o processo curto da bigorna como um parâmetro anatômico definitivo, eles mediram a distância entre ele e o nicho de janela redonda para identificar as variações na posição do nicho da janela redonda. Foi observado que a visibilidade do nicho da janela redonda através da timpanotomia posterior torna-se difícil à medida que a distância entre a ponta do processo curto da bigorna (*fossa incudis*) e o nicho da janela redonda diminui. Isso acontece porque, como a extremidade do processo curto da bigorna (*fossa incudis*) é colocada posteriormente, se o nicho da janela redonda for deslocado posteriormente e superiormente (uma variação anatômica), a distância entre o processo curto da bigorna até o nicho da janela redonda diminuirá.

Verificamos que a distância mínima da janela redonda a partir do segmento timpânico e do segmento mastoideo do nervo facial é o melhor indicador de deslocamento posterior e inferior da janela redonda, além de ser um parâmetro útil para evitar lesões intraoperatórias aos nervos. Em tais casos, o ajuste da mesa cirúrgica é necessário para visualizar a MJR através do recesso facial.

Nossos achados foram semelhantes aos de He et al., 2011, que conduziram um estudo de anatomia relacionada ao implante coclear guiado por TCAR.<sup>30</sup> Eles concluíram que a distância axial entre o nervo facial e a parede posterior do canal auditivo externo e a distância do nervo facial à

janela redonda no plano semilongitudinal eram os parâmetros mais importantes para identificar a posição do nervo facial. Segundo eles, medidas pré-operatórias, obtidas por TCAR, relacionadas à porção vertical do nervo facial, parede posterior do conduto auditivo externo e janela redonda poderiam auxiliar na orientação da cirurgia de IC.

Nossos resultados também estão em concordância com os de Park et al., em 2015, de que a projeção óssea de uma janela redonda mais espessa não está associada a uma maior dificuldade de acessar a janela redonda.<sup>31</sup> São a orientação e o tamanho da janela redonda (isto é, quão posterior e inferior ela é), em vez da espessura da saliência óssea, o que melhor prediz a dificuldade de acesso à janela redonda.

## Conclusão

Imagens prévias à cirurgia da distância da janela redonda (JR) ao canal horizontal e nervo facial, e da JR à janela oval podem ajudar a prever a dificuldade de exposição da janela redonda, além do tamanho do recesso facial.

Mesmo em um nicho estreito da JR, a membrana da janela redonda pode ser delineada, especialmente em sua parte anterior, sem o broqueamento das saliências ósseas, possibilita a exposição adequada da MJR para a inserção do eletrodo.

A inserção de eletrodo através da janela redonda é viável na maioria dos casos pela abordagem do recesso facial, mas as membranas da janela redonda de tamanho pequeno não permitiriam que todos os tamanhos atuais dos eletrodos disponíveis no mercado fossem usados. Em vez de broquear o nicho da janela redonda, para a inserção de eletrodos não traumáticos, a modificação do projeto do eletrodo poderia ser uma solução mais adequada para obter os benefícios da preservação auditiva, já que os eletrodos são mais finos e macios.

A visualização da membrana da janela redonda, mesmo em nichos situados posteriormente, pode ser conseguida com sucesso com a alteração da posição da mesa cirúrgica.

A relação entre a eminência piramidal e o nervo facial é razoavelmente constante, sem muita variação. É a orientação do nicho da JR e da membrana que varia. Assim, a eminência piramidal e o nervo facial podem ser usados como parâmetros anatômicos para o estudo da relação da janela redonda.

## Áreas para pesquisas futuras

Os parâmetros da relação da janela redonda com estruturas neurovasculares têm como limites a dissecação cadavérica, os quais são em maior número do que aqueles em pacientes reais; portanto, precisam ser comparados na população indiana através de estudos por imagem, para confirmar os achados descritos no presente estudo.

Estudos radiológicos também são recomendados para confirmar os achados acima.

## Conflitos de interesse

Os autores declaram não haver conflitos de interesse.

## Referências

- Cohen D, Blinder G, Perez R, Raveh D. Standardized computed tomographic imaging and dimensions of the round window niche. *Int Tinnitus J*. 2005;11:158–62.
- Sellers LM. The round window – a critical re-evaluation. *Laryngoscope*. 1961;71:237–57.
- Michelson RP. Electrical stimulation of the human cochlea. A preliminary report. *Arch Otolaryngol*. 1971;93:317–23.
- House WF, Urban J. Long term results of electrode implantation and electronic stimulation of the cochlea in man. *Ann Otol Rhinol Laryngol*. 1973;82:504–17.
- Clark GM. A surgical approach for cochlear implants. *J Laryngol Otol*. 1975;89:9–15.
- Clark GM, Pyman BC, Bailey OR. The surgery for multiple electrode cochlear implantation. *J Laryngol Otol*. 1979;93:215–23.
- Burian K, Hochmair-Desoyer IJ, Hochmair ES. Hoeren uber ein cochlea implantat. *Arch ONK-Heilk*. 1981;231:569–70.
- Gantz BJ, Turner CW. Combining acoustic and electrical hearing. *Laryngoscope*. 2003;113:1726–30.
- Martins GdeS, Brito Neto RV, Tsuji RK, Gebrim EM, Bento RF. Evaluation of intracochlear trauma caused by insertion of cochlear implant electrode arrays through different quadrants of the round window. *Biomed Res Int*. 2015;236364.
- Erixon E, Hogstrop H, Wadin K, Rask-Anderson H. Variational anatomy of the human cochlea: implications for cochlear implantation. *Otol Neurotol*. 2009;30:14–22.
- Tóth M, Alpár A, Patonay L, Oláh I. Development and surgical anatomy of the round window niche. *Ann Anat*. 2006;188:93–101.
- Aslan A, Tekdemir I, Gunhan K, Eskiizmir G, Elhan A. Anatomic observations on variations of the round window niche and its relationship to the tympanic membrane. *Mediterr J Otol*. 2006;2:52–7.
- Atturo F, Barbara M, Rask-Andersen H. Is the human round window really round? An anatomic study with surgical implications. *Otol Neurotol*. 2014;35:1354–60.
- Roland PS, Wright CG, Isaacson B. Cochlear implant electrode insertion: the round window revisited. *Laryngoscope*. 2007;117:1397–402.
- Singla A, Sahni D, Gupta AK, Loukas M, Aggarwal A. Surgical anatomy of round window and its implications for cochlear implantation. *Clin Anat*. 2014;27:331–6.
- Su WY, Marion MS, Hinojosa R, Matz GJ. Anatomical measurements of the cochlear aqueduct, round window membrane, round window niche, and facial recess. *Laryngoscope*. 1982;92:483–6.
- Li PMMC, Wang H, Northrop C, Merchant SN, Nadol JB Jr. Anatomy of the round window and hook region of the cochlea with implications for cochlear implantation and other endocochlear surgical procedures. *Otol Neurotol*. 2007;28:641–8.
- Franz BK, Clark GM, Bloom DM. Surgical anatomy of the round window with special reference to cochlear implantation. *J Laryngol Otol*. 1987;101:97–102.
- Wysocki J. Variability of the round window niche entry in children and adults. *Otolaryngol Pol*. 1998;52:463–6.
- Wysocki J, Skarzynski H. Distances between the cochlea and adjacent structures related to cochlear implant surgery. *Surg Radio Anat*. 1998;20:267–71.
- Bogar M, Bento RF, Tsuji RK. Cochlear anatomy study used to design surgical instruments for cochlear implants with two bundle of electrodes in ossified cochleas. *Rev Bras Otorrinolaringol*. 2008;74:194–9.
- Gastman BR, Hirsch BE, Sando I, Fukui MB, Wargo ML. The potential risk of carotid injury in cochlear implant surgery. *Laryngoscope*. 2002;112:262–6.
- Son EJ, Kim SC, Choi JY. Cochlear implant electrode misplaced in the carotid canal. *Arch Otolaryngol Head Neck Surg*. 2007;133:827–9.
- Nevoux J, Loundon N, Leboulanger N, Roger G, Ducou Le Pointe H, Garabédian EN. Cochlear implant in the carotid canal. Case report and literature review. *Int J Pediatr Otorhinolaryngol*. 2010;74:701–3.
- Ying YLM, Lin JW, Oghalai JS, Williamson RA. Cochlear implant electrode misplacement: incidence, evaluation and management. *Laryngoscope*. 2013;123:757–66.
- Wang H, Shan X, Meng Z, Sun H, Zhao L. Anatomical measurements and clinical applications through facial recess approach. *Lin Chung Er Bi Yan Hou Tou Jing Wai Ke Za Zhi*. 2013;27:708–11.
- Zou T, Guo M, Zhang H, Shu F, Xie N. Applied anatomy of scala tympani inlet related to cochlear implantation. *Nan Fang Yi Ke Da Xue Xue Bao*. 2012;32:904–7.
- Pendem SK, Rangasami R, Arunachalam RK, Mohanarangam VS, Natarajan P. HRCT correlation with round window identification during cochlear implantation in children. *J Clin Imaging Sci*. 2014;4:70.
- Zhu Y, Tong B, Xu S, Liu Y, Duan M. Applied anatomy of operation through posterior tympanum approach. *Lin Chung Er Bi Yan Hou Tou Jing Wai Ke Za Zhi*. 2008;22:867–70.
- He X, Feng Y, Chen D, Mei L, He C, Cai X. Study of the anatomy related to cochlear implantation guided by HRCT. *Lin Chung Er Bi Yan Hou Tou Jing Wai Ke Za Zhi*. 2011;25:433–5.
- Park E, Amodi H, Kuthubutheen J, Chen JM, Nedzelski JM, Lin VY. Predictors of round window accessibility for adult cochlear implantation based on pre-operative CT scan: a prospective observational study. *J Otolaryngol Head Neck Surg*. 2015;44:20.