



ARTIGO ORIGINAL

Relação anatômica da pneumatização do processo pterigoide e o canal vidiano[☆]

Nanditha Lakshman ^a, S. Viveka ^{b,*} e Fahad Bapu Thondupadath Assanar ^c

^a Azeezia Institute of Medical Sciences, Kollam, Índia

^b Azeezia Institute of Medical Sciences, Department of Anatomy, Kollam, Índia

^c Azeezia Institute of Medical Sciences, Department of Radiology, Kollam, Índia

Recebido em 24 de abril de 2020; aceito em 10 de junho de 2020

PALAVRAS-CHAVE

Canal vidiano;
Osso esfenoidal;
Tomografia
computadorizada;
Pneumatização

Resumo

Introdução: O canal vidiano atua como ponto de referência para a identificação da artéria carótida petrosa, especialmente durante abordagens endoscópicas endonasais extensas em cirurgias de base do crânio. Este estudo foi projetado com o objetivo de localizar o canal vidiano e entender a relação da pneumatização do processo pterigoide sobre o tipo de canal.

Objetivos: Descrever a relação anatômica da pneumatização do processo pterigoide com os tipos de canal vidiano. Foram avaliados o comprimento do canal vidiano, a relação com a placa medial do processo pterigoide e com a porção petrosa da artéria carótida interna.

Método: Foram estudadas tomografias computadorizadas de 52 indivíduos submetidos a tomografia computadorizada de cabeça por suspeita de doença em seio paranasal. Foram observados o grau de pneumatização do seio esfenoidal, a pneumatização do processo pterigoide e os tipos de canal vidiano (Tipos 1, 2 e 3). Observou-se o comprimento do canal vidiano, a distância do plano da placa pterigoide medial e a relação do canal vidiano com a junção da porção petrosa e gasseriana (ascendente) da artéria carótida interna.

Resultados: Eram do tipo selar 46 (92%) seios esfenoidais. Dos 104 lados estudados, 57 eram do processo pterigoide pneumatizado e 47 não eram pneumatizados. Em 49 lados (47,1%), o canal vidiano estava no mesmo plano que o da placa pterigoide medial na seção coronal. O canal vidiano em protusão parcial no seio esfenoidal (tipo 2) foi o tipo mais comum (50,9%), encontrado nos lados direito e esquerdo. Houve uma associação estatisticamente significante entre a pneumatização do processo pterigoide e a ocorrência da configuração do canal vidiano tipo 2 e tipo 3. O comprimento médio do canal vidiano foi de $16,16 \pm 1,8$ mm. Em 96 lados, a extremidade anterior do canal vidiano era inferolateral à porção petrosa da artéria carótida interna no plano coronal.

[☆] Como citar este artigo: Lakshman N, Viveka S, Assanar FB. Anatomical relationship of pterygoid process pneumatization and Vidian canal. Braz J Otorhinolaryngol. 2022;88:303–8.

* Autor para correspondência.

E-mail: vivekabharathi@gmail.com (S. Viveka).

A revisão por pares é da responsabilidade da Associação Brasileira de Otorrinolaringologia e Cirurgia Cérvico-Facial.

Conclusão: A pneumatização do processo pterigoide indica a configuração do canal vidiano tipo 2 ou tipo 3.

© 2020 Associação Brasileira de Otorrinolaringologia e Cirurgia Cérvico-Facial. Publicado por Elsevier Editora Ltda. Este é um artigo Open Access sob uma licença CC BY (<http://creativecommons.org/licenses/by/4.0/>).

Introdução

O canal vidiano ou canal pterigoide é um túnel ósseo próximo à base do seio esfenoidal. O nervo petroso superficial maior e os nervos petrosos profundos se unem para formar o nervo vidiano. O nervo petroso superficial maior transporta as fibras parassimpáticas do gânglio do nervo facial. O nervo petroso profundo transporta as fibras simpáticas do plexo ao redor da artéria carótida interna (ACI). Juntamente com o nervo vidiano, a artéria do canal pterigoide (artéria vidiana), um ramo da porção pterigopalatina da artéria maxilar, também passa pelo canal vidiano. O túnel ósseo pode ser um túnel ósseo completo ou pode haver deiscência ao longo do caminho, o que expõe o conteúdo ao seio esfenoidal. A localização do canal vidiano em cortes de imagem durante a tomografia computadorizada (TC) é importante na avaliação de doenças dos seios paranasais.^{1,2}

O canal vidiano está localizado na junção do processo pterigoide e no corpo do osso esfenoidal.³ O grau de pneumatização do processo pterigoide influencia a posição relativa do canal vidiano e pode determinar indiretamente o tipo de canal vidiano.⁴ O canal vidiano pode estar completamente incorporado na massa óssea da base esfenoidal, projetar-se parcialmente da base ou projetar-se completamente para dentro do seio.⁵

O canal vidiano atua como ponto de referência para a identificação da artéria carótida petrosa, especialmente durante abordagens endonasais endoscópicas estendidas em cirurgias de base do crânio.⁶ A abordagem endonasal estendida é usada para acessar a fossa craniana média, a porção média do clivus e partes do seio cavernoso.⁷ A identificação do gânglio anterior da artéria carótida interna é importante durante essas abordagens estendidas.⁸ O canal vidiano é constantemente relacionado à porção petrosa da artéria carótida interna. O canal vidiano indica o ponto de transição da porção petrosa horizontal da artéria carótida interna e do segmento paraclival vertical no forame lacerado. Existem muitos relatos que detalham as distâncias relativas do canal vidiano a partir de importantes pontos de referência nas proximidades, como o forame rotundo, o forame lacerado, o canal palatovaginal, as paredes do seio esfenoidal superior e inferior e a crista vomeriana.^{4-6,9}

Com o advento das cirurgias endoscópicas estendidas do seio esfenoidal para lesões relacionadas à sela, a anatomia e as relações relevantes dessa região ganharam muito interesse de pesquisa em todo o mundo. Nesse sentido, uma avaliação detalhada das estruturas do seio esfenoidal e selares em todos os pacientes é fundamental para a compreensão das variações individuais. Existem muitos relatos de pesquisa que destacam esses detalhes. Particularmente, a neurectomia vidiana endoscópica, um procedimento feito para rinite vasomotora, requer uma avaliação tomográfica

pré-operatória completa dos pacientes para selecionar a abordagem cirúrgica.¹⁰ Esse método está associado a uma menor morbidade do que a abordagem transantral tradicional ao conteúdo do canal vidiano, é a intervenção cirúrgica preferida para a rinite vasomotora, quando o tratamento clínico apresenta falha consistentemente.^{11,12} Além disso, para ressecar os tumores da fossa pterigopalatina, é muito importante o entendimento da localização do canal vidiano, variações e estruturas relacionadas, como posição e localização do forame rotundo na parede posterior da fossa pterigopalatina.¹³

A anatomia do canal vidiano, suas relações com o processo pterigoide e as variações são importantes para todas as cirurgias relacionadas à sela, para procedimentos de neurectomia endoscópica vidiana e lesões da fossa pterigopalatina. Entretanto, não há grandes estudos com dados tão valiosos para os cirurgiões. O canal vidiano e estruturas relacionadas não são rotineiramente identificados e relatados nos procedimentos de avaliação por TC do seio paranasal, a menos que uma doença específica seja avaliada. Portanto, este estudo foi criado com o objetivo de localizar facilmente o canal e entender a relação da pneumatização do processo pterigoide com o tipo de canal vidiano.

A pneumatização do processo pterigoide influencia o tipo de canal vidiano. Lee et al., enquanto estudavam técnicas para acesso cirúrgico à neurectomia vidiana, classificaram o canal vidiano em três tipos.¹⁴ Assim, o tipo 3 tem um canal completamente incorporado dentro do seio esfenoidal. O tipo 2 tem um canal incorporado parcialmente e o tipo 1 tem canais vidianos completamente incorporados ao assoalho do seio esfenoidal. Lee et al. verificaram que a variedade do tipo 2 é a configuração mais comum. Yegin et al., além dos tipos de canais vidianos, estudaram as diferentes configurações do assoalho do seio esfenoidal.² Eles relataram uma incidência quase igual das variedades do tipo 1 e tipo 3. Além disso, observaram o canal vidiano deiscendo em quase um quarto de todos as tomografias analisadas. Há uma grande disparidade nos relatos sobre os tipos de canais vidianos. Kazhayasi et al. também observaram que a pneumatização do processo pterigoide influencia o grau de protrusão do canal vidiano.¹⁵ Em seu relato, eles observaram uma grande variação nos tipos de canal vidiano nos lados individuais.

Há relatos que avaliam a relação da porção petrosa da artéria carótida interna com o canal vidiano. A artéria vidiana pode surgir da porção distal da artéria maxilar ou da porção petrosa da artéria carótida interna.¹⁶ Essa artéria participa de anastomoses na fossa pterigopalatina e na mucosa orofaríngea. O canal vidiano está consistentemente relacionado à segunda curva da porção petrosa da artéria carótida interna, que passa através do canal carotídeo e entra no forame lacerado. As fibras simpáticas passam den-

tro da túnica adventícia da artéria, como o nervo petroso profundo, e se conectam ao nervo petroso maior. O nervo unido continua dentro de um canal ósseo, agora conhecido como nervo vidiano ou nervo do canal pterigoide.¹⁷ A relação do canal vidiano com o geno da artéria carótida interna petrosa tem sido inconsistentemente relatada. Adin et al. relata que a maioria dos canais (89%) é inferior à artéria carótida interna,¹⁸ enquanto Mason et al. relatam que 66% dos canais são inferiores à artéria carótida interna.¹⁹ Durante a avaliação de angiotomografias (angio-TC) para segmentos da artéria carótida interna, a porção gasseriana (o segmento ascendente no seio cavernoso) é definida com base na localização e relação com o canal vidiano. A junção entre os segmentos petroso e gasseriano (ascendente) é marcada pela extremidade posterior do canal vidiano. Em um estudo que avaliou exclusivamente os segmentos da artéria carótida interna, encontrou-se o canal vidiano diretamente abaixo dessa junção em 90% das tomografias.⁸ Como existem grandes variações nesses relatos e não existem dados substanciais da população indiana, este estudo foi criado para avaliar a relação do canal vidiano com a parte petrosa da artéria carótida interna.

Com esse fundamento, o presente estudo foi criado com o objetivo de descrever a relação anatômica da pneumatização do processo pterigoide com tipos de canal vidiano. Foram avaliados o comprimento do canal vidiano, a relação com a placa medial do processo pterigoide e a porção petrosa da artéria carótida interna.

Método

Foram estudadas imagens por tomografia computadorizada (TC) de 52 indivíduos submetidos à avaliação radiológica da cabeça. O comitê de ética institucional aprovou (documento número AEC/Rev/2019/03 de 18/01/2019) a proposta antes do início do estudo com renúncia ao processo de consentimento informado. Os dados de identificação dos pacientes foram cuidadosamente preservados.

Critérios de inclusão

Os pacientes submetidos a um estudo de TC por suspeita de doença de seio paranasal foram estudados no departamento de radiodiagnóstico.

Critérios de exclusão

Pacientes submetidos a intervenção cirúrgica corretiva devido a doenças de seio paranasal comprovada foram excluídos.

Imagens

As imagens de TC foram obtidas com o equipamento de TC Aquilion Prime de alta velocidade e 160 multislices (Toshiba Medical Systems, Índia). Os seguintes parâmetros de estudo foram aplicados: exposição 120 kV, 74 mA, 60 mAs; tempo de rotação 0,5s; espessura do corte 0,5 mm.

Os dados de sexo e idade do paciente foram obtidos dos prontuários dos pacientes. As imagens foram analisadas em

Tabela 1 Tabulação dos parâmetros observados em relação ao canal vidiano, pneumatização do osso esfenoide e placa pterigoide medial

Parâmetro	Lado direito	Lado esquerdo
<i>Processo pterigoide pneumatizado</i>		
Sim	27	30
Não	22	25
<i>Relação do canal vidiano com a placa pterigoide medial</i>		
Medial	13	9
Lateral	10	24
Mesmo plano	29	20
<i>Tipo de canal vidiano</i>		
Tipo 1	20	16
Tipo 2	24	29
Tipo 3	8	7
Comprimento do canal vidiano	6,32 ± 1,68 mm / 6 ± 1,97 mm	
<i>Relação do CV com ACI</i>		
Ínfero-lateral	48	48
Inferior	4	4

ACI, artéria carótida interna.

três planos – coronal, sagital e transversal. Todas as medidas foram feitas com a ferramenta de medição fornecida junto com a máquina. As medidas foram feitas em milímetros e o menor valor foi de 0,1 mm. Todas as medidas bilaterais foram feitas simetricamente. O mesmo observador fez cada medição duas vezes; no caso de qualquer discrepância, a média dos dois valores foi registrada. Todas as medidas foram repetidas em todos os casos, primeiro pelo aluno e depois pelo preceptor.

Grau de pneumatização esfenoide

O seio esfenoide foi classificado em três tipos, com base na pneumatização, avaliada pelo corte sagital da TC (tabela 1).

O tipo sellar tem eio esfenoide bem pneumatizado com indentação selar que se estende posteriormente até o clivus (variedade mais comum).

O tipo pré-selar apresenta pneumatização moderada, sem indentação selar dentro do seio esfenoide.

O tipo conchal não apresenta pneumatização do seio esfenoide.

Pneumatização do processo pterigoide

Observou-se presença ou ausência de pneumatização do processo pterigoide. Se a pneumatização do seio esfenoide se estendesse ao processo pterigoide, era considerado como processo pterigoide pneumatizado.

Relação do canal vidiano com a placa pterigoide medial

Observou-se a localização do canal vidiano medial, lateral ou no mesmo plano da placa pterigoide medial. A distância (em mm) da placa pterigoide medial foi medida separadamente no lado direito e no lado esquerdo.

Tipo de canal vidiano

Três tipos de canal vidiano foram definidos de acordo com Lee et al.¹⁴

- Tipo 1: canal vidiano localizado dentro do assoalho ósseo do seio esfenoidal.
- Tipo 2: canal vidiano projeta-se parcialmente para dentro do seio esfenoidal.
- Tipo 3: canal vidiano projeta-se totalmente para dentro do seio esfenoidal e uma haste presente.

Comprimento do canal vidiano

O comprimento do canal vidiano foi medido no plano axial, desde a parede posterior da fossa pterigopalatina até o limite posterior do canal carotídeo. O comprimento foi medido ao longo do aspecto medial do canal vidiano.

A relação do canal vidiano com a porção petrosa da artéria carótida interna: foi observada a relação da extremidade anterior do canal vidiano com a artéria carótida interna (porção petrosa) no plano coronal. Os locais esperados foram o ínfero-lateral, inferior e ínfero-medial.

Cálculo do tamanho da amostra

A pneumatização do processo pterigoide é mais comumente observada no canal vidiano do Tipo 3 (95%), conforme relatado em um estudo recente.⁵ Para um intervalo de confiança de 90% com precisão de 5%, com prevalência de 95%, o tamanho da amostra necessário é calculado como 52.

Análise estatística

Os dados foram tabulados e analisados no programa MS Excel. Todos os dados contínuos foram expressos como média e desvio-padrão. As comparações foram feitas pelo teste *t* de Student e valores $< 0,05$ foram considerados significantes. A significância da associação entre o tipo de canal vidiano e a pneumatização do processo pterigoide foi observada com o teste de probabilidade exata de Fisher e o teste do qui-quadrado.

Resultados

Foram estudados 52 pacientes submetidos à tomografia computadorizada por suspeita de patologia paranasal, com média de 37,44 anos (desvio-padrão $\pm 13,72$, idade máxima 80 anos, idade mínima 15 anos). Desses, 30 eram do sexo masculino e 22 do feminino.

Eram do tipo selar 46 (92%) seios esfenoides e seis (12%) do tipo pré-selar. Não encontramos o tipo de seio esfenoidal conchal. Dos 104 lados estudados, 57 eram processos pterigoides pneumatizados e 47 não eram pneumatizados. Em 49 lados (47,1%), o canal vidiano estava no mesmo plano do que o da placa pterigoide medial na seção coronal (fig. 1). Na maioria dos lados direitos, os canais vidianos estavam no mesmo plano que o da placa pterigoide medial. Entretanto, no lado esquerdo, o maior número de canais vidianos foi encontrado lateralmente à placa pterigoide medial. Nos

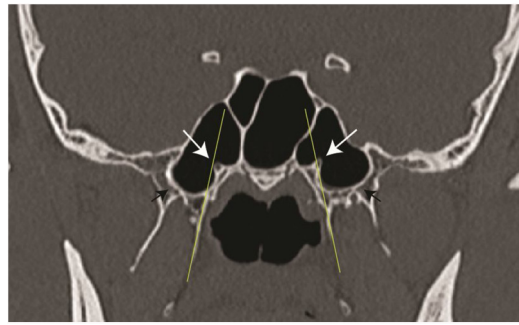


Figura 1 Tomografia computadorizada (TC) coronal mostra a posição do canal vidiano (seta branca) no mesmo plano da placa pterigoide medial (linha fina amarela) no lado esquerdo e medial a esse plano no lado direito. As setas pretas indicam a placa pterigoide pneumatizada.

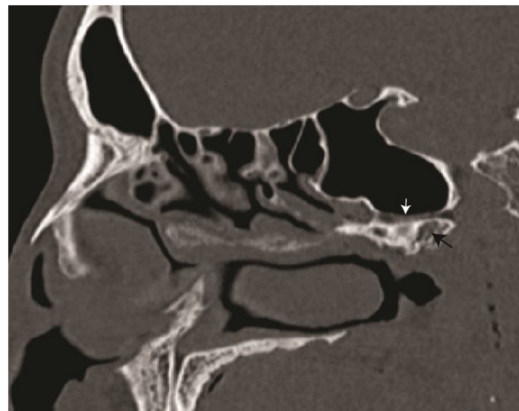


Figura 2 Reconstrução sagital de tomografia computadorizada mostra o canal vidiano (seta branca) e processo pterigoide pneumatizado (seta preta).

casos em que o canal vidiano não estava no mesmo plano que a placa pterigoide medial, a distância desse plano foi medida. Foram encontrados canais vidianos a uma média de $2,09 \pm 1,04$ mm lateralmente ou $1,99 \pm 1,01$ mm medialmente à placa pterigoide medial.

O canal vidiano que se projetava parcialmente no seio esfenoidal (tipo 2) foi o tipo mais comum encontrado nos lados direito e esquerdo (fig. 2 mostra o mesmo no corte sagital). O tipo 2 foi encontrado em 50,9% dos lados estudados. O comprimento médio do canal vidiano foi de $16,16 \pm 1,8$ mm (fig. 3). Não houve diferença estatística entre os lados direito e esquerdo em relação ao comprimento do canal vidiano (teste *t* de Student, 0,37). A relação da extremidade anterior do canal vidiano com a artéria carótida interna (porção petrosa) no plano coronal foi ínfero-lateral em 96 lados. O canal vidiano era inferior à artéria carótida interna em 8 lados.

Com uma tabela de contingência 2×3 (tabela 2), a significância da associação da pneumatização do processo pterigoide foi avaliada pelo teste de probabilidade exata de Fisher. O valor de PA foi de 0,000015 e PB foi 0,000015. O valor do teste do qui-quadrado ($df = 2$) foi 20,8. No geral, o valor de *p* foi de 0,00003. Isso indica uma associação estatisticamente significativa entre a pneumatização do processo pterigoide e o tipo de canal vidiano. O valor *V* de Cramer

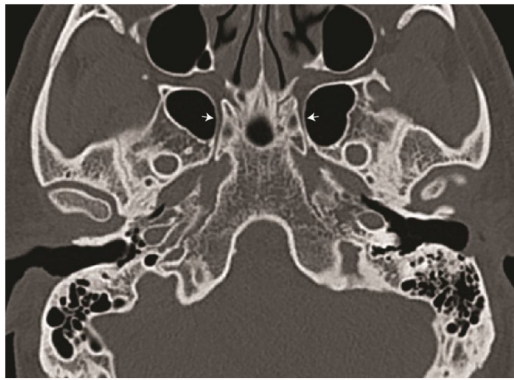


Figura 3 Projeção axial de tomografia computadorizada (TC) mostra o canal vidiano (seta branca) para realização da medida do comprimento.

Tabela 2 Tabela de contingência 2 × 3 mostra associação da pneumatização do processo pterigoide e tipo de canal vidiano

Pneumatização do processo pterigoide	Tipo 1	Tipo 2	Tipo 3	Total
Sim	10	33	14	57
Não	26	20	1	47
Total	36	53	15	104

dessa tabela foi de 0,4472, indica associação muito forte entre os níveis das variáveis de fileira e coluna.

Discussão

Como o canal vidiano é uma estrutura profundamente enraizada na base do crânio, o delineamento de sua anatomia radiológica facilitará uma melhor compreensão das estruturas da fossa pterigopalatina. Definir o canal vidiano em relação à pneumatização do processo pterigoide e em relação à placa pterigoide medial facilita a identificação do canal.

Em nosso estudo, a configuração mais comum do canal vidiano foi o tipo 2. Isso está de acordo com Lee et al., em cujo estudo relataram 47% de incidência.¹⁴ Da mesma forma, Yazar et al.⁹ e Mohebbi et al.²⁰ observaram que o tipo 2 era a configuração mais comum, com incidência de 54%. Além disso, relataram casos com septo ósseo dentro do canal vidiano. Provavelmente, isso divide o canal em duas partes, para nervos e vasos. Contrariando esses relatos, Liu et al. relataram mais configurações de canal vidiano tipo 1.²¹

De acordo com Yegin et al., a incidência do tipo 1 e do tipo 3 é quase igual.² Enquanto Kazkayasi et al., embora relatem tipos de canais vidianos, observem a protrusão bilateral apenas na metade da configuração do tipo 2.¹⁵

Yegin et al., além dos tipos de canal vidiano, estudaram as diferentes configurações do assoalho do seio esfenoidal.² Eles relatam uma incidência quase igual das variedades do tipo 1 e tipo 3. Além disso, observaram o canal vidiano deiscente em quase um quarto de todos os exames de imagem por TC estudados. Há uma grande disparidade nos relatos

sobre os tipos de canais vidianos. Kazhayasi et al. também observaram que a pneumatização do processo pterigoide influencia o grau de protrusão do canal vidiano.¹⁵ Em seu relato, eles observaram uma grande variação nos tipos de canal vidiano nos lados individuais.

O comprimento médio do canal vidiano relatado varia entre 10 e 18 mm.^{9,14,19,20,22,23} O comprimento médio do canal vidiano deste estudo foi de 16,16 mm, o que está dentro da faixa relatada em estudos anteriores. Além disso, Adin relata comprimentos de canais vidianos sexualmente dimórficos, levemente mais longos em indivíduos do sexo masculino.¹⁸ Entretanto, não encontramos uma diferença tão significativa entre homens e mulheres. Além disso, não houve diferença entre os lados direito e esquerdo.

Particularmente, entre os estudos limitados feitos na Índia, Kirtane et al. avaliaram o uso da neurectomia vidiana para lágrimas de crocodilo, uma lesão causada por sequela do nervo facial.²⁴ Bhanu Pratap Singh et al.,²⁵ Sushil Kumar Kashyap et al.²⁶ e Prabu SS²⁷ observaram um canal vidiano que se projetava e deiscente ao estudar variações no seio esfenoidal. Eles não avaliaram o grau de pneumatização do processo pterigoide. Thakar et al. avaliaram o aumento e a deiscência do canal vidiano em 16 pacientes com angiofibroma juvenil.²⁸ Eles concluíram que o envolvimento do canal vidiano no angiofibroma é universal, quase todos os casos abrigam tumor residual microscópico mesmo após a excisão completa. Manna Joseph et al. dissecaram dez cadáveres para avaliar a relação da artéria carótida interna (ACI) com o canal vidiano.²⁹ Eles concluíram que a artéria carótida é superior e medial ao canal vidiano e a perfuração inferior e medial ao nervo vidiano fornece um acesso seguro ao genu anterior da artéria carótida interna.

Neste estudo, a associação entre pneumatização do processo pterigoide e tipo de canal vidiano foi avaliada pelo teste de probabilidade exata de Fisher. Verificou-se uma associação estatisticamente significativa entre a pneumatização do processo pterigoide e o tipo de canal vidiano. O processo de pneumatização, se envolver extensivamente o osso esfenoidal, torna mais provável que o canal vidiano se projete para dentro do seio esfenoidal (tipo 3) ou esteja presente no assoalho do seio esfenoidal (Tipo 2). Esse estudo ajuda a prever o tipo de canal vidiano após observar a pneumatização do processo pterigoide.

A identificação intraoperatória do canal vidiano é de suma importância nas cirurgias endoscópicas funcionais do seio esfenoidal. A estreita relação da artéria carótida interna faz do canal vidiano um marco importante para a identificação da junção da porção petrosa e do clivus da artéria carótida interna. Este estudo delinea as posições relativas dos tipos de canal vidiano em relação à pneumatização do processo pterigoide. Como observado em muitos estudos anteriores, o canal vidiano era inferior à junção da porção petrosa e da porção gasseriana (ascendente) da artéria carótida interna.^{7,8,19,29} Não encontramos localização medial do canal vidiano que terminasse na porção petrosa da artéria carótida interna.

Conclusão

Existe uma associação estatisticamente significativa entre a pneumatização do processo pterigoide e a ocorrência da

configuração do canal vidiano tipos 2 e 3. O comprimento médio do canal vidiano foi de $16,16 \pm 1,8$ mm. O tipo 2 foi encontrado em 50,9% dos lados estudados. Em 49 lados (47,1%), o canal vidiano estava no mesmo plano que o da placa pterigoide medial. Na maioria dos casos, a extremidade anterior do canal vidiano era inferolateral à porção petrosa da artéria carótida interna no plano coronal.

Conflitos de interesse

Os autores declaram não haver conflitos de interesse.

Referências

- Onwuchekwa RC, Alazigha N. Computed tomography anatomy of the paranasal sinuses and anatomical variants of clinical relevance in Nigerian adults. *Egypt J Ear Nose Throat Allied Sci.* 2017;18:31–8.
- Yeğin Y, Çelik M, Altıntaş A, Şimşek BM, Olgun B, Kayhan FT. vidian Canal Types and Dehiscence of the Bony Roof of the Canal: An Anatomical Study. *Turk Arch Otorhinolaryngol.* 2017;55:22–6.
- Raut AA, Naphade PS, Chawla A. Imaging of skull base: pictorial essay. *Indian J Radiol Imaging.* 2012;22:305–16.
- Vescan AD, Snyderman CH, Carrau RL, Mintz A, Gardner P, Branstetter B, et al. Vidian canal: analysis and relationship to the internal carotid artery. *Laryngoscope.* 2007;117:1338–42.
- Açar G, Çiçekciabaşı AE, Çukurova İ, Özen KE, Şeker M, Güler İ. The anatomic analysis of the vidian canal and the surrounding structures concerning vidian neurectomy using computed tomography scans. *Braz J Otorhinolaryngol.* 2017;85:136–43.
- Hasan Alam-Eldeen M, ElTaher MA, Nasser Fadle K. CT evaluation of pterygoid process pneumatization and the anatomic variations of related neural structures. *Egypt J Radiol Nucl Med.* 2018;49:658–62.
- Kassam AB, Vescan AD, Carrau RL, Prevedello DM, Gardner P, Mintz AH, et al. Expanded endonasal approach: vidian canal as a landmark to the petrous internal carotid artery. *J Neurosurg.* 2008;108:177–83.
- Abdulrauf SI, Ashour AM, Marvin E, Coppens J, Kang B, Yeh Hsieh TY, et al. Proposed clinical internal carotid artery classification system. *J Craniovertebral Junction Spine.* 2016;7:161–70.
- Yazar F, Cankal F, Haholu A, Kiliç C, Tekdemir I. CT evaluation of the vidian canal localization. *Clin Anat Off J Am Assoc Clin Anat Br Assoc Clin Anat.* 2007;20:751–4.
- Lee J-C, Lin Y-S. Endoscopic vidian neurectomy: update on techniques and evidence. *Curr Opin Otolaryngol Head Neck Surg.* 2012;20:66–72.
- Halderman A, Sindwani R. Surgical management of vasomotor rhinitis: a systematic review. *Am J Rhinol Allergy.* 2015;29:128–34.
- Govindan Nair Arun, Moideen P, Sanu, Mogarnad Mohan, Thampy S, Aparna, Khizer Hussain Afroze M. Effectiveness of endoscopic posterior nasal neurectomy for the treatment of intractable rhinitis. *Romanian J Rhinol.* 2017;7:85–90.
- Tashi S, Purohit BS, Becker M, Mundada P. The pterygopalatine fossa: imaging anatomy, communications, and pathology revisited. *Insights Imaging.* 2016;7:589–99.
- Lee J-C, Kao C-H, Hsu C-H, Lin Y-S. Endoscopic transsphenoidal vidian neurectomy. *Eur Arch Oto-Rhino-Laryngol Off J Eur Fed Oto-Rhino-Laryngol Soc EUFOS Affil Ger Soc Oto-Rhino-Laryngol - Head Neck Surg.* 2011;268:851–6.
- Kazkayasi M, Karadeniz Y, Arikani OK. Anatomic variations of the sphenoid sinus on computed tomography. *Rhinology.* 2005;43:109–14.
- Osborn AG. The vidian artery: normal and pathologic anatomy. *Radiology.* 1980;136:373–8.
- Khonsary SA, Ma Q, Villablanca P, Emerson J, Malkasian D. Clinical functional anatomy of the pterygopalatine ganglion, cephalgia and related dysautonomias: A review. *Surg Neurol Int.* 2013;4:S422–8.
- Adin ME, Ozmen CA, Aygun N. Utility of the vidian Canal in Endoscopic Skull Base Surgery: Detailed Anatomy and Relationship to the Internal Carotid Artery. *World Neurosurg.* 2019;121:e140–6.
- Mason EC, Hudgins PA, Pradilla G, Oyesiku NM, Solares CA. Radiographic Analysis of the vidian Canal and Its Utility in Petrous Internal Carotid Artery Localization. *Oper Neurosurg.* 2018;15:577–83.
- Mohebbi A, Rajaeih S, Safdarian M, Omidian P. The sphenoid sinus, foramen rotundum and vidian canal: a radiological study of anatomical relationships. *Braz J Otorhinolaryngol.* 2017;83:381–7.
- Liu S, Wang Z, Zhou B, Yang B, Fan E, Li Y. Related structures of the lateral sphenoid wall anatomy studies in CT and MRI. *Lin Chuang Er Bi Yan Hou Ke Za Zhi.* 2002;16:407–9.
- Şirikci A, Bayazit YA, Bayram M, Mumbuc S, Güngör K, Kantıkama M. Variations of sphenoid and related structures. *Eur Radiol.* 2000;10:844–8.
- Yeh IK, Wu IS. Computed tomography evaluation of the sphenoid sinus and the vidian canal. *B-ENT.* 2013;9:117–21.
- Kirtane MV, Ogale SB, Merchant SN. vidian neurectomy for crocodile tears. *Indian J Ophthalmol.* 1984;32:221.
- Bhanu Pratap Singh, Rajendra Basayya Metgudmath, Divya Singh, Udit, Saxena. Anatomical variations of sphenoid sinus among patients undergoing computed tomography of paranasal sinus. *Int J Otorhinolaryngol Head Neck Surg.* 2019;5:888–92.
- Kashyap SK, Purohit JP, Selvaraj S, Vineet K, Sylveena M, Chandra B, et al. Anatomical variations of sphenoidal inter-sinus septa in terms of number and attachments - a CT finding. *J Evol Med Dent Sci.* 2017;6:955–9.
- Samiappan Sathish Prabu R, Veerapandian R, Prgadhees S, Pra-deep, Mahalakshmi, Rajendran. Neurovascular Variations of Sphenoid Sinus: Impact on Transsphenoidal Surgery. *Int J Sci Study.* 2018;6:5–9.
- Thakar A, Hota A, Bhalla AS, Gupta SD, Sarkar C, Kumar R. Overt and occult vidian canal involvement in juvenile angiofibroma and its possible impact on recurrence. *Head Neck.* 2016;38:E421–5.
- Prasad KC, Pappanacherry MJ, Thomas L. Vidian canal – a landmark for identification of the internal carotid artery during skull base surgery. *Int J Sci Res.* 2018;7:1–3.