



RELATO DE CASO

Atypical Kawasaki disease presenting as a retropharyngeal abscess[☆]

Doença de Kawasaki atípica manifestando-se como abscesso retrofaríngeo

Jong Seung Kim^a, Sam Hyun Kwon^{b,*}

^a Departamento de Otorrinolaringologia e Cirurgia de Cabeça e Pescoço, Chonbuk National University, Jeonju, Coreia

^b Research Institute of Clinical Medicine Chonbuk National University and Biomedical Research Institute of Chonbuk National University Hospital, Jeonju, Coreia

Recebido em 3 de março de 2015; aceito em 21 de abril de 2015

Introdução

A doença de Kawasaki (DK) é uma vasculite sistêmica aguda de etiologia desconhecida, também denominada síndrome do linfonodo subcutâneo, originalmente identificada pelo dr. Tomisaku Kawasaki, em 1967. Essa doença é representada por febre, erupção eritematosa, linfadenite cervical, língua em morango, conjuntivite não purulenta e descamação das mãos e pés. Desses sinais e sintomas, o menos frequente é a linfadenite cervical (50-75%), sendo que os outros ocorrem em 90% dos casos.¹ Como manifestação inicial, a linfadenite cervical ocorre em apenas 12%,² podendo ser equivocadamente diagnosticada como outra entidade nosológica.

DK envolve todos os vasos sanguíneos, especialmente os de calibre médio, como a artéria coronária. Nesse tocante, DK pode causar graves complicações, se houver atraso no tratamento.

Imagens com áreas de baixa densidade retrofaríngea, associadas a abscesso retrofaríngeo e edema, podem significar

uma condição fatal se não for apropriadamente tratada. Os otorrinolaringologistas estão familiarizados com a doença e podem tratar esse abscesso por meio de cirurgia, objetivando a drenagem e, com isso, prevenindo o bloqueio das vias aéreas.

DK acompanhada por abscesso retrofaríngeo é doença muito rara e pode se constituir em desafio para muitos otorrinolaringologistas. Tivemos a oportunidade de examinar uma menina com 9 anos que se apresentou como tendo um abscesso retrofaríngeo, o que resultou em atraso no diagnóstico.

Relato de caso

Menina com 9 anos, transferida para nosso hospital por razão de abscesso retrofaríngeo. A paciente estava febril e com a garganta inflamada; assim, procurou um centro médico secundário. A tomografia computadorizada (TC) revelou abscesso retrofaríngeo com linfadenopatia cervical bilateral (figs. 1A e 1B). A paciente foi internada na unidade de terapia intensiva e tratada com amoxicilina-clavulanato (120 mg/kg/dia) e clindamicina (100 mg/kg/dia) durante quatro dias. Entretanto, seus sintomas não melhoraram com esse tratamento conservador; assim, a paciente foi transferida para um centro médico terciário. Por ocasião da internação, não foi auscultado sopro car-

DOI se refere ao artigo: <http://dx.doi.org/10.1016/j.bjorl.2015.04.014>

[☆] Como citar este artigo: Kim JS, Kwon SH. Atypical Kawasaki disease presenting as a retropharyngeal abscess. Braz J Otorhinolaryngol. 2016;82:484-6.

* Autor para correspondência.

E-mail: shkwon@jbnu.ac.kr (S.H. Kwon).

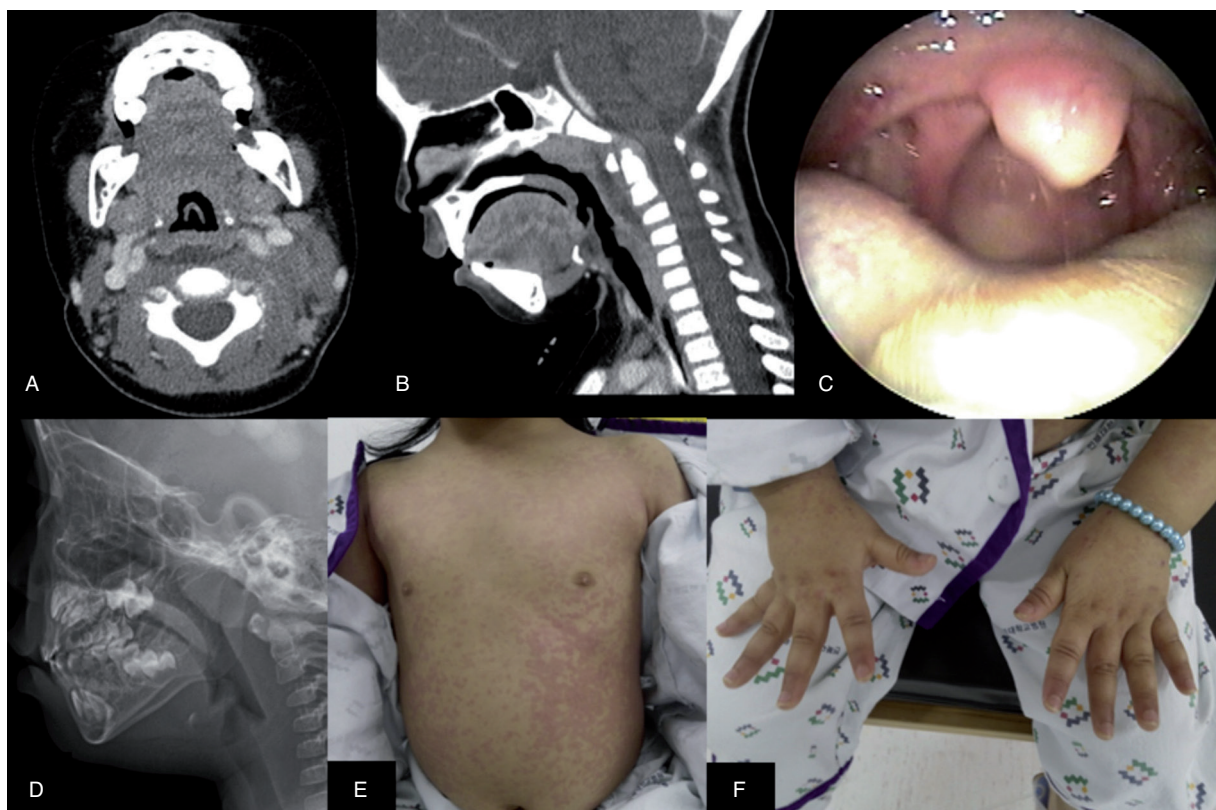


Figura 1 A, Vista axial de TC. Revela área hipodensa medindo 4×1 cm no espaço retrofaringeo. B, Estudo coronal de TC. Revela área hipodensa medindo 1×4 cm no espaço retrofaringeo, de C2 a C5. C, Estudo endoscópico. Revela garganta levemente injetada e tonsila de grau II. Também foi identificado inchaço da parede pós-faringea. D, Radiografia simples do pescoço. Revela leve inchaço do tecido mole retrofaringeo e ausência de alteração no intervalo, em comparação com radiografia anterior. E, Uma erupção eritematosa polimórfica surgiu nos aspectos anterior e posterior do tronco. F, Surgimento de erupção eritematosa e edema nas duas mãos.

díaco e a ausculta respiratória estava límpida, sem estertores. O estudo de TC foi repetido, tendo revelado baixa densidade retrofaringea de C2 até C5, juntamente com linfadenite cervical bilateral. Uma projeção lateral radiográfica simples revelou leve espessamento de tecido mole da área retrofaringea. A área do abscesso tinha diminuído, em comparação com a TC obtida na unidade médica secundária (4×1 cm \rightarrow $2 \times 0,5$ cm). Leucometria = $14.040/\text{mm}^3$ (neutrófilos = 11.170), velocidade de sedimentação eritrocitária (VSE) = 58 mm/hora, proteína C reativa (PCR) elevada (165 mg/dL). Os achados endoscópicos revelaram que a cavidade oral exibia tonsilas hipertrofiadas, garganta injetada e via aérea levemente estenosada; entretanto, a paciente não exibia dispneia (fig. 1C). Instituímos o tratamento com doses elevadas de ceftriaxona (80 mg/kg/dia) e metronidazol ($22,5$ mg/kg/dia). No segundo dia, a febre tinha desaparecido, com diminuição na leucometria e no nível de PCR. Mas a febre reapareceu no terceiro dia de internação, duas vezes no mesmo dia. As culturas de urina e sangue tiveram resultados negativos. Foi observada queda nos resultados laboratoriais e uma projeção radiográfica lateral demonstrou redução do edema retrofaringeo, mas não houve desaparecimento da elevação abrupta da febre. Os lábios da paciente exibiam fissuras e a língua apresentava uma coloração vermelha no terceiro dia de internação; a essa altura, consultamos o

departamento de pediatria, sugerindo escarlatina ou doença de Kawasaki. Contudo, o pediatra acreditou que o foco da febre era o abscesso retrofaringeo, não uma doença inflamatória. Embora a projeção radiográfica lateral do pescoço tenha revelado inexistência de espessamento no espaço retrofaringeo, a paciente foi inevitavelmente tratada com altas doses de antibioticoterapia (fig. 1D). A leucometria e o nível PCR diminuíram com essa terapia, mas a febre não foi controlada.

No sexto dia, a erupção eritematosa surgiu no tronco, com inclusão das mãos e dos pés (figs. 1E e 1F). A erupção era do tipo polimórfico, não vesiculada. A leucometria e o nível de PCR também normalizaram ($7.130/\text{mm}^3$ e $16,8$ mg/dL, respectivamente). Todas as provas laboratoriais para presença de vírus tiveram resultados negativos.

No oitavo dia de internação, foi observado o surgimento de descamação das mãos e pés, e um ecograma teve resultado normal. O pediatra diagnosticou o caso como doença de Kawasaki atípica e administrou imunoglobulina intravenosa (IGIV) em alta dose ($2,5$ g/kg/dia) e aspirina (100 mg/kg/dia). Depois de transcorridas 48 horas, a febre e as erupções não tinham desaparecido. No décimo dia, foi tentado um curso de dois dias com injeção de reforço de esteroide (30 mg/kg/dia); a febre desapareceu no 11º dia. No 13º dia, a descamação das mãos e pés tinha desaparecido, e a paciente teve alta hospitalar.

Depois de seis semanas de seguimento, a paciente estava bem, o ecocardiograma revelou inexistência de anormalidade da artéria coronária e função ventricular normal.

Discussão

Não existem exames específicos para a doença de Kawasaki. O diagnóstico depende da presença de febre durante mais de cinco dias, juntamente com quatro dos cinco critérios principais a seguir: (1) conjuntiva com injeção bilateral não exsudativa; (2) exantema polimórfico; (3) alterações labiais ou na cavidade oral, inclusive fissura dos lábios, língua de morango e/ou hiperemia da mucosa; (4) alterações nas extremidades, por exemplo, eritema das palmas das mãos e solas dos pés, descamação ou edema não depressível das mãos e pés; e (5) linfadenopatia cervical com mais de 1,5 cm de diâmetro. Outras doenças causadoras desses sintomas devem ser excluídas.³

Atrasos no diagnóstico podem ser desastrosos. Essa doença envolve artérias de calibre médio, sendo possível a ocorrência de complicações graves, por exemplo, aneurisma de artéria coronária ou infarto do miocárdio.⁴ Aneurismas de artéria coronária ocorrem em 7% das crianças com DK, e infartos do miocárdio acometem 0,2-0,5% das crianças.

Apesar dessa grave complicação, o problema está no fato de que o único instrumento diagnóstico consiste nos sinais e sintomas. Não existe prova diagnóstica específica para DK. DK atípica é uma doença na qual os sintomas não surgem simultaneamente, ou não atendem aos critérios supracitados. DK envolve abscesso peritonsilar, abscesso retrofaríngeo, comprometimento renal, otite média aguda, infiltrados pulmonares, dores abdominais, artrite e linfadenite.⁵ Mesmo em casos de DK atípica como o dessa paciente, o diagnóstico precoce é importante. É boa prática investigar as características clínicas da DK atípica acompanhada por edema ou abscesso retrofaríngeo.

Nossa paciente teve um período afebril de dois dias. Também foram publicados dois relatos de casos de período afebril em pacientes com DK antes do tratamento com IGIV.^{5,6} Isso pode ser um indício importante, verificado em vários relatos de casos de DK atípica acompanhada por abscesso retrofaríngeo. Pode-se instituir o tratamento adequado, inclusive com antibioticoterapia de amplo espectro e cirurgia, antes do diagnóstico de DK; contudo, é fundamental que o paciente receba logo o tratamento com IGIV depois

do diagnóstico definitivo, para que sejam evitadas complicações graves.

Conclusão

Em qualquer criança que se apresente com febre e linfadenite, é preciso ficar bastante atento à presença de alterações da cor da pele e da mucosa, inclusive na cavidade oral e conjuntiva. Embora esses sintomas não aflorem simultaneamente, os otorrinolaringologistas devem excluir a possibilidade de DK atípica. Além disso, um período afebril e presença de abscesso retrofaríngeo são outras considerações num cenário de DK atípica.

Conflitos de interesse

Os autores declaram não haver conflitos de interesse.

Agradecimento

Esse artigo foi patrocinado pelo Fundo do Instituto de Pesquisas Biomédicas, Hospital Universitário, Universidade Nacional Chonbuk.

Referências

1. Burgner D, Festa M, Isaacs D. Delayed diagnosis of Kawasaki disease presenting with massive lymphadenopathy and airway obstruction. *BMJ*. 1996;312:1471-2.
2. Yoskovitch A, Tewfik TL, Duffy CM, Moroz B. Head and neck manifestations of Kawasaki disease. *Int J Pediatr Otorhinolaryngol*. 2000;52:123-9.
3. Hung MC, Wu KG, Hwang B, Lee PC, Meng CC. Kawasaki disease resembling a retropharyngeal abscess - case report and literature review. *Int J Cardiol*. 2007;115:94-6.
4. Pontell J, Rosenfeld RM, Kohn B. Kawasaki disease mimicking retropharyngeal abscess. *Otolaryngol Head Neck Surg*. 1994;110:428-30.
5. Ganesh R, Srividhya VS, Vasanthi T, Shivbalan S. Kawasaki disease mimicking retropharyngeal abscess. *Yonsei Med J*. 2010;51:784-6.
6. Choi SH, Kim HJ. A case of Kawasaki disease with coexistence of a parapharyngeal abscess requiring incision and drainage. *Korean J Pediatr*. 2010;53:855-8.