



ARTIGO ORIGINAL

Ototoxicity of boric acid powder in a rat animal model[☆]



Murat Salihoglu^{a,*}, Salim Dogru^b, Enver Cesmecci^c, Halil Caliskan^d,
Onuralp Kurt^e, Zafer Kuçukodaci^f e Atila Gungor^a

^a GATA Haydarpaşa Training Hospital, Department of Otorhinolaryngology, Istanbul, Turquia

^b Efes Otolaryngology Branch Center, Department of Otorhinolaryngology, Izmir, Turquia

^c Diyarbakir Military Hospital, Department of Otorhinolaryngology, Diyarbakir, Turquia

^d Eskisehir Military Hospital, Department of Otorhinolaryngology, Eskisehir, Turquia

^e Erzincan Military Hospital, Department of Otorhinolaryngology, Erzincan, Turquia

^f GATA Haydarpaşa Training Hospital, Department of Pathology, Istanbul, Turquia

Recebido em 17 de agosto de 2016; aceito em 27 de março de 2017

Disponível na Internet em 18 de agosto de 2017

KEYWORDS

Boric acid;
Ear;
Otoacoustic
emissions;
Rats

Abstract

Introduction: Boric acid, which has antiseptic and acidic properties, is used to treat external and middle ear infections. However, we have not found any literature about the effect of boric acid powder on middle ear mucosa and inner ear.

Objective: The purpose of this study is to investigate possible ototoxic effects of boric acid powder on cochlear outer hair cell function and histological changes in middle ear mucosa in a rat animal model.

Methods: Twenty healthy, mature Wistar albino rats were used in this study. The rats were divided into two groups, Group A and Group B, each of which consisted of 10 rats. Initially, the animals in each group underwent distortion product otoacoustic emissions testing of their right and left ears. After the first distortion product otoacoustic emissions test, a surgical microscope was used to make a small perforation in both ears of the rats in each group, and a second distortion product otoacoustic emissions test was used to measure both ears in all of the rats. Boric acid powder was applied to the right middle ear of the rats using tympanic membrane perforation, and the distortion product otoacoustic emissions were measured immediately after the boric acid powder application. The histological changes and distortion product otoacoustic emissions were evaluated three days later in Group A and 40 days later in Group B.

Results: No significant differences were found at all of the distortion product otoacoustic emissions frequencies. In Group A, mild inflammation of the middle ear mucosa was found on the third day after boric acid powder application. In Group B, boric acid powder caused mild inflammatory changes on the 40th day, which declined over time. Those changes did not lead to significant fibrosis within the mucosa.

DOI se refere ao artigo: <http://dx.doi.org/10.1016/j.bjorl.2017.03.010>

[☆] Como citar este artigo: Salihoglu M, Dogru S, Cesmecci E, Caliskan H, Kurt O, Kuçukodaci Z, et al. Ototoxicity of boric acid powder in a rat animal model. Braz J Otorhinolaryngol. 2018;84:332–7.

* Autor para correspondência.

E-mail: drmuratsali@gmail.com (M. Salihoglu).

A revisão por pares é da responsabilidade da Associação Brasileira de Otorrinolaringologia e Cirurgia Cérvico-Facial.

PALAVRAS-CHAVE

Ácido bórico;
Ouvido;
Emissões
otoacústicas;
Ratos

Conclusion: In rats, boric acid powder causes mild inflammation in middle ear mucosa and it has no ototoxic effects on cochlear outer hair cell function in the inner ear of rats.

© 2017 Published by Elsevier Editora Ltda. on behalf of Associação Brasileira de Otorrinolaringologia e Cirurgia Cérvico-Facial. This is an open access article under the CC BY license (<http://creativecommons.org/licenses/by/4.0/>).

Ototoxicidade de ácido bórico em pó em um modelo animal de rato**Resumo**

Introdução: O ácido bórico, que tem propriedades antissépticas e ácidas, é usado para tratar infecções de orelha externa e média. No entanto, não encontramos literatura sobre o efeito do ácido bórico em pó sobre a mucosa da orelha interna e da orelha média.

Objetivo: Investigar possíveis efeitos ototóxicos do ácido bórico em pó sobre a função das células ciliadas externas cocleares e alterações histológicas na mucosa da orelha média em um modelo animal de rato.

Método: Vinte ratos Wistar albinos maduros e saudáveis foram usados neste estudo. Os ratos foram divididos em dois grupos, Grupo A e Grupo B, cada um dos quais com 10 ratos. Inicialmente, os animais de cada grupo foram submetidos a testes de emissões otoacústicas - produto de distorção, nas orelhas direita e esquerda. Após o primeiro teste de emissões otoacústicas - produto de distorção, utilizou-se um microscópio cirúrgico para fazer uma pequena perfuração em ambas as orelhas dos ratos em cada grupo, e um segundo teste de emissões otoacústicas - produto de distorção foi utilizado para medir e avaliar as orelhas em todos os ratos. O ácido bórico em pó foi aplicado na orelha média direita dos ratos utilizando perfuração da membrana timpânica e as emissões otoacústicas - produto de distorção foram medidas imediatamente após a aplicação de ácido bórico em pó. As alterações histológicas e emissões otoacústicas - produto de distorção foram avaliadas três dias depois no Grupo A e 40 dias depois no Grupo B.

Resultados: Não foram encontradas diferenças significativas em todas as frequências da emissões otoacústicas - produto de distorção. No Grupo A, foi observada uma ligeira inflamação da mucosa da orelha média no terceiro dia após a aplicação de ácido bórico em pó. No Grupo B, o ácido bórico em pó causou leves alterações inflamatórias após 40 dias, que diminuíram ao longo do tempo. Essas alterações não levaram à fibrose significativa da mucosa.

Conclusão: Em ratos, o ácido bórico em pó causa inflamação leve na mucosa da orelha média e não tem efeitos ototóxicos na função das células ciliadas externas da cóclea na orelha interna.

© 2017 Publicado por Elsevier Editora Ltda. em nome de Associação Brasileira de Otorrinolaringologia e Cirurgia Cérvico-Facial. Este é um artigo Open Access sob uma licença CC BY (<http://creativecommons.org/licenses/by/4.0/>).

Introdução

Além de fármacos comercialmente disponíveis com antibióticos e esteroides, muitos agentes tópicos são usados para tratar as doenças da orelha. Medicamentos em gotas antissépticas e soluções ácidas são frequentemente usados em casos de inflamação e infecção da orelha média, associadas a infecções da orelha externa e perfurações da membrana timpânica.¹ As aplicações tópicas têm algumas vantagens em otologia. Elas fornecem uma alta concentração do fármaco nas regiões aplicadas, têm menor potencial para desenvolver resistência bacteriana e não causam efeitos colaterais sistêmicos nos pacientes. Apesar dessas vantagens, após a aplicação na cavidade da orelha média, elas podem passar através da janela redonda e podem ter efeitos adversos nos aparelhos coclear e vestibular.² Estudos têm demonstrado os efeitos ototóxicos de medicamentos do grupo dos aminoglicosídeos, tais como gentamicina e estreptomicina.³ Além disso, algumas soluções antissépticas têm demonstrado potencial ototóxico.^{4,5} Durante o uso de medicamento tópico, a ototoxicidade pode ser causada tanto pela

própria substância ativa quanto pelo veículo. Além disso, as concentrações da substância ativa e do veículo afetam o nível de ototoxicidade.⁵

O ácido bórico é um sólido cristalino branco, cuja fórmula molecular é H_3BO_3 . É um ácido fraco encontrado na natureza (minerais, água do mar e frutas) e pode ser produzido pela reação de minerais de borato com ácido sulfúrico. O ácido bórico tem vários usos, tais como inseticida, conservante, lubrificante e agente industrial. Medicinalmente, é usado como antisséptico; por exemplo, é usado diluído na lavagem dos olhos ou é usado para tratar pequenos cortes e queimaduras, acne, lesões aftosas e lesões diftélicas ulceradas, bem como para tratar casos que envolvam secreções, como gonorreia, vaginite e cistite. Também é usado para tratar infecções fúngicas e bacterianas na orelha externa ou média. Sabe-se que é tóxico em doses elevadas, especialmente em lactentes. É frequentemente usado em uma solução a 4% preparada com álcool a 70% ou água destilada e na forma de pó puro é usado como ácido bórico em pó (ABP).^{6,7} O ABP contém a maior concentração de ácido bórico usada em medicação ototópica. Até o momento, os

efeitos do ABP na orelha interna e média não foram avaliados. Este estudo investigou os possíveis efeitos ototóxicos do ABP sobre a função da célula ciliada externa coclear em ratos e mediu as amplitudes das emissões otoacústicas – produto de distorção (EOAPD). As alterações histológicas na mucosa da orelha média também foram avaliadas.

Método

Vinte ratos Wistar albinos, saudáveis, maduros (16-20 meses), entre 250 g e 300 g, foram usados neste estudo. O protocolo experimental foi desenvolvido de acordo com as Diretrizes para o Cuidado e Uso de Animais de Laboratório publicadas pela *National Academics Press*.⁸ Os ratos foram mantidos em gaiolas separadas em uma sala com ciclos claro/escuro de 12 horas, simulou-se o ritmo normal de dia e noite, a temperatura ($20^{\circ} \pm 2^{\circ}\text{C}$) e umidade (55,5%) constantes. Este estudo foi aprovado pelo Comitê de Ética do Hospital Universitário (protocolo número 58-2013). Os ratos foram anestesiados com quetamina (75-90 mg/kg, Ketalar, Pfizer, Istambul, Turquia) e xilazina (5-8 mg/kg, Rompun, Bayer, Leverkusen, Alemanha) por injeção intraperitoneal. A profundidade da anestesia foi determinada pelo reflexo pedal e anestesia adicional foi administrada em incrementos de metade da dose, conforme necessário. Os ratos foram eutanasiados com tiopental sódico (200 mg/kg, Pentothal, Abboth, Campoverde di Aprilla, Itália) por injeção intraperitoneal sob anestesia.

Os ratos foram divididos em dois grupos, A e B, cada um constituído por 10 animais (cinco machos, cinco fêmeas). Após a administração da anestesia geral, avaliamos o canal auditivo externo e a membrana timpânica de cada rato com um microscópio cirúrgico. Nenhum dos ratos apresentava infecção ou lesão na orelha. Inicialmente, os animais de cada grupo foram submetidos a testes de EOAPD nas orelhas direita e esquerda. Após esse primeiro teste de EOAPD foi usado um microscópio cirúrgico para fazer uma pequena perfuração (menor do que um quarto da membrana timpânica) em ambas as orelhas de cada grupo e um segundo teste de EOAPD foi feito em ambas as orelhas em todos os ratos. Em seguida, aplicaram-se 35 mg (0,1 cc) de ABP na orelha média direita dos ratos em ambos os grupos por meio da perfuração da membrana timpânica, com uma seringa de 2,5 cc com uma agulha de calibre 22.

Após esse procedimento, a mucosa da orelha média foi observada através da perfuração com um microscópio, para garantir que a presença de ABP na mucosa da orelha média. O teste de EOAPD foi repetido nas orelhas direitas dos ratos em ambos os grupos, imediatamente após a aplicação de ABP. As alterações histológicas e os resultados do teste de EOAPD foram avaliados em ambas as orelhas três dias depois no Grupo A e 40 dias depois no Grupo B. Os resultados histológicos e as medidas do teste de EOAPD foram comparados entre as orelhas direita e esquerda e entre os dois grupos.

Os limiares de EOAPD foram registrados a 2 kHz, 3 kHz, 4 kHz, 6 kHz e 8 kHz com um analisador de emissões cocleares Madsen Capella, sistema Noah 3 (GN Otometrics A/S, Taastrup, Dinamarca). Todas as medições foram feitas em uma sala silenciosa. Os tons primários foram emitidos na orelha externa através de um fone de ouvido. O estímulo acústico que criou o sinal de EOAPD consistiu em dois tons puros simultâneos e contínuos em diferentes frequências:

f1 e f2. Neste estudo foram usados os parâmetros de estímulo de 80 dB SPL/70 dB SPL com a razão f2/f1 de 1,22 e, em seguida, a amplitude do sinal de EOAPD foi analisada. Foram analisadas 1.000 aquisições.

Todos os ratos em ambos os grupos foram eutanasiados sob anestesia para avaliação histológica. Posteriormente, os ossos temporais foram colhidos e as caixas timpânicas foram rapidamente dissecadas dos ossos temporais e preparadas para exame microscópico. Após fixação em solução de formalina tamponada a 10% por 48 horas, os espécimes foram colocados em uma solução descalcificante de ácido nítrico a 10% por um dia. Cada espécime foi então embebido em parafina e cortado de acordo com a técnica histológica padrão (micrótomo Leica, Alemanha) e depois corado com tricrômico, hematoxilina e eosina. Os tecidos foram analisados sob um microscópio e fotomicrografias foram obtidas. As alterações histológicas foram avaliadas pela observação da mucosa da orelha média para determinar o acúmulo de células inflamatórias (leucócitos polimorfonucleares, macrófagos, linfócitos, células gigantes e outras células) e a presença de atividade fibroblástica e fibrose. O grau dessas alterações foi avaliado visualmente e classificado como: ausente (0), leve (1), moderado (2) ou grave (3).

A classificação da inflamação de acordo com a contagem de células inflamatórias foi feita a uma ampliação de 200x e as contagens foram categorizadas da seguinte forma: leve (< 50 células/campo), moderada (50-100 células/campo) e grave (> 100 células/campo). Dez áreas de aumento de 200x foram analisadas e calculou-se o número médio de células inflamatórias.⁹ A atividade fibroblástica e a fibrose foram classificadas de acordo com a classificação de Dogru et al.¹⁰ As observações histológicas foram feitas pelo mesmo patologista cegado, que observou cada lâmina duas vezes, e cinco medidas foram feitas para cada espécime.

Análise estatística

As análises dos dados foram feitas com o *software* SPSS versão 21.0 (Statistical Package for Social Sciences, SPSS Inc., Chicago, IL). Os dados foram mostrados como média \pm desvio padrão para as variáveis contínuas (EOAPD) e como número de casos para as variáveis categóricas (observações histológicas). Ao determinar se os dados eram normalmente distribuídos ou não, verificou-se distribuição não normal. O teste U de Mann-Whitney foi usado para comparar as orelhas direita e esquerda em todas as frequências de EOAPD medidas em ambos os grupos. Usou-se o teste de soma de postos de Wilcoxon para comparar os resultados de EOAPD para as orelhas direitas (as orelhas que receberam ABP) dos ratos no Grupo B, medidos em três tempos diferentes (primeiro dia; antes da perfuração, após a perfuração, após a aplicação de ácido bórico em pó; no terceiro e no 40º dia) ao longo do estudo. As variáveis categóricas (observações histológicas) foram comparadas pelo teste exato de Fisher. A significância estatística foi estabelecida para valores de $p < 0,05$.

Resultados

Nenhum dos ratos foi a óbito durante o estudo. As membranas timpânicas dos ratos foram examinadas

Tabela 1 Distribuição das amplitudes de EOAPD para as frequências de 2, 3, 4, 6 e 8 kHz nas orelhas direita e esquerda dos ratos nos Grupos A e B (estímulos de 80 Db/SPL 70 dB/SPL)

	EOAPD, média ± DP (Grupo A/B)		
	Orelha direita	Orelha esquerda	p-valor ^a
2 kHz			
Antes da perfuração	12,08 ± 0,98/12,35 ± 1,16	12,18 ± 1,10/12,38 ± 0,90	0,70/0,91
Após a perfuração	11,79 ± 0,88/11,82 ± 1,94	11,74 ± 1,19/11,79 ± 1,53	0,76/0,81
Após uso de ácido bórico em pó	11,49 ± 1,12/11,21 ± 1,70	-/-	-/-
3º dia	12,06 ± 1,39/12,28 ± 0,88	11,93 ± 1,16/12,34 ± 0,66	0,47/0,80
40º dia	-/12,48 ± 1,02	-/12,17 ± 1,10	-/0,76
3 kHz			
Antes da perfuração	23,75 ± 1,87/23,72 ± 1,32	23,23 ± 1,40/23,62 ± 1,72	0,57/0,88
Após a perfuração	23,48 ± 1,73/22,55 ± 1,04	23,07 ± 1,28/22,97 ± 1,24	0,71/0,54
Após uso de ácido bórico em pó	23,27 ± 2,11/23,09 ± 1,50	-/-	-/-
3º dia	23,42 ± 1,69/23,72 ± 1,32	23,18 ± 1,77/22,94 ± 1,04	0,82/0,15
40º dia	-/23,27 ± 1,18	-/22,99 ± 1,84	-/0,65
4 kHz			
Antes da perfuração	26,28 ± 1,51/26,18 ± 1,88	26,17 ± 2,05/26,08 ± 2,14	0,94/0,53
Após a perfuração	26,22 ± 1,86/26,02 ± 1,60	25,17 ± 1,45/25,62 ± 1,96	0,23/0,47
Após uso de ácido bórico em pó	25,97 ± 1,74/25,94 ± 1,95	-/-	-/-
3º dia	25,92 ± 2,09/25,94 ± 1,95	25,84 ± 2,16/26,12 ± 1,77	0,88/0,86
40º dia	-/26,16 ± 1,74	-/26,06 ± 1,82	-/0,72
6 kHz			
Antes da perfuração	32,87 ± 2,27/33,76 ± 2,21	32,70 ± 1,75/33,50 ± 1,93	0,79/0,92
Após a perfuração	32,73 ± 2,29/32,88 ± 2,59	32,61 ± 1,90/33,14 ± 2,14	0,91/0,80
Após uso de ácido bórico em pó	32,41 ± 1,96/32,68 ± 2,06	-/-	-/-
3º dia	32,94 ± 2,92/33,68 ± 2,18	32,67 ± 2,11/33,12 ± 2,22	0,91/0,54
40º dia	-/33,40 ± 1,83	-/33,47 ± 2,80	-/0,84
8 kHz			
Antes da perfuração	37,96 ± 3,37/38,23 ± 2,81	38,09 ± 3,13/38,53 ± 30,0	1,00/0,80
Após a perfuração	37,54 ± 2,14/37,76 ± 2,69	38,1 ± 3,24/38,32 ± 2,94	0,55/0,51
Após uso de ácido bórico em pó	37,44 ± 2,63/37,25 ± 4,25	-/-	-/-
3º dia	37,52 ± 2,62/37,24 ± 2,62	37,96 ± 2,58/37,46 ± 2,40	1,00/0,76
40º dia	-/37,68 ± 2,75	-/37,59 ± 2,62	-/0,96

DP, desvio-padrão; EOAPD, emissões otoacústicas – produto de distorção; SPL, nível de pressão sonora (do inglês, *sound pressure level*).

^a Teste U de Mann Whitney ($p < 0,05$ foi considerado significativo).

com otomicroscopia antes da eutanásia. No Grupo A, as perfurações iatrogênicas persistiram em ambas as orelhas de todos os ratos e não houve sinais de infecção. No Grupo B, as perfurações iatrogênicas em ambas as orelhas estavam cicatrizadas em todos os ratos. Não foram encontradas diferenças significativas entre as orelhas direita e esquerda em todas as frequências de EOAPD medidas em ambos os grupos (tabela 1). Quando comparamos os resultados do teste de EOAPD das orelhas direitas (as que receberam ABP) dos ratos do Grupo B, foram medidos três tempos diferentes (primeiro dia; antes da perfuração, após a perfuração, após aplicação de ácido bórico em pó, terceiro dia e 40º dia) ao longo do estudo e não foram encontradas diferenças estatisticamente significativas (tabela 2).

Os achados histopatológicos nos grupos foram os seguintes (fig. 1): no Grupo A, observou-se um aumento moderado das células inflamatórias em ambas as orelhas em oito ratos e na orelha direita em dois ratos ($p > 0,05$). No Grupo B, não houve aumento de células inflamatórias em oito ratos, mas houve um ligeiro aumento de células inflamatórias na orelha direita em dois ratos ($p > 0,05$). No Grupo A, observou-se

leve atividade fibroblástica na orelha direita em três ratos ($p > 0,05$). No Grupo B, observou-se leve atividade fibroblástica na orelha direita em apenas um rato ($p > 0,05$). Não foi observada fibrose no Grupo A. Observou-se fibrose leve na orelha direita em três ratos no Grupo B ($p > 0,05$). As alterações histológicas dos grupos estão resumidas na tabela 3. Não houve diferença estatisticamente significativa nos achados histológicos entre a mucosa da orelha direita e esquerda dos ratos em ambos os grupos.

Discussão

Agentes tópicos podem ser usados isoladamente ou com medicamentos sistêmicos para tratar infecções crônicas da orelha média e da orelha externa.^{11,12} Muitos estudos têm investigado os efeitos do ácido bórico e outras soluções ototópicas que têm características semelhantes. Ozcan et al.¹³ relataram que uma solução de ácido bórico a 4% preparada com álcool a 70% é uma opção de tratamento eficaz e barata para a otomicose e da dor local. Em um estudo conduzido por

Tabela 2 Comparação (*p*-valores ^a) das amplitudes de EOAPD para as frequências de 2, 3, 4, 6 e 8 kHz das orelhas direitas dos ratos no Grupo B

Comparação	2 kHz	3 kHz	4 kHz	6 kHz	8 kHz
I-II	0,73	0,07	0,76	0,36	0,72
I-III	0,09	0,37	0,54	0,28	0,51
I-IV	0,92	1,00	0,51	0,54	0,58
I-V	0,54	0,51	1,00	0,61	0,68
II-III	0,44	0,44	0,96	0,84	0,88
II-IV	0,51	0,07	0,57	0,44	0,59
II-V	0,41	0,20	0,88	0,51	0,88
III-IV	0,22	0,37	0,72	0,24	0,88
III-V	0,10	0,92	0,96	0,28	0,88
IV-V	0,41	0,51	0,48	0,44	0,80

I, primeiro dia, antes da perfuração; II, primeiro dia, após perfuração; III, primeiro dia, após a aplicação de ácido bórico em pó; IV, seguimento no 3º dia; V, seguimento no 40º dia.

^a Teste de soma de postos de Wilcoxon ($p < 0,05$ foi considerado significativo).

Tabela 3 Alterações histológicas após tratamento com ABP nas orelhas direita e esquerda em ambos os grupos

Direito/esquerdo	Ausentes	Leves	Moderadas	Graves	<i>p</i> -valor ^c
Células inflamatórias ^a	-/2	10/8	-/-	-/-	0,47
Atividade fibroblástica ^a	7/10	3/-	-/-	-/-	0,21
Fibrose ^a	-/-	-/-	-/-	-/-	-
Células inflamatórias ^b	8/10	2/-	-/-	-/-	0,14
Atividade fibroblástica ^b	9/10	1/-	-/-	-/-	0,99
Fibrose ^b	7/10	3/-	-/-	-/-	0,21

^a 3º dia (Grupo A).

^b 40º dia (Grupo B).

^c Teste exato de Fisher ($p < 0,05$ foi considerado significante).

Minja et al.¹⁴ foi relatado que uma solução de ácido bórico preparada com álcool a 70% foi eficaz e segura em crianças com diagnóstico de otite média supurativa. Ozturkcan et al.⁶ investigaram o efeito das soluções de ácido bórico no Potencial Evocado Auditivo de Tronco Encefálico (Peate) em cobaias. Eles relataram que uma solução de ácido bórico a 4% preparada com 70% de álcool tem um efeito ototóxico, enquanto que a solução é mais segura se for preparada com água destilada. Aktas et al.¹⁵ investigaram o efeito ototóxico da solução de ácido bórico preparada com diferentes concentrações de álcool (60% e 40%) através do Peate em cobaias albinas jovens. Eles relataram que uma solução de ácido bórico a 4% preparada com 60% de álcool teve um efeito negativo na audição das cobaias. Eles também verificaram que um aumento na concentração da solução de ácido bórico causou ototoxicidade adicional. Entretanto, Ozdemir et al.¹⁶ demonstraram que a aplicação tópica de ácido bórico em soluções alcoólicas na orelha média de ratos era segura para a orelha interna. Em seu estudo, a audição foi avaliada por EOAPD. Além das soluções de ácido bórico, a solução de Burow, que consiste em diferentes concentrações de subacetato de alumínio, é frequentemente usada como antisséptico. Serin et al.¹⁷ estudaram os efeitos de soluções de Burow a 4% e 13% na audição de cobaias com Peate e não encontraram efeito ototóxico. Gultekin et al.¹ investigaram os efeitos da solução de Castellani, que tem propriedades antibacterianas e antifúngicas, e não encontraram efeito ototóxico em orelhas internas de ratos com EOAPD.

Estudos anteriores avaliaram a ototoxicidade de uma solução de ácido bórico a 4% (4g/100mL) preparada com

água destilada ou álcool.^{6,13-16} Entretanto, não encontramos estudo prévio que tenha examinado o efeito do ABP na orelha interna e mucosa da orelha média. Outro uso comum do ABP é sua insuflação nas cavidades timpânicas úmidas e na orelha externa. Usaram-se 35 mg de forma pura de ABP (concentração de 100%), enquanto outros estudos, acima mencionados, usaram solução de ácido bórico a 4%.

A ototoxicidade refere-se à lesão que ocorre na orelha interna devido à administração de medicamentos ou produtos químicos e resultando em perda auditiva neurossensorial.¹ Estudos com EOAPD têm sido frequentemente usados para investigar ototoxicidade. A EOAPD é um método não invasivo para avaliar as células ciliadas externas, que produzem emissões otoacústicas (EOAs)¹⁸ Entretanto, as EOAs podem ser afetadas pela presença de fluido na cavidade da orelha média ou uma perfuração na membrana timpânica.¹⁹ Quando mais da metade da membrana timpânica é perfurada, as EOAs não podem ser medidas devido à perda auditiva condutiva.²⁰ Portanto, nesse estudo, as membranas timpânicas foram parcialmente perfuradas (menos de um quarto da membrana timpânica) com a ajuda de um instrumento cirúrgico e o ABP foi aplicado com uma seringa de 2,5 cc com agulha de calibre 22.

Em nosso estudo, não foram observadas diferenças significativas entre os níveis de EOAPD das orelhas que receberam ABP e aqueles que não receberam ABP em todas as frequências em ambos os grupos.

Inflamação moderada e atividade fibroblástica na mucosa da orelha média foram observadas três dias após a aplicação de ABP no Grupo A. Consideramos que a inflamação leve,

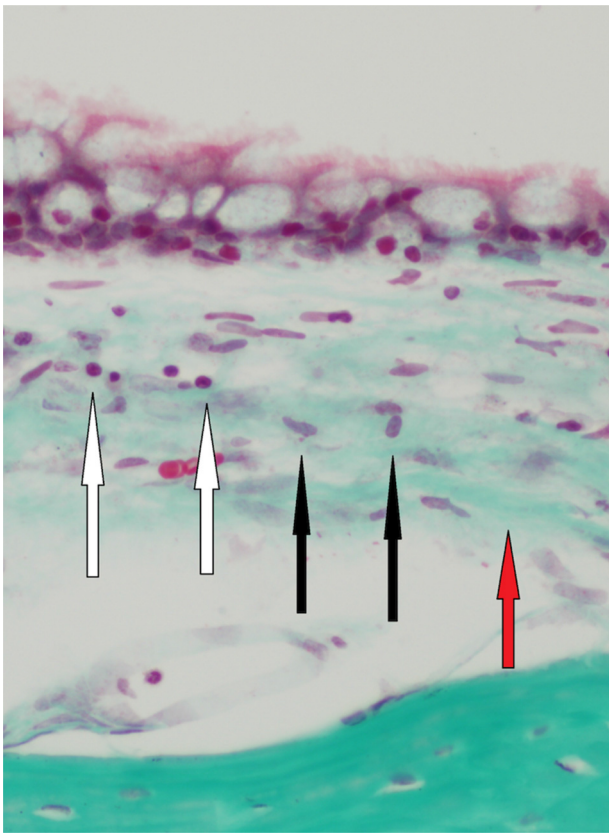


Figura 1 Inflamação moderada (setas brancas), atividade fibroblástica leve (setas pretas) e fibrose leve (seta vermelha) em um dos ratos do Grupo B (40 dias) (Tricrômico 400 \times).

detectada no Grupo A, era causada pelos efeitos traumáticos da perfuração iatrogênica. Nenhuma fibrose foi observada no terceiro dia após o tratamento no Grupo A. O exame histológico da mucosa da orelha média no 40^o dia revelou que o ABP causou inflamação leve, que diminuiu ao longo do tempo no Grupo B. Essas alterações levaram à fibrose leve na mucosa da orelha direita de apenas três ratos no Grupo B.

Conclusão

Demonstramos que o ABP causou alterações histológicas leves na mucosa da orelha média em ratos. Usamos o teste de EOAPD para investigar os efeitos ototóxicos do ABP na orelha interna de ratos e observamos que o ABP não tem efeitos ototóxicos sobre a função das células ciliadas externas cocleares. O teste de EOAPD pode ser considerado para investigar a ototoxicidade de fármacos.

Conflitos de interesse

Os autores declaram não haver conflitos de interesse.

Referências

- Gultekin E, Yener M, Ozdemir I. The effect of topical Castellani solution on outer hair cell function of rats. *Laryngoscope*. 2010;120:808–12.

- Haynes DS, Rutka J, Hawke M, Roland PS. Ototoxicity of otological drops – an update. *Otolaryngol Clin North Am*. 2007;40:669–83.
- Tan CT, Lee SY, Yao CJ, Liu SH, Lin-Shiau SY. Effects of gentamicin and pH on Ca^{2+}_i in apical and basal outer hair cells from guinea pigs. *Hear Res*. 2001;154:81–7.
- Ozkirş M, Kapusuz Z, Saydam L. Ototoxicity of different concentrations povidone-iodine solution applied to the middle ear cavity of rats. *Indian J Otolaryngol Head Neck Surg*. 2013;65:168–72.
- Goycoolea MV. The round window membrane under normal and pathological conditions. *Acta Otolaryngol Suppl*. 1992;493:43–55.
- Oztürkcan S, Dündar R, Katılmış H, Ilknur AE, Aktaş S, Hacıömeroğlu S. The ototoxic effect of boric acid solutions applied into the middle ear of guinea pigs. *Eur Arch Otorhinolaryngol*. 2009;266:663–7.
- Loock JW. A randomised controlled trial of active chronic otitis media comparing courses of eardrops versus one-off topical treatments suitable for primary, secondary and tertiary healthcare settings. *Clin Otolaryngol*. 2012;37:261–70.
- National Research Council of The National Academies. Guide for the care and use of laboratory animals. 8th ed. Washington, DC: National Academies Press; 2011. <http://grants.nih.gov/grants/olav/Guide-for-the-Care-and-Use-of-Laboratory-Animals.pdf>
- Ucar S, Huseynov T, Coban M, Saroglu S, Serbetcioglu B, Yalcin AD. Montelukast is as effective as penicillin in treatment of acute otitis media: an experimental rat study. *Med Sci Monit*. 2013;19:246–52.
- Dogru S, Haholu A, Gungor A, Kucukodaci Z, Cincik H, Ozdemir T, et al. Histologic analysis of the effects of three different support materials within middle ear. *Otolaryngol Head Neck Surg*. 2009;140:177–82.
- Esposito S, D'Errico G, Montarano C. Topical and oral treatment of chronic otitis media with ciprofloxacin. A preliminary study. *Arch Otolaryngol Head Neck Surg*. 1990;116:557–9.
- Esposito S, Noviello S, D'Errico G, Montarano C. Topical ciprofloxacin vs intramuscular gentamicin for chronic otitis media. *Arch Otolaryngol Head Neck Surg*. 1992;118:842–4.
- Ozcan MK, Ozcan M, Karaarslan A, Karaarslan F. Otomycosis in Turkey: predisposing factors, aetiology and therapy. *J Laryngol Otol*. 2003;117:39–42.
- Minja BM, Moshi NH, Ingvarsson L, Bastos I, Grenner J. Chronic suppurative otitis media in Tanzanian school children and its effects on hearing. *East Afr Med J*. 2006;83:322–5.
- Aktas S, Basoglu MS, Aslan H, Ilknur AE, Dundar R, Katilmis H, et al. Hearing loss effects of administering boric alcohol solution prepared with alcohol in various degrees on guinea pigs (an experimental study). *Int J Pediatr Otorhinolaryngol*. 2013;77:1565–8.
- Özdemir S, Tuncer Ü, Tarkan Ö, Akar F, Sürmelioğlu Ö. Effects of topical oxiconazole and boric acid in alcohol solutions to rat inner ears. *Otolaryngol Head Neck Surg*. 2013;148:1023–7.
- Serin GM, Ciprut A, Baylanççek S, Sari M, Akdaş F, Tutkun A. Ototoxic effects of Burrow solution applied to the guinea pig middle ear. *Otol Neurotol*. 2007;28:605–8.
- Pouyatas B, Campo P, Lataye R. Use of DPOAEs for assessing hearing loss caused by styrene in the rat. *Hear Res*. 2002;165:156–64.
- Ueda H, Nakata S, Hoshino M. Effects of effusion in the middle ear and perforation of tympanic membrane on otoacoustic emissions in guinea pigs. *Hear Res*. 1998;122:41–6.
- Roland PS, Stewart MG, Hannley M, Friedman R, Manolidis S, Matz G, et al. Consensus panel on role of potentially ototoxic antibiotics for topical middle ear use: Introduction, methodology, and recommendations. *Otolaryngol Head Neck Surg*. 2004;130:51–6.