



ARTIGO ORIGINAL

## The effect of melatonin and vitamin C treatment on the experimentally induced tympanosclerosis: study in rats<sup>☆</sup>



Sema Koc<sup>a,\*</sup>, Halil Kıyıcı<sup>b</sup>, Aysun Toker<sup>c</sup>, Harun Soyaliç<sup>d</sup>, Huseyin Aslan<sup>e</sup>, Hakan Kesici<sup>e</sup> e Zafer I. Karaca<sup>e</sup>

<sup>a</sup> Antalya Education and Research Hospital, Department of ENT Head and Neck Surgery, Antalya, Turquia

<sup>b</sup> Mevlana University, School of Medicine, Department of Pathology, Konya, Turquia

<sup>c</sup> Necmettin Erbakan University, School of Medicine, Department of Biochemistry and Clinical Biochemistry, Konya, Turquia

<sup>d</sup> Gaziosmanpaşa University, School of Medicine, Department of Otorhinolaryngology, Tokat, Turquia

<sup>e</sup> Gaziosmanpaşa University, School of Medicine, Department of Histology and Embryology, Tokat, Turquia

Recebido em 1 de junho de 2016; aceito em 24 de junho de 2016

Disponível na Internet em 1 de julho de 2017

### KEYWORDS

Tympanosclerosis;  
Melatonin;  
Vitamin C;  
Total antioxidant  
status

### Abstract

**Introduction:** The ethiopathogenesis of tympanosclerosis has not been completely understood yet. Recent studies have shown that free oxygen radicals are important in the formation of tympanosclerosis. Melatonin and Vitamin C are known to be a powerful antioxidant, interacts directly with Reactive Oxygen Species and controls free radical-mediated tissue damage.

**Objective:** To demonstrate the possible preventative effects of melatonin and Vitamin C on tympanosclerosis in rats by using histopathology and determination of total antioxidant status total antioxidant status.

**Methods:** Standard myringotomy and standard injury were performed in the middle ear of 24 rats. The animals were divided into three groups: Group 1 received melatonin, Group 2 received vitamin C, and Group 3 received saline solution.

**Results:** The mean values of total antioxidant status were similar in the all study groups before the treatment period. The mean values of total antioxidant status were significantly higher in the melatonin and vitamin C groups compared to control group but vitamin C with melatonin groups were similar after the treatment period ( $p < 0.001$ ). Minimum and maximum wall thicknesses were lower in the melatonin and vitamin C groups compared to the control group but the differences were insignificant.

DOI se refere ao artigo: <http://dx.doi.org/10.1016/j.bjorl.2016.06.008>

<sup>☆</sup> Como citar este artigo: Koc S, Kıyıcı H, Toker A, Soyaliç H, Aslan H, Kesici H, et al. The effect of melatonin and vitamin C treatment on the experimentally induced tympanosclerosis: study in rats. Braz J Otorhinolaryngol. 2017;83:541–5.

\* Autor para correspondência.

E-mail: [drsemakoc@gmail.com](mailto:drsemakoc@gmail.com) (S. Koc).

A revisão por pares é da responsabilidade da Associação Brasileira de Otorrinolaringologia e Cirurgia Cérvico-Facial.

**PALAVRAS-CHAVE**

Timpanoesclerose;  
Melatonina;  
Vitamina C;  
Capacidade  
antioxidante total

*Conclusion:* Melatonin increases total antioxidant status level and might have some effect on tympanosclerosis that develops after myringotomy.

© 2016 Associação Brasileira de Otorrinolaringologia e Cirurgia Cérvico-Facial. Published by Elsevier Editora Ltda. This is an open access article under the CC BY license (<http://creativecommons.org/licenses/by/4.0/>).

### Efeito do tratamento com melatonina e vitamina C na timpanoesclerose induzida experimentalmente: estudo em ratos

**Resumo**

*Introdução:* A etiopatogênese da timpanoesclerose (TE) não foi ainda totalmente esclarecida. Estudos recentes têm demonstrado que os radicais livres de oxigênio são importantes na formação de TE. Melatonina e vitamina C são conhecidas por serem poderosos antioxidantes, interagir diretamente com espécies reativas de oxigênio (ROS) e controlar danos em tecidos mediados por radicais livres.

*Objetivo:* Demonstrar os possíveis efeitos preventivos da melatonina e da vitamina C na TE em ratos com histopatologia e determinação da capacidade antioxidante total (CAT).

*Método:* Miringotomias padronizadas foram feitas na orelha média de 24 ratos. Os animais foram divididos em três grupos: o Grupo 1 recebeu melatonina, o Grupo 2 vitamina C e o grupo 3 solução salina.

*Resultados:* Os valores médios de CAT foram semelhantes em todos os grupos de estudo antes do período de tratamento. Os valores médios de CAT foram significativamente maiores nos grupos que receberam melatonina e vitamina C em comparação com o grupo de controle, mas os grupos vitamina C e melatonina foram semelhantes após o período de tratamento ( $p < 0,001$ ). As espessuras mínimas e máximas de parede foram menores nos grupos melatonina e vitamina C, em comparação com o grupo controle, mas as diferenças não foram significativas.

*Conclusão:* A melatonina aumenta os níveis de CAT e pode ter algum efeito sobre a TE que se desenvolve após a miringotomia.

© 2016 Associação Brasileira de Otorrinolaringologia e Cirurgia Cérvico-Facial. Publicado por Elsevier Editora Ltda. Este é um artigo Open Access sob uma licença CC BY (<http://creativecommons.org/licenses/by/4.0/>).

**Introdução**

A timpanoesclerose (TE) é uma condição que pode afetar tanto a membrana timpânica quanto a mucosa da orelha média. É caracterizada histologicamente por um aumento nas fibras de colágeno, diminuição da vascularização e formação de células, hialinização, calcificação e degeneração da camada de colágeno.<sup>1,2</sup> A TE é normalmente identificada como manchas brancas, quer na mucosa da orelha média ou na membrana timpânica (MT). Inicialmente a TE se manifesta como massas de material timpanoesclerótico semelhantes a queijo e com o tempo tornam-se semelhantes a osso e endurecem.<sup>3</sup> A etiopatogenia da TE ainda não foi totalmente compreendida. Estudos recentes têm demonstrado que os radicais livres de oxigênio são importante na formação da TE na MT submetida a trauma e agentes antioxidantes diminuem ou previnem a miringosclerose e a TE após miringotomia experimental.<sup>4-7</sup>

A melatonina (N-acetil-metoxitriptamina), uma indolamina derivada de triptofano, é produzida principalmente na glândula pineal de mamíferos, mas também é produzida em outros órgãos.<sup>8</sup> Tem sido demonstrado que age como um potente anti-inflamatório, antioxidante e eliminador de radicais livres, protege contra várias espécies de radicais. Vários estudos têm demonstrado que, devido a essas

características, a melatonina diminui a esclerose.<sup>9-11</sup> A vitamina C é conhecida por ser um poderoso antioxidante, interagir diretamente com espécies reativas de oxigênio (ERO) e por controlar danos teciduais mediados por radicais livres.<sup>12</sup>

O objetivo deste estudo foi investigar e comparar os possíveis efeitos preventivos de melatonina e vitamina C na TE em ratos submetidos a miringotomia da MT e uma lesão padrão na orelha média, por histopatologia e pela determinação da capacidade antioxidante total (CAT).

**Método**

Normas internacionais para o cuidado de animais de laboratório foram seguidas e o protocolo do estudo foi aprovado pelo comitê de ética local responsável.

**Manutenção dos animais**

Este estudo foi feito em conformidade com as diretrizes para a experimentação animal da Universidade de Gaziosmanpasa. Todos os cuidados e procedimentos em animais foram feitos. Vinte e quatro ratos do tipo Wistar-Albino, com 250-300 g, foram observados durante 15 dias no laboratório de

cuidados com os animais. Qualquer animal que apresentasse sinais de infecção na orelha externa ou média e possibilidade de doenças subjacentes foi excluído do estudo. Os animais foram alojados em uma sala mantida a  $23 \pm 3^\circ\text{C}$ , com 12 h de luz e 12 h de escuridão, com 13-18 mudanças de ar por hora.

### Procedimentos operacionais e desenho do estudo

Todas as intervenções foram feitas em condições estéreis. Após anestesia com cloridrato de cetamina por via intramuscular a uma dose de 30 mg/kg, a miringotomia foi feita de forma semelhante em ambas as orelhas dos ratos sob um otomicroscópio, por meio de um espéculo auricular, com orientação radial no quadrante posterossuperior das MT, com uma incisão de 3 a 4 milímetros. Subsequentemente, uma lesão padrão foi feita na orelha média. Eles foram divididos em três grupos (Grupos 1, 2 e 3). Oito ratos (Grupo 1) receberam 5 mg/kg de melatonina por meio de gavagem orogástrica; oito (Grupo 2) receberam 75 mg/kg de vitamina C por meio de gavagem orogástrica; e oito (Grupo 3) receberam solução salina (NaCl a 0,9%) por meio de gavagem orogástrica, com duração de 10 dias. A quantidade de suplemento de melatonina e vitamina C foi determinada com base na literatura.<sup>9,13</sup>

### Análise bioquímica

Amostras de sangue foram coletadas da veia da cauda dos ratos no primeiro dia, no momento da anestesia, antes da miringotomia e no 28º dia por via intracardíaca novamente, quando foram anestesiados antes do sacrifício.

### Capacidade antioxidante total (CAT)

Os níveis da capacidade antioxidante total foram medidos com kits comercialmente disponíveis (Rel Assay). O novo método automatizado é baseado no branqueamento da cor característica de um cátion radical ABTS mais estável (ácido 2,2'-azino-bis [3-etilbenzotiazolina-6-sulfonato]) por antioxidantes. O método colorimétrico do kit comercial baseia-se em 660 nm de absorvância. Os resultados foram expressos como equivalente Trolox em mmol/L.

### Coleta de tecido e análise histopatológica

No 28º dia, todos os animais foram sacrificados sem dor, após a administração de dose elevada (80 mg/kg) de pentobarbital por via intraperitoneal. Os ossos temporais dos animais foram removidos e contados e a cavidade da orelha média, da membrana timpânica e dos canais auditivos externos foi isolada. Os espécimes foram fixados em formol a 4% e então descalcificados com 0,1 mol/L de ácido etilendiamino tetra-acético (EDTA). Após o processamento dos tecidos e a conservação em blocos de parafina, os espécimes foram cortados para obterem-se amostras de 3 µm de espessura. Coloração de hematoxilina-eosina (H&E) e tricrômica de Masson foram usadas na avaliação histopatológica. A espessura da lâmina própria da orelha média foi medida por um ocular graduado, com um microscópio óptico Olympus BX53. Exsudados não foram incluídos na espessura de lâmina própria. Quando disponível, a espessura da membrana timpânica foi medida por meio da mesma técnica.

### Análise estatística

Foram feitas com o programa SPSS para Windows versão 15 (SPSS, Chicago, IL, EUA). O teste de Kolmogorov-Smirnov foi usado para avaliar se a distribuição das variáveis era normal. O teste *t* de Student ou o teste U de Mann Whitney foi usado para comparar variáveis contínuas entre os dois grupos. As variáveis contínuas foram apresentadas como média (desvio padrão [DP]) ou como mediana (intervalo interquartil [IIQ]). Um valor de *p* menor do que 0,05 foi considerado estatisticamente significativo.

### Resultados

Os valores médios da CAT eram semelhantes em todos os grupos de estudo antes do período de tratamento. Os valores médios de CAT foram significativamente maiores nos grupos de melatonina e vitamina C, em comparação com o grupo de controle, mas os grupos de melatonina e vitamina C com foram semelhantes após o período de tratamento ( $p < 0,001$ ) (tabela 1). As espessuras mínima e máxima da parede foram menores nos grupos de melatonina e vitamina C, em comparação com o grupo controle, mas as diferenças não foram significantes. As espessuras mínima e máxima da parede foram semelhantes nos grupos de melatonina e vitamina C (tabela 1) (figs. 1 e 2).

**Tabela 1** Capacidade antioxidante total e espessura da parede nos grupos de estudo

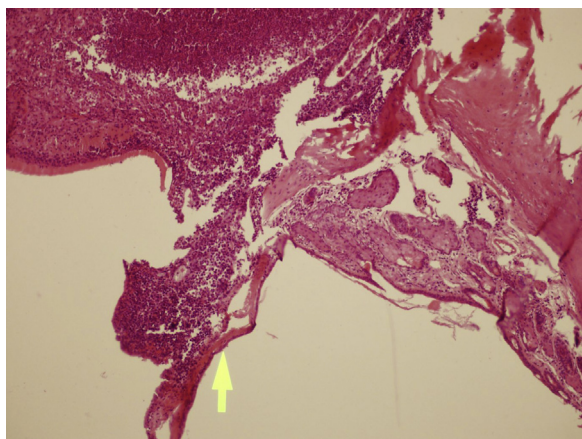
	Controle (n = 8)	Vitamina C (n = 8)	Melatonina (n = 8)	<i>p</i>
CAT antes do tratamento (mmol Trolox Eq/L) <sup>a</sup>	2,97 ± 0,86	2,51 ± 0,39	3,20 ± 0,91	0,199
CAT depois do tratamento (mmol Trolox Eq/L) <sup>a</sup>	2,51 ± 0,64	5,68 ± 0,28	5,46 ± 0,23	< 0,001 <sup>c</sup>
Espessura mínima da parede <sup>b</sup>	2,35 (1,25–4,5)	2,0 (1,0–6,9)	2,0 (1,25–3,6)	0,946
Espessura máxima da parede <sup>a</sup>	38 ± 27	33 ± 26	32 ± 17	0,847

CAT, capacidade antioxidante total.

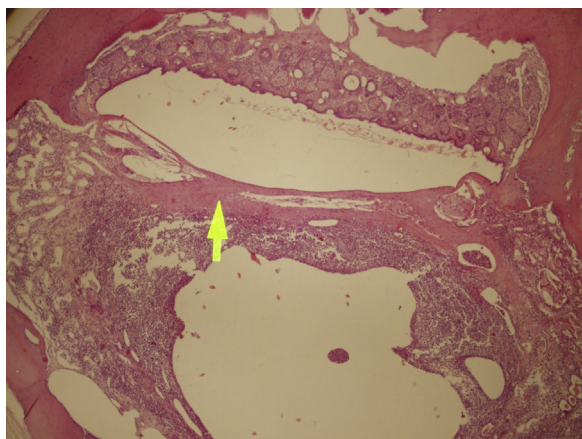
<sup>a</sup> Valores são apresentados como média ± desvio padrão.

<sup>b</sup> Valores são apresentados como mediana e intervalo interquartil (Q1-Q3).

<sup>c</sup> Houve diferença estatisticamente significativa entre o grupo controle e o grupo de melatonina ( $p < 0,001$ ) e entre o grupo controle com o grupo da vitamina C ( $p < 0,001$ ), mas o grupo da vitamina C foi similar ao grupo da melatonina.



**Figura 1** Ausência de timpanoesclerose significativa (seta) nesta amostra do grupo controle; com otite média moderada (lado esquerdo da seta). Coloração: H&E, aumento 100x.



**Figura 2** Timpanoesclerose leve (seta) e otite média leve (abaixo da seta) são demonstradas em uma amostra do grupo melatonina. Coloração: H&E, aumento 100x.

## Discussão

Nosso estudo demonstrou que a administração sistêmica de melatonina reduziu ou inibiu a formação de TE, agiu como um eliminador de radicais livres em ratos submetidos a miringotomia e lesão padrão na orelha média. Tanto quanto sabemos, este é o primeiro estudo na literatura para avaliar a eficácia da melatonina na prevenção de TE.

Espécies reativas de oxigênio (ERO) são moléculas contendo oxigênio, produzidas durante o metabolismo normal em condições aeróbicas. ERO incluem um ânion radical superóxido ( $O_2 \bullet^-$ ), peróxido de hidrogênio ( $H_2O_2$ ), radical hidroxila ( $\bullet OH$ ) e oxigênio singlete ( $1O_2$ ).<sup>14</sup> Esses radicais de oxigênio são consideravelmente reativos e têm a capacidade de causar destruição celular irreversível. Os sistemas antioxidantes contêm mecanismos enzimáticos e não enzimáticos contra os efeitos nocivos dos produtos endógenos ERO.<sup>15</sup> O sistema enzimático envolve a superóxido dismutase (SOD), a catalase (CA) e a glutatona peroxidase (GSH-Px). O ácido ascórbico, a glutatona, o  $\beta$ -caroteno, os tocoferóis e o ácido úrico podem ser incluídos como sistemas de defesa não enzimáticos.<sup>16</sup> A formação e a eliminação de

radicais livres de oxigênio estão em um equilíbrio conhecido como balanço oxidativo. Enquanto o equilíbrio oxidativo é mantido, radicais livres de oxigênio não prejudicam o organismo. Quando o equilíbrio oxidativo é corrompido, os níveis de radicais livres de oxigênio aumentam e ocorrem danos aos tecidos; essa última situação é chamada de estresse oxidativo.<sup>17</sup> É possível medir, um por um, os parâmetros de antioxidantes no soro. Os parâmetros antioxidantes têm efeitos aditivos, portanto os valores individuais podem não refletir completamente a capacidade antioxidante total. Portanto, a medição da CAT é o procedimento mais adequado para avaliar o estado antioxidante.<sup>18</sup>

A timpanoesclerose é causada por otite média aguda recorrente, tratamento de otite média com efusão com inserção de tubo de ventilação na MT, otite média crônica, reação imunológica de hipersensibilidade, tendência genética ou trauma. Estudos recentes têm investigado a formação de miringosclerose após miringotomia e apontado uma relação entre o desenvolvimento de TE e ERO.<sup>1,4,5</sup> Quando comparada com 10% no ar ambiente, a concentração de cerca de 5% de oxigênio na cavidade da orelha média é muito mais baixa do que a do ar ambiente. A miringotomia leva a um aumento da concentração de oxigênio na cavidade da orelha média, resulta em uma condição relativamente hiperóxica.<sup>19</sup> A hiperoxigenação provoca a formação de ERO e, dessa forma, poderia causar o processo inflamatório. O aumento de ERO e a deficiência dos mecanismos de defesa antioxidante causam danos ao tecido, que incluem fibrose, degeneração hialina, acumulação e agregação de cálcio e fósforo, formam depósitos escleróticos. Já foi demonstrado que os eliminadores de ERO diminuem a resposta inflamatória, o que também diminui a formação de aderências.<sup>4-7</sup> Portanto, pode-se levantar a hipótese de que o tratamento antioxidante reduz a formação e reformação da TE.

A melatonina é um potente antioxidante e eliminador de radicais livres.<sup>9</sup> Os efeitos antioxidantes diretos e indiretos da melatonina já foram relatados. A melatonina tem um efeito antioxidante indireto com a indução das atividades da SOD e GSH-Px. Ao eliminar os radicais livres derivados de oxigênio, tais como hidroxil e peroxil, a melatonina demonstra seu efeito antioxidante direto.<sup>14</sup> Além disso, a melatonina impede a esclerose ao inibir a agregação e a secreção de plaquetas, a síntese das prostaglandinas e a proliferação de fibroblastos.<sup>20</sup> Rosa et al.<sup>21</sup> relataram que a melatonina reduz a destruição e a fibrose causadas por estresse oxidativo por meio da elevação das enzimas antioxidantes, como a SOD e GSH-Px, em ratos cirróticos. Koc et al.<sup>11</sup> avaliaram os efeitos da melatonina sobre o estresse oxidativo e a aderência em ratos após laparotomia lesão padrão no corno uterino direito. O grupo que recebeu melatonina apresentou menos aderências, maior atividade de SOD e de CA e níveis baixos de malondialdeído (MDA). Outro estudo mostrou que a melatonina impede a aderência peritoneal pela redução do estresse oxidativo.<sup>9</sup>

Um tratamento curativo para a miringosclerose (ME) e TE ainda não foi identificado. Vários antioxidantes têm sido usados no tratamento e foi comprovado que eles reduzem a ME.<sup>21</sup> Emir et al.<sup>22</sup> afirmaram que o extrato de ginkgo biloba, que tem efeitos antioxidantes e anti-inflamatórios, reduziu ou inibiu a ME em ratos submetidos a miringotomia. Dundar et al.<sup>12</sup> usaram ácido ascórbico em orelhas de ratos submetidos a miringotomia e mostraram que o

ácido ascórbico reduziu a ocorrência de ME, tanto nos exames por otomicroscopia quanto nos histopatológicos. Karlidag et al.<sup>23</sup> avaliaram estresse oxidativo e TE em 65 pacientes submetidos a timpanoplastia ou timpanoplastia com mastoidectomia. Nos pacientes com níveis de TE, os níveis encontrados foram elevados e a atividade de CA era baixa, em comparação com os pacientes sem TE, enquanto nenhuma diferença na atividade da SOD foi encontrada entre os grupos. Kazikdas et al.<sup>5</sup> demonstraram que o alfa-tocoferol reduz o estresse oxidativo e ME, por meio de análises bioquímicas, otomicroscópicas, timpanométricas e histopatológicas.

No presente estudo, o efeito da melatonina e da vitamina C em TE foi avaliado na mucosa da orelha de ratos submetidos a miringotomia e com lesão na orelha média com histopatologia e determinação do estado oxidativo com a medição dos níveis de CAT. Neste estudo, demonstrou-se que os valores médios de CAT eram semelhantes em todos os grupos de estudo antes do período de tratamento. Os valores médios de CAT foram significativamente maiores nos grupos de melatonina e vitamina C, quando comparados com o grupo controle, mas os grupos da vitamina C e da melatonina foram semelhantes após o período de tratamento. As espessuras mínima e máxima da parede foram menores nos grupos de melatonina e vitamina C, em comparação com o grupo controle, mas as diferenças não foram significantes. As espessuras mínima e máxima da parede foram semelhantes nos grupos melatonina e vitamina C.

## Conclusão

A administração de melatonina aumenta o nível de CAT e pode ter algum efeito na TE que se desenvolve após a miringotomia, mas essas observações não são estatisticamente significativas. No entanto, outros estudos experimentais com um número maior de indivíduos, com melatonina e/ou vitamina C em doses elevadas e por vários períodos de tempo, devem ser feitos para apoiar os efeitos da melatonina e/ou vitamina C em TE induzida por miringotomia.

## Conflitos de interesse

Os autores declaram não haver conflitos de interesse.

## Referências

- Shin SG, Koh SH, Woo CH, Lim JH. PAI-1 inhibits development of chronic otitis media and tympanosclerosis in a mouse model of otitis media. *Acta Otolaryngol.* 2014;134:1231-8.
- Aydoğan F, Aydin E, Taştan E, Akgedik Ş, Tekeli A, Üstün H. Is there any effect of coenzyme Q10 on prevention of myringosclerosis? Experimental study with rats. *Braz J Otorhinolaryngol.* 2013;79:293-7.
- Wallace IF, Berkman ND, Lohr KN, Harrison MF, Kimple AJ, Steiner MJ. Surgical treatments for otitis media with effusion: a systematic review. *Pediatrics.* 2014;133:296-311.
- Polanski JF, Soares AD, de Mendonça Cruz OL. Antioxidant therapy in the elderly with tinnitus. *Braz J Otorhinolaryngol.* 2016;82:269-74.
- Kazikdas KC, Uguz MZ, Erbil G, Tugyan K, Yilmaz O, Guneli E, et al. The anti-oxidant effect of alpha-tocopherol in the prevention of experimentally induced myringosclerosis. *Otol Neurotol.* 2006;27:882-6.
- Polanski JF, Cruz OL. Evaluation of antioxidant treatment in presbycusis: prospective, placebo-controlled, double-blind, randomised trial. *J Laryngol Otol.* 2013;127:134-41.
- Vuralkan E, Tokgöz SA, Simsek G, Koybasioglu F, Han U, Caliskan M, et al. Effect of local use of L-carnitine after myringotomy on myringosclerosis development in rats. *J Laryngol Otol.* 2013;127:468-72.
- Bruni O, Alonso-Alconada D, Besag F, Biran V, Braam W, Cortese S, et al. Current role of melatonin in pediatric neurology: clinical recommendations. *Eur J Paediatr Neurol.* 2015;19:122-33.
- Ersoz N, Ozler M, Altinel O, Sadir S, Ozerhan IH, Uysal B, et al. Melatonin prevents peritoneal adhesions in rats. *J Gastroenterol Hepatol.* 2009;24:1763-7.
- Marçola M, da Silveira Cruz-Machado S, Fernandes PA, Monteiro AW, Markus RP, Tamura EK. Endothelial cell adhesiveness is a function of environmental lighting and melatonin level. *J Pineal Res.* 2013;54:162-9.
- Koc O, Duran B, Topcuoglu A, Bugdayci G, Yilmaz F, Dönmez M. Intraperitoneal administration of single dose type I collagen or low dose melatonin to prevent intraperitoneal adhesion formation: a comparative study. *Eur J Obstet Gynecol Reprod Biol.* 2009;145:209-13.
- Dündar R, İnan S, Muluk NB, Cingi C, İlknur AE, Katılmış H. Inhibitory effect of N-acetyl cysteine and ascorbic acid on the development of myringosclerosis: an experimental study. *Int J Pediatr Otorhinolaryngol.* 2014;78:1019-25.
- Hemmati AA, Nazari Z, Ranjbari N, Torfi A. Comparison of the preventive effect of vitamin C and E on hexavalent chromium induced pulmonary fibrosis in rat. *Inflammopharmacology.* 2008;16:195-7.
- Bonnefont-Rousselot D, Collin F. Melatonin: action as antioxidant and potential applications in human disease and aging. *Toxicology.* 2010;278:55-67.
- Kiroglu AF, Noyan T, Oger M, Kara T. Oxidants and antioxidants in tonsillar and adenoidal tissue in chronic adenotonsillitis and adenotonsillar hypertrophy in children. *Int J Pediatr Otorhinolaryngol.* 2006;70:35-8.
- Koc S, Aksoy N, Bilinc H, Duygu F, Uysal İÖ, Ekinci A. Paraoxonase and arylesterase activity and total oxidative/anti-oxidative status in patients with chronic adenotonsillitis. *Int J Pediatr Otorhinolaryngol.* 2011;75:1364-7.
- Turan M, Ucler R, Aslan M, Kalkan F, Taskın A, Garca MF, et al. Serum paraoxonase and arylesterase activities in patients with chronic otitis media. *Redox Rep.* 2015;20:241-5.
- Hao W, Zhu Y, Meng L, Ni C, Yang J, Zhou H. Serum paraoxonase, arylesterase activity, and oxidative status in patients with nasal polyp. *Eur Arch Otorhinolaryngol.* 2013;270:1861-5.
- Sakalli E, Baylancicek S, Yuksel M, Erdurak SC, Dadas B. Levels of reactive oxygen species in rat tympanic membranes after incisional versus radiofrequency myringotomy. *Int J Pediatr Otorhinolaryngol.* 2013;77:792-5.
- Aksakal O, Yilmaz B, Gungor T, Sirvan L, Sut N, Inan I, et al. A randomised controlled trial on melatonin and rosiglitazone for prevention of adhesion formation in a rat uterine horn model. *Arch Gynecol Obstet.* 2010;282:55-61.
- Rosa DP, Bona S, Simonetto D, Zettler C, Marroni CA, Marroni NP. Melatonin protects the liver and erythrocytes against oxidative stress in cirrhotic rats. *Arq Gastroenterol.* 2010;47:72-8.
- Emir H, Kaptan ZK, Samim E, Sungu N, Ceylan K, Ustun H. The preventive effect of ginkgo biloba extract in myringosclerosis: study in rats. *Otolaryngol Head Neck Surg.* 2009;140:171-6.
- Karlidag T, İlhan N, Kaygusuz I, Keleş E, Yalçın S. Comparison of free radicals and antioxidant enzymes in chronic otitis media with and without tympanosclerosis. *Laryngoscope.* 2004;114:85-9.