



ARTIGO ORIGINAL

Carcinoma da parede posterior da hipofaringe: tratamento cirúrgico com preservação da laringe[☆]

Bora Başaran ^a e Selin Ünsaler ^{b,*}

^a Istanbul University, Faculty of Medicine, Department of Otolaryngology, Istanbul, Turquia

^b Koç University, School of Medicine, Department of Otolaryngology, Istanbul, Turquia

Recebido em 5 de janeiro de 2020; aceito em 18 de maio de 2020

PALAVRAS-CHAVE

Carcinoma;
Parede posterior da
hipofaringe;
Reconstrução
faríngea;
Preservação da
laringe

Resumo

Introdução: A parede posterior da faringe é o subsítio mais raro para carcinomas hipofaríngeos. Devido à sua raridade, há poucos estudos publicados na literatura especificamente sobre o carcinoma da parede posterior da faringe.

Objetivo: Relatar nossos resultados funcionais em pacientes com carcinoma da parede posterior da hipofaringe após tratamento cirúrgico por ressecção via faringotomia lateral ou infra-hióidea, com preservação da laringe e reconstrução com retalho livre radial do antebraço.

Método: O estudo incluiu 10 pacientes submetidos à cirurgia para carcinoma da parede posterior da hipofaringe por 6 anos. A morbidade pós-operatória associada foi investigada e os resultados funcionais foram analisados.

Resultados: Nove pacientes apresentaram lesões T3 e um paciente apresentou lesão T2. A via preferida para acessar a hipofaringe foi a faringotomia lateral em 5 pacientes e a faringotomia lateral combinada com a faringotomia infra-hióidea em 5 pacientes com extensão superior até a orofaringe. Os defeitos faríngeos foram reconstruídos com sucesso com retalhos livres radiais do antebraço. Quatro pacientes receberam apenas radioterapia adjuvante e 4 pacientes com doença cervical N2b e N2c receberam quimiorradioterapia adjuvante. A duração média da hospitalização foi de 15,6 dias (variação de 10 a 21 dias). Todos os pacientes retornaram à ingestão oral em um tempo médio de 74 dias (variação de 15 a 180). A decanulação foi possível para todos os pacientes e o tempo médio foi de 90 dias (variação de 21 a 300 dias). A duração média do seguimento foi de 38,3 meses (10 a 71 meses) e 8 pacientes sobreviveram. Um paciente foi a óbito devido a recorrência regional nos linfonodos retrofaríngeos e outro devido a metástase sistêmica.

DOI se refere ao artigo: <https://doi.org/10.1016/j.bjorl.2020.05.013>

[☆] Como citar este artigo: Başaran B, Ünsaler S. Carcinoma of the posterior wall of the hypopharynx: surgical treatment with larynx preservation. Braz J Otorhinolaryngol. 2022;88:174–80.

* Autor para correspondência.

E-mail: sunsaler@kuh.ku.edu.tr (S. Ünsaler).

A revisão por pares é da responsabilidade da Associação Brasileira de Otorrinolaringologia e Cirurgia Cérvico-Facial.

Conclusão: A cirurgia primária ainda é uma modalidade de tratamento muito eficaz para o carcinoma da parede posterior da hipofaringe e não compromete de forma permanente as funções de deglutição e da laringe se a reconstrução faríngea for feita com retalho livre.

© 2020 Associação Brasileira de Otorrinolaringologia e Cirurgia Cérvico-Facial. Publicado por Elsevier Editora Ltda. Este é um artigo Open Access sob uma licença CC BY (<http://creativecommons.org/licenses/by/4.0/>).

Introdução

O carcinoma espinocelular da hipofaringe representa apenas 3% a 5% de todos os carcinomas espinocelulares da cabeça e pescoço,^{1,2} e a parede faríngea posterior é o subsítio mais raro para carcinomas hipofaríngeos.³ Devido a sua raridade, existem poucos estudos publicados na literatura especificamente sobre carcinoma da parede posterior da hipofaringe (CPPH). A cirurgia primária e a radioterapia (RT) pós-operatória continuam a ser ferramentas importantes no tratamento da CPPH, mas a morbidade pós-operatória e os desafios reconstrutivos do defeito cirúrgico, que impactam a deglutição, a fala e a respiração, têm uma influência importante na escolha da abordagem terapêutica. Neste estudo, objetivamos relatar nossa experiência cirúrgica no tratamento de tumores avançados por ressecção via faringotomia lateral ou infra-hióidea com preservação laringea e reconstrução do defeito faríngeo com retalhos livres radiais do antebraço e também revisamos a literatura para verificar as tendências atuais sobre o tratamento desses tumores.

Método

Os prontuários médicos e os relatórios histopatológicos dos pacientes submetidos à faringectomia parcial com preservação da laringe para tratamento de carcinoma espinocelular da parede posterior da hipofaringe, em um hospital universitário terciário entre janeiro de 2013 e outubro de 2018, foram revisados retrospectivamente. Todos os pacientes foram avaliados pela equipe de tumores, composta por oncologistas de radiação, médicos oncologistas, cirurgiões de cabeça e pescoço e um radiologista. Os pacientes foram informados sobre os protocolos de quimiorradioterapia (QRT) como modalidade opcional de tratamento e a decisão do tratamento cirúrgico levou em conta as preferências do paciente.

Os tumores dos pacientes foram estadiados de acordo com as diretrizes de estadiamento do *American Joint Committee on Cancer* (AJCC) de 2010.⁴ As imagens pré-operatórias por RM com contraste foram obtidas para avaliar a invasão do tumor em estruturas adjacentes, como a laringe e a fáscia pré-vertebral, e doença cervical. As seções sagitais foram úteis na avaliação da extensão vertical do tumor, o que é fundamental na escolha da abordagem cirúrgica. A PET-CT foi feita rotineiramente para avaliar as metástases regionais e distantes. Pacientes com boa saúde, sem envolvimento da fáscia pré-vertebral, estruturas laringeas, ápice do seio piriforme ou área pós-cricóide e sem metástase à distância foram selecionados para a cirurgia. Os pacientes incluídos no estudo não haviam recebido RT ou tratamento cirúrgico prévio para outro câncer de cabeça e

pescoço e todos foram operados pela mesma equipe cirúrgica.

Os parâmetros revisados retrospectivamente foram: tempo de remoção da sonda nasogástrica (SNG)/sonda de gastrostomia, tempo de decanulação, morbidades do local doador e receptor, tempo de hospitalização e complicações pós-operatórias. Todos os pacientes, exceto 2 que foram a óbito antes do estudo, também foram solicitados a preencher a ferramenta de avaliação alimentar (EAT-10, *Eating Assessment Tool*) (tabela 1) e a escala funcional de ingestão oral (FOIS, *Functional Oral Intake Scale*) (tabela 2) para avaliação da deglutição⁵ no momento da última visita de seguimento. No EAT-10, pede-se aos pacientes que respondam a 10 perguntas, pontua-se para cada pergunta entre 0–4 (0: nenhum problema, 4: problema grave) e a pontuação total é a soma de todos os escores. Na escala FOIS, os pacientes são solicitados a pontuar sua qualidade de deglutição, escolhem a afirmação mais apropriada na escala, numerada entre 1 e 7.

Técnica cirúrgica

A traqueostomia é feita rotineiramente no início da cirurgia. A fáscia pré-vertebral é explorada e controlada para o envolvimento pelo tumor e, em seguida, as disseções cervicais bilaterais são concluídas antes do início da faringectomia. O músculo constritor inferior é dividido a partir da cartilagem tireoide no lado onde o tumor está, longe do seio piriforme (SP), e o SP é dissecado de forma romba da cartilagem tireoideana. Após a palpação do tumor do lado de fora do SP, a faringotomia é feita através da parede lateral do SP e a incisão é estendida em direção ao esôfago para melhorar a exposição. Então, a laringe é retraída anteriormente (fig. 1). Uma vez determinadas as bordas cirúrgicas, são feitas incisões faríngeas superiores e inferiores e o tumor é removido em bloco, dissecando-o do SP contralateral como etapa final. No caso de extensão orofaríngea do tumor, a faringotomia lateral pode não ser suficiente para a exposição da margem superior e pode ser combinada com uma faringotomia infra-hióidea (fig. 2 a – b), que proporciona maior exposição e inserção mais fácil do retalho, mas tem a desvantagem de precisar sacrificar o pedículo laríngeo superior. Caso a faringotomia infra-hióidea seja feita, o nervo laríngeo superior do lado contralateral deve ser preservado meticulosamente. Após a ablação do tumor, seções congeladas das bordas da mucosa são obtidas e uma vez que se assegure que as bordas cirúrgicas estejam livres, um retalho livre radial do antebraço é colhido, com dimensões de acordo com o local da ressecção (fig. 3). Além disso, um retalho monitor externo, vascularizado pelo mesmo pedículo, é colhido para ser suturado à pele do pescoço.

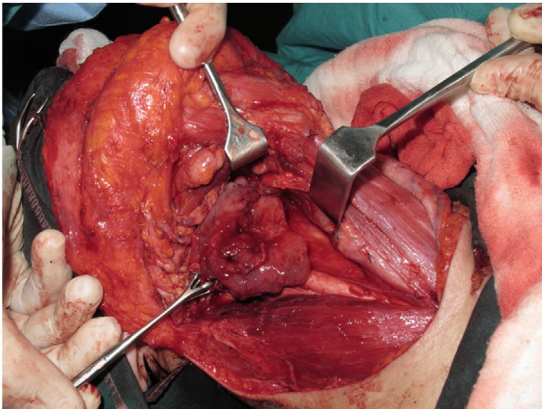
Tabela 1 Escala funcional de ingestão oral (FOIS – *Functional Oral Intake Scale*)

Escala funcional de ingestão oral	Níveis
Sem ingestão oral.	1
Tubo-dependente com ingestão oral mínima/inconsistente.	2
Suplementos pelo tubo com ingestão oral consistente.	3
Ingestão oral total com consistência única.	4
Ingestão oral total com múltiplas consistências que requerem preparação especial.	5
Ingestão oral total sem preparação especial, mas deve evitar alimentos específicos ou itens líquidos.	6
Ingestão oral total sem restrições.	7

Níveis 1 a 3: tubo-dependente; Níveis 4 a 7: ingestão oral total.

Tabela 2 Ferramenta de avaliação alimentar (EAT, *Eating Assessment Tool* –10)

Circule a resposta apropriada	0 = Sem problema			
	4 = Problema grave			
1. Meu problema de deglutição me fez perder peso.	1	2	3	4
2. Meu problema de deglutição interfere na minha capacidade de sair para fazer as refeições.	1	2	3	4
3. A ingestão de líquidos requer um esforço extra.	1	2	3	4
4. A ingestão de sólidos requer um esforço extra.	1	2	3	4
5. A ingestão de pílulas requer um esforço extra.	1	2	3	4
6. O ato de deglutir é doloroso.	1	2	3	4
7. O prazer de comer é afetado pela minha deglutição.	1	2	3	4
8. Quando engulo comida, ela gruda na minha garganta.	1	2	3	4
9. Eu tusso quando como.	1	2	3	4
10. O ato de deglutir é estressante.	1	2	3	4
Escore total do EAT-10 =				

**Figura 1** Tumor ressecado por faringotomia lateral.

Resultados

Dos 11 pacientes, um foi excluído do estudo devido ao curto tempo de seguimento. Dos 10 pacientes restantes, 6 eram do sexo feminino e 4 do masculino, de 37 a 68 anos (média de $54,6 \pm 9,85$ anos). O tempo médio de seguimento foi de 40,5 meses (variação de 14 ± 75 meses; $DP \pm 22,72$ meses).

Em 5 pacientes, a borda superior do tumor se estendia acima do nível do hioide, envolve a parede posterior da orofaringe e em um paciente o seio piriforme unilate-

ral também estava envolvido. Nove pacientes apresentaram estágio T3 em relação às dimensões do tumor e um paciente apresentou tumor estágio T2. A maneira preferida de acessar a hipofaringe foi a faringotomia lateral em 5 pacientes e a faringotomia lateral combinada com a faringotomia infra-hióidea em 5 pacientes com extensão orofaríngea. Em todos os pacientes, exceto dois, foi feito esvaziamento cervical seletivo posterolateral bilateral, inclusive os níveis II – V; em 2 pacientes, foi feito o esvaziamento cervical radical unilateral modificado do tipo 1 de um lado, devido aos sinais radiológicos e clínicos da extensão extranodal de metástase linfonodal.

As bordas cirúrgicas estavam livres de tumor em todas as amostras. As doenças cervicais foram 4pN0, 1pN1, 1N2a, 2pN2b, 2pN2c e, exceto por 2 pacientes com doença T3N0 e T3N1 que rejeitaram a RT, todos receberam terapia adjuvante; 3 pacientes com pT3N0 e um paciente com doença pT3N2a receberam RT adjuvante isoladamente e os outros 4 pacientes com doença cervical avançada receberam QRT adjuvante.

Em relação às complicações pós-operatórias, não houve complicação com alta morbidade. Dois pacientes retornaram à sala de cirurgia devido a hematoma pós-operatório cervical no segundo dia de pós-operatório, que foi controlado sem comprometimento do pedículo do retalho. Em 2 pacientes, ocorreu necrose parcial do enxerto de pele no local doador. Todos os retalhos livres radiais do antebraço sobreviveram com sucesso e não houve

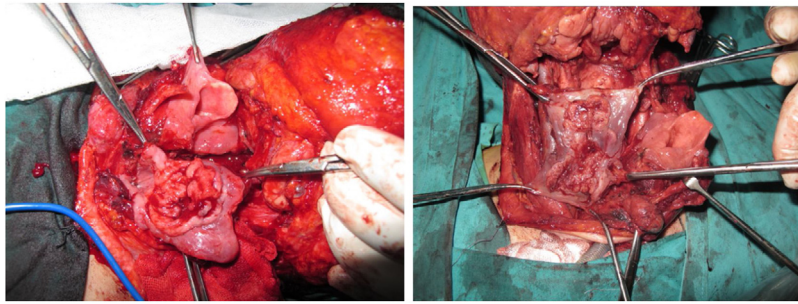


Figura 2 (a–b) Tumores ressecados por faringotomia combinada lateral e infra-hióidea.

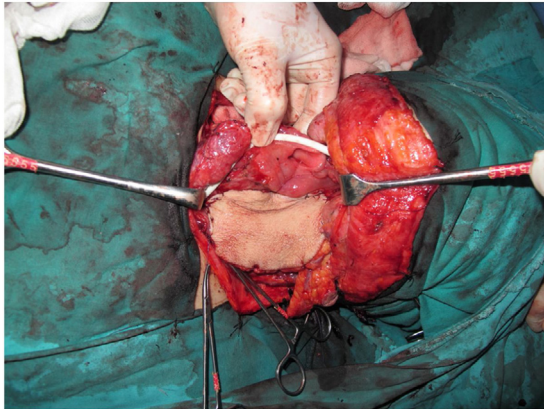


Figura 3 Reconstrução do defeito faríngeo com retalho livre radial do antebraço.

ocorrência de fístula salivar ou estenose faríngea em nenhum dos pacientes.

Resultados oncológicos

Dos 10 pacientes, 2 faleceram devido à doença. Um desses dois pacientes apresentou doença T3N0 e também recebeu RT adjuvante, mas desenvolveu recorrência regional nos linfonodos retrofaríngeos bilateralmente e foi a óbito 18 meses após a cirurgia. O outro paciente apresentou doença T3N2c e recebeu QRT adjuvante, mas faleceu devido a extensas metástases pulmonares e outras sistêmicas nos 25 meses seguintes à cirurgia. Não houve recorrência local. Os dados clínicos detalhados dos pacientes são apresentados na [tabela 3](#).

Resultados funcionais

A traqueostomia foi feita rotineiramente no início da cirurgia. Todos os pacientes foram decanulados em um tempo médio de decanulação de 90 dias (variação de 21 a 300 dias). Os menores tempos de decanulação (21 e 45 dias) foram os de dois pacientes que não receberam RT. Todos os outros pacientes foram decanulados de acordo com a resolução do edema local após o término da RT. O tempo de ingestão oral foi determinado como o tempo de remoção do tubo de gastrostomia ou o tempo de remoção da SNG. Cinco pacientes que não conseguiram retornar à ingestão oral em 2 meses foram submetidos à gastrostomia endoscópica

percutânea, as quais foram todas fechadas posteriormente. Todos os pacientes retornaram à ingestão oral em um tempo médio de 75 dias (intervalo de 15 a 180 dias). A duração média da hospitalização foi de 15,6 dias (variação de 10 a 21 dias, DP=4,11). O escore médio no EAT-10 foi de 8,75 (variação de 7 a 11, DP=1,58). Em relação aos resultados da FOIS, dois pacientes obtiveram um escore de deglutição igual a 5; três pacientes, escore de 6; e três pacientes escore de 7 ([tabela 1](#)).

Discussão

O carcinoma hipofaríngeo tem um prognóstico muito ruim em comparação com outros tumores de cabeça e pescoço devido ao estágio avançado da doença no momento do diagnóstico e às altas taxas de metástases regionais e distantes durante o seguimento.⁶ A parede posterior da faringe (PPF) é o subsítio menos frequente para ocorrência de carcinoma hipofaríngeo, o seio piriforme é o mais frequente e a região pós-cricóide o segundo.³ Devido à raridade da doença, não há um tratamento padrão estabelecido por estudos prospectivos randomizados que possam comparar a superioridade de diferentes modalidades terapêuticas. A maioria dos pacientes recebe QRT como modalidade de tratamento primário ou terapia adjuvante. A parede posterior da faringe não é um subsítio estabelecido para o carcinoma epidermoide positivo para p16, de modo que a cirurgia ainda tem um papel importante como tratamento primário.⁶ Na literatura, a incidência de positividade para p16 na parede posterior da orofaringe está entre 0% e 19% em diferentes estudos.^{7,8} Os tumores positivos para p16 são originários do epitélio reticular do tecido linfóide do anel de Waldeyer, que é a razão para sua alta incidência na região tonsilar e base da língua. Além disso, diferentemente do câncer de orofaringe, não há associação entre a positividade para p16 e melhores resultados de sobrevida no câncer de hipofaringe.^{9,10} Consequentemente, a estratégia de tratamento é determinada pela experiência dos médicos e as preferências dos pacientes. Embora o prognóstico seja ruim, o objetivo do tratamento deve ser proporcionar a mais alta qualidade de vida possível e obter o controle da doença. Portanto, a preservação da laringe com uma funcionalidade intacta é uma questão importante ao planejar o tratamento.

Nas últimas duas décadas, tem havido uma tendência crescente em relação à QRT para o tratamento de câncer de laringe e hipofaringe^{6,11} e estudos retrospectivos mostraram que isso não levou a piores resultados de sobrevida

Tabela 3 Resumo da doença de cada paciente, tratamento e status de sobrevida

Paciente	Idade	Sexo	Localização do tumor	Abordagem	TNM	Terapia adjuvante	Remoção do tubo	Decanulação	Hospitalização	Sobrevida	Seguimento (meses)	Escores no EAT-10 e FOIS
1	56	F	PPH	FL	T3N0	RT	90 (GEPT)	300	14	Vivo	75	7/ 7
2	62	M	PPO + PPH	FL + FIH	T3N0	- (paciente recusou)	60	21	14	Vivo	72	9/5
3	68	F	PPO + PPH	FL + FIH	T3N0	RT	90 (GEPT)	90	20	Morreu devido a metástase de linfonodos retrofaríngeos	18	-
4	38	F	PPO + PPH	FL + FIH	T3N1	- (paciente recusou)	60	45	10	Vivo	63	7/ 7
5	59	F	Seio piriforme + PPH	FL	T3N2B	QRT	15	60	10	Vivo	51	7/ 7
6	53	F	PPH	FL	T3N2B	QRT	150 (GEPT)	120	21	Vivo	41	10/ 5
7	59	M	PPH	FL	T3N2C	QRT	42	90	19	Morreu devido a metástase pulmonar e sistêmica	25	-
8	37	F	PPH	FL	T3N0	RT	30	90	20	Vivo	28	9/ 6
9	57	M	PPO + PPH	FL + FIH	T3N2A	RT	120 (GEPT)	90	14	Vivo	18	10/6
10	57	M	PPO + PPH	FL + FIH	T3N2C	QRT	180 (GEPT)	90	14	Vivo	14	11/6

PPH, parede posterior da hipofaringe; PPO, parede posterior da orofaringe; FL, faringotomia lateral; FIH, faringotomia por via infra-hióidea; GEPT, gastrostomia endoscópica percutânea temporária; EAT-10, ferramenta de avaliação da alimentação (*Eating Assessment Tool*); FOIS, escala funcional de ingestão oral (*Functional oral intake scale*).

para o câncer hipofaríngeo, diferentemente do câncer de laringe, que diminuiu significativamente.^{11,12} Foi relatado que os protocolos de QRT mostraram resultados semelhantes aos de cirurgia e radioterapia pós-operatória para câncer de hipofaringe.^{13,14} Entretanto, Kuo et al. publicaram um estudo retrospectivo em 2014, que representa a tendência atual no tratamento do carcinoma hipofaríngeo nos EUA. Nesse estudo, a análise multivariada ajustada às características do paciente e do tumor demonstrou que os resultados da sobrevida ainda diferem com as modalidades de tratamento e a melhor taxa de sobrevida global de 5 anos foi obtida com cirurgia e radioterapia combinadas em 34,5% e os autores concluíram que esses achados sugerem vantagem na sobrevida com o tratamento combinado de cirurgia e radiação adjuvante.¹¹ Além disso, em um estudo especificamente sobre carcinomas da parede posterior da faringe,¹⁵ De Felice et al. relataram que o controle local em 5 anos foi significativamente maior no grupo da cirurgia primária em comparação com a RT/QRT nas doenças T1-T2 (96,7% vs. 55,8%) e T3-T4 (73% vs. 52,7%). Um benefício significativo de sobrevida global (SG) por 5 anos foi obtido com o tratamento cirúrgico comparado à RT/TRC nas doenças T1 – T2 (63,8% vs. 39,7%), enquanto a SG nas doenças T3-T4 não diferiu significativamente entre cirurgia e os braços RT/QRT (29,5% vs. 20,3%).

CPPH sem envolvimento das estruturas laringeas no momento do diagnóstico são passíveis de tratamento cirúrgico com uma morbidade pós-operatória aceitável, uma vez que a laringe pode ser preservada com boa funcionalidade. Há três preocupações principais que devem ser tratadas pelo cirurgião: abordagem do tumor com preservação da laringe, ressecção do tumor com margens seguras e, finalmente, manutenção das funções da laringe e hipofaringe, que frequentemente requer reconstrução. As abordagens cirúrgicas incluem abordagem aberta com faringotomia lateral isolada ou combinada com faringotomia horizontal infra-hióidea, como preferida em nossa série ou faringotomia supra-hióidea;¹⁶ e procedimentos transorais, com microcirurgia transoral a laser (MTL)¹⁷ ou com cirurgia robótica transoral (TORS, do inglês *transoral robotic surgery*).¹⁸ Quando a abordagem aberta é preferida, o local da faringotomia é determinado, depende da extensão do tumor. A faringotomia infra-hióidea isolada não fornece exposição até o nível da cricoide; portanto, a faringotomia lateral foi a nossa abordagem preferida. Se a faringotomia lateral não for suficiente para atingir as margens superiores do tumor, a incisão pode ser estendida superiormente ao nível do hioide. Outra incisão separada pode ser feita ao nível supra-hióideo, mas não foi feita em qualquer dos pacientes deste estudo.

As abordagens transorais podem ter a vantagem de não necessitar de reconstrução e podem ser preferidas nos casos aplicáveis. Na série do grupo francês de cirurgia robótica de cabeça e pescoço,¹⁸ eles relataram 13 pacientes com tumores cT2-T3 em um total de 23 pacientes (10 eram T1) e apenas um paciente foi submetido à reconstrução com retalho livre. Entretanto, eles também relataram 2 casos de espondilodiscite pós-operatória, um dos quais foi a óbito por uma fratura vertebral que causou transecção da medula espinhal. Assim, eles recomendaram exclusivamente a reconstrução com retalho livre em pacientes com ressecção extensa ou história de RT anterior na região da cabeça e pescoço, a fim de evitar tais complicações. O uso de

TORS para câncer de hipofaringe é relativamente novo nesse campo e deve ser considerado em pacientes com tumores pequenos e boa exposição da hipofaringe. O A MTL é uma modalidade de tratamento comprovadamente segura em pacientes com câncer de laringe com boa exposição laríngea e foi relatada como eficiente também em tumores da parede faríngea posterior por Canis¹⁷ et al. Entretanto, o uso da MTL para tumores hipofaríngeos apresenta algumas dificuldades, principalmente nos tumores de PPF. É fundamental obter margens cirúrgicas seguras distalmente no esôfago, o que é difícil de executar com MTL. Outra questão é a avaliação das margens cirúrgicas profundas.

Os tumores hipofaríngeos são frequentemente diagnosticados em estágio avançado, como mencionado acima. Quando o tratamento cirúrgico é planejado para esses pacientes, grandes ressecções são feitas, considera-se o risco de extensão à submucosa e lesões salteadas (*skip lesions*). Na presença de tumor de PPF, a margem cirúrgica profunda é naturalmente a fáscia pré-vertebral. Os pacientes da nossa série necessitaram de ressecção prolongada, resultou em um grande defeito faríngeo, que teve de ser reconstruído com um retalho livre. Em todos os casos, preferimos fazer a reconstrução com retalho livre radial de antebraço. Ele tem uma estrutura fina e flexível devido à sua estrutura fasciocutânea, que o torna ideal para corrigir o defeito faríngeo, além de proporcionar flexibilidade no tamanho do retalho, depende do tamanho do defeito. Retalhos pediculados como o retalho miocutâneo do peitoral maior são muito volumosos para serem colocados atrás da laringe, dificultam as funções laringeas. Além disso, a deformidade cosmética e morbidade no local doador são menores com a transferência de tecido livre. Os retalhos pediculados podem ser uma opção secundária em caso de falha dos retalhos livres. O reparo com enxertos de espessura parcial não é considerado uma técnica confiável para defeitos tão grandes. A reconstrução com retalho de jejuno foi recomendada por Nakatsuka et al., ao afirmar que há menos problemas de deglutição com esse tipo de retalho.¹⁹ A necessidade da presença de um cirurgião geral à cirurgia e as morbidades abdominais no pós-operatório são as principais desvantagens dessa técnica. Os retalhos pediculados locais, que podem ser colhidos do pescoço, como retalho supraclavicular ou da platísmia, podem não ser grandes o suficiente e nenhum deles apresenta taxas de sucesso tão altas quanto um retalho livre radial do antebraço.

Apesar do pequeno número de pacientes, o resultado oncológico em relação à taxa de controle local foi bom. Deve-se notar que a maioria desses pacientes recebeu tratamento combinado apenas com RT adjuvante (4 pacientes) ou com QRT adjuvante (4 pacientes). Por outro lado, podemos comentar que 6 dos 10 pacientes não receberam quimioterapia, o que aumenta significativamente a toxicidade nos protocolos primários de QRT. A escolha do tratamento cirúrgico primário fornece principalmente a vantagem de estadiamento preciso da doença, tanto clínica quanto anátomo-patológica, e a determinação dos fatores prognósticos, que podem evitar a necessidade da TC.

Os autores preferem fazer a traqueostomia de rotina como precaução contra o comprometimento das vias aéreas no pós-operatório, já que esses pacientes são propensos a apresentar edema de laringe. A traqueostomia é mantida até o fim da radioterapia, se o paciente for receber RT. Esse fato

tem a desvantagem da presença de traqueostomia por mais tempo. Por outro lado, é obviamente mais seguro e tem a vantagem de diminuir o tempo de internação, pois os pacientes recebem alta do hospital com traqueostomia, o que proporciona menos preocupação com a aspiração. Em nosso estudo, o tempo de decanulação é maior do que nas séries publicadas anteriormente,^{19,20} mas não identificamos pneumonia por aspiração no período do pós-operatório inicial ou tardio. O tempo até ingestão oral foi de 15 a 150 dias e todos os pacientes retomaram uma dieta regular. Ressecções grandes para tumores avançados da faringe afetam as funções da laringe no período pós-operatório inicial, que se deteriora ainda mais durante a RT adjuvante. Além disso, acredita-se que o edema do retalho no pós-operatório e a formação de crostas na superfície da pele sejam a causa dos problemas de deglutição após a reconstrução com retalho livre radial do antebraço.¹⁹ Entretanto, os pacientes conseguem recuperar as funções da deglutição no momento em que o edema é resolvido e esse período depende muito da gravidade da toxicidade induzida pela RT. A gastrostomia prolongada foi relatada como significativamente associada à doença T3-T4 no diagnóstico inicial de uma série, mas se verificou que não houve diferença significativa entre o grupo de RT/QRT primária e o grupo de tratamento cirúrgico em relação à presença de gastrostomia ou traqueostomia depois de um ano.¹⁵ Em nossos pacientes, a função da deglutição foi recuperada em um tempo médio de 75 dias e a avaliação subjetiva da qualidade da deglutição através da ferramenta EAT-10 e da escala FOIS foi satisfatória.

Conclusão

O tratamento cirúrgico primário em pacientes com tumores hipofaríngeos localizados na PPF ainda é uma boa opção e não compromete permanentemente a função da deglutição se a reconstrução faríngea for feita com retalho livre.

Conflitos de interesse

Os autores declaram não haver conflitos de interesse.

Referências

- Hall SF, Groome PA, Irish J, O'Sullivan B. Radiotherapy or surgery for head and neck squamous cell cancer: establishing the baseline for hypopharyngeal carcinoma? *Cancer*. 2009;115:5711-22.
- Cooper JS, Porter K, Mallin K, Hoffman HT, Weber RS, Ang K, et al. National Cancer Database report on cancer of the head and neck: 10-year update. *Head Neck*. 2009;31:748-58.
- Hoffman HT, Karnell LH, Shah JP, Ariyan S, Brown GS, Fee WE, et al. Hypopharyngeal cancer patient care evaluation. *Laryngoscope*. 1997;107:1005-17.
- Edge SB, Byrd DR, Compton CC, Fritz AG, Greene FL. (eds.) *AJCC cancer staging manual*. 7th ed. New York: Springer; 2010. p. 57-62.
- Demir N, Serel Arslan S, İnal Ö, Karaduman AA. Reliability and validity of the Turkish Eating Assessment Tool (T-EAT-10). *Dysphagia*. 2016;31:644-9.

- Takes RP, Strojan P, Silver CE, Bradley PJ, Haigentz M Jr, Wolf GT, et al., International Head and Neck Scientific Group. Current trends in initial management of hypopharyngeal cancer: the declining use of open surgery. *Head Neck*. 2012;34:270-81.
- Saito Y, Yoshida M, Omura G, Kobayashi K, Fujimoto C, Ando M, et al. Prognostic value of p16 expression irrespective of human papillomavirus status in patients with oropharyngeal carcinoma. *Jpn J Clin Oncol*. 2015;45:828-36.
- Haegglblom L, Ramqvist T, Tommasino M, Dalianis T, Näsman A. Time to change perspectives on HPV in oropharyngeal cancer. A systematic review of HPV prevalence per oropharyngeal sub-site the last 3 years. *Papillomavirus Res*. 2017;4:1-11.
- Hughes RT, Beuerlein WJ, O'Neill SS, Porosnicu M, Lycan TW, Waltonen JD, et al. Human papillomavirus-associated squamous cell carcinoma of the larynx or hypopharynx: Clinical outcomes and implications for laryngeal preservation. *Oral Oncol*. 2019;98:20-7.
- Meshman J, Wang PC, Chin R, John MS, Abemayor E, Bhuta S, Chen AM. Prognostic significance of p16 in squamous cell carcinoma of the larynx and hypopharynx. *Am J Otolaryngol*. 2017;38:31-7.
- Kuo P, Chen MM, Decker RH, Yarbrough WG, Judson BL. Hypopharyngeal cancer incidence, treatment, and survival: temporal trends in the United States. *Laryngoscope*. 2014;124:2064-9.
- Newman JR, Connolly TM, Illing EA, Kilgore ML, Locher JL, Carroll WR. Survival trends in hypopharyngeal cancer: a population-based review. *Laryngoscope*. 2015;125:624-9.
- Lefebvre JL, Chevalier D, Lubinski B, Kirkpatrick A, Collette L, Sahmoud T. Larynx preservation in pyriform sinus cancer: preliminary results of a European Organization for Research and Treatment of Cancer phase III trial EORTC Head and Neck Cancer Cooperative Group. *J Natl Cancer Inst*. 1996;88:890-9.
- Zelevsky MJ, Kraus DH, Pfister DG, Raben A, Shah JP, Strong EW, et al. Combined chemotherapy and radiotherapy versus surgery and postoperative radiotherapy for advanced hypopharyngeal cancer. *Head Neck*. 1996;18:405-11.
- De Felice F, Blanchard P, Levy A, Nguyen F, Gorphe P, Janot F, et al. Treatment of squamous cell carcinoma of the posterior pharyngeal wall: Radiotherapy versus surgery. *Head Neck*. 2016;38 Suppl 1:E1722-9.
- Jol JK, Quak JJ, de Bree R, Leemans CR. Larynx preservation surgery for advanced posterior pharyngeal wall carcinoma with free flap reconstruction: a critical appraisal. *Oral Oncol*. 2003;39:552-8.
- Canis M, Wolff HA, Ihler F, Matthias C, Steiner W. Oncologic results of transoral laser microsurgery for squamous cell carcinoma of the posterior pharyngeal wall. *Head Neck*. 2015;37:156-61.
- Lallemant B, Moriniere S, Ceruse P, Lebalch M, Aubry K, Hans S, et al. Transoral robotic surgery for squamous cell carcinomas of the posterior pharyngeal wall. *Eur Arch Otorhinolaryngol*. 2017;274:4211-6.
- Nakatsuka T, Harii K, Ueda K, Ebihara S, Asai M, Hirano K, et al. Preservation of the larynx after resection of a carcinoma of the posterior wall of the hypopharynx: versatility of a free flap patch graft. *Head Neck*. 1997;19:137-42.
- Julieron M, Kolb F, Schwaab G, Marandas P, Billard V, Lusinchi A, et al. Surgical management of posterior pharyngeal wall carcinomas: functional and oncologic results. *Head Neck*. 2001;23:80-6.