

# CORRELAÇÃO ENTRE INSTABILIDADE RADIOGRÁFICA E PRESENÇA DO SINAL DE MODIC

CORRELATION BETWEEN RADIOGRAPHIC INSTABILITY AND MODIC'S SIGNAL

CORRELACIÓN ENTRE LA INSTABILIDAD RADIOLÓGICA Y LA PRESENCIA MODIC

LEANDRO MEDEIROS DA COSTA<sup>1</sup>, SÉRGIO AFONSO HENNEMANN<sup>2</sup>, MARCELO RODRIGUES DE ABREU<sup>3</sup>, PEDRO HENRIQUE LACOMBE ANTONELI<sup>4</sup>

## RESUMO

**Objetivos:** Este artigo tem por objetivo avaliar a presença de alterações do platô vertebral (Modic) e a sua associação com a instabilidade demonstrada nas radiografias em flexo-extensão e neutra no plano sagital. **Métodos:** Análise seccional dos estudos de imagens realizados no serviço de radiologia do Hospital Mãe de Deus em Porto Alegre (RS), entre o período de julho de 2008 e fevereiro de 2010, em 115 pacientes. Foram analisados os segmentos de L1 a S1, num total de 575 segmentos nos exames radiográficos e de ressonância nuclear magnética. **Resultados:** Analisou-se 115 pacientes sendo 59 (51,30%) do sexo feminino e 56 (48,70%) do sexo masculino. A idade variou de 13 anos e seis meses a 81 anos e dois meses com uma média de 43 anos e oito meses. Com os critérios utilizados, observou-se 224 segmentos instáveis e 351 segmentos estáveis. O Modic I apresentou-se em sete segmentos instáveis e em 22 segmentos estáveis. Quanto à prevalência, o segmento L4-L5 foi o mais instável, correspondendo por 32,58% de todos os segmentos instáveis. **Conclusão:** Este artigo refuta a idéia de que as alterações de Modic tipo I estejam associadas a segmentos instáveis.

**Descritores:** Instabilidade articular; Deslocamento do disco intervertebral; Radiografia.

## ABSTRACT

**Objective:** This paper wants to evaluate the presence of Modic (vertebral end-plate changes) and its association with segmental instability demonstrated on flexion, extension and neutral sagittal radiographs. **Method:** Sectional analysis of the images studies from 115 patients that were realized in the radiology service of the Mãe de Deus Hospital in Porto Alegre (RS), from July/2008 until February/2010. A total of 575 segments from L1 to S1 were analyzed using MRI and radiographic exams. **Results:** It was analyzed 115 patients, 59 (51,30%) were female and 56 (48,70%) were male. The age ranged from 13 years and 06 months to 81 years and 02 months; the mean age was 43 years and 08 months. With the criteria of instability used here, 224 unstable segments were found and 351 segments were stable, from this, the Modic I was observed in seven unstable segments and in 22 stable segments. 32.58% of all unstable segments were observed on L4-L5, the most prevalent. **Conclusion:** This study shows no association between radiographic instability and Modic I presence.

**Keywords:** Joint instability; Intervertebral disk displacement; Radiography.

## RESUMEN

**Objetivo:** este artículo tiene el objetivo de evaluar la presencia de alteraciones Modic y de su asociación con la inestabilidad demostrada en las radiografías en la flexoextensión y neutra. **Métodos -** Análisis seccional de los estudios de las imágenes de resonancia y radiográficas de 115 pacientes del servicio de radiología del Hospital Mãe de Deus en Porto Alegre (RS), incorpora en el período de julio de 2008 a febrero de 2010. Los segmentos de L1 hasta la S1 habían sido analizados, en un total de 575 segmentos. **Resultados -** El artículo analizó a 115 pacientes que eran 59 (51.30%) del sexo femenino y 56 (48.70%) del sexo masculino. La edad varió de 13 años y 06 meses hasta los 81 años y 02 meses con un promedio de 43 años y de 08 meses. Con los criterios usados, se observaron 224 segmentos inestables y 351 segmentos constantes. Modic I fue presentado en siete segmentos inestables y en 22 segmentos inestables. Cuanto al segmento del predominio L4-L5 era el más inestable, correspondiendo al 32.58% de todos los segmentos inestables. **Conclusión -** este artículo refuta la idea de que las alteraciones Modic Tipo I estén asociadas a los segmentos inestables.

**Descriptores:** Inestabilidad de la articulación; Desplazamiento del disco intervertebral; Radiografía.

## INTRODUÇÃO

A indicação de artrodese da coluna vertebral para o tratamento de lombalgias vem aumentando em número; e a instabilidade vertebral é reconhecida como possível fator causal mecânico da dor lombar, e por isso dotada de grande interesse e importância<sup>1</sup>.

O segmento vertebral lombar existe como uma unidade fun-

cional na qual o disco intervertebral e as articulações facetárias trabalham juntos para promover a estabilidade vertebral, com a degeneração dos elementos estabilizadores passam a ser hiper-móveis, ou instáveis<sup>2</sup>. O termo "instabilidade segmentar lombar" é, de uma forma geral, utilizado para descrever a disfunção vertebral derivada da movimentação anormal da coluna vertebral<sup>3</sup>.

1 - Médico Ortopedista - Estagiário do Serviço de Coluna do Hospital Mãe de Deus - Porto Alegre - RS, Brasil.

2 - Médico Ortopedista - Coordenador do Serviço de Cirurgia da Coluna e Preceptor dos estágio de Aperfeiçoamento em Cirurgia da Coluna do Hospital Mãe de Deus - Porto Alegre - RS, Brasil.

3 - Médico Radiologista - Preceptor da Residência médica em radiologia do Hospital Mãe de Deus - Porto Alegre - RS, Brasil.

4 - Médico Ortopedista e Cirurgião de Coluna do Hospital Mãe de Deus - Porto Alegre - RS, Brasil.

Mulholland em artigo intitulado o mito da instabilidade revisa os conceitos de diversos autores entre eles: Frymoyer e Shelby, Harro, Pope e Panjabi e, à Depois.

Frymoyer e Shelby apud Mulholland<sup>1</sup> apresentam uma das definições mais aceitas – a instabilidade vertebral lombar é a perda da rigidez segmentar; ou seja, quando o segmento vertebral se encontrar sob a aplicação de carga produzirá uma movimentação anormal comparada com uma coluna vertebral normal<sup>1,4,5</sup>.

Contudo a aceitação desta definição ainda é controversa, assim autores como Harro apud Mulholland<sup>1</sup> entendem que a definição deva ser utilizada para caracterizar uma condição clínica que englobe sintomas de disfunção em região lombar, glútea ou em coxa associada a dores ou fraqueza regional, justificando-se ao afirmar que a hiper mobilidade segmentar não se apresenta associada sempre a produção de sintomas. Já Pope e Panjabi apud Mulholland<sup>1</sup> definiram a instabilidade biomecânica como sendo uma entidade mecânica e que não se apresenta em ótimo equilíbrio. Depois em 1985 apud Mulholland<sup>1</sup> define a instabilidade radiológica quando o segmento móvel lombar exibe movimentos anormais tanto em termos de translação quanto de rotação<sup>1</sup>.

Por ser reconhecida como uma entidade patológica e passível de tratamento cirúrgico, vários métodos e critérios principalmente de imagens tem sido propostos para o diagnóstico do segmento instável, entre eles, parâmetros radiográficos obtidos dos exames dinâmicos em flexo-extensão através das medidas variação angular da translação; e ao exame de ressonância nuclear magnética através da visualização de alterações do platô vertebral, o Modic tipo I, em especial, por traduzir uma reação inflamatória, do grau de degeneração discal e facetário<sup>5-8</sup>. Contudo ainda não existe um consenso sobre quais parâmetros traduzem melhor a presença de segmentos intáveis<sup>9,10</sup>.

Este artigo tem por objetivo avaliar a presença de alterações do platô vertebral (Modic) e a sua associação com a instabilidade demonstrada nas radiografias em flexo-extensão e neutra no plano sagital de 115 pacientes que foram encaminhados devido à lombalgia e à lombociatalgia ao serviço de radiologia do Hospital Mãe de Deus em Porto Alegre.

## MÉTODOS

Análise seccional dos estudos de imagens realizado no serviço de radiologia do Hospital Mãe de Deus em Porto Alegre entre o período de julho de 2008 e fevereiro de 2010 de 115 pacientes com doenças diversas; doença discal degenerativa, escoliose degenerativa, espondilolistese, Scheuermann lombar entre outras. Foram analisados os segmentos de L1 a S1, num total de 575 segmentos.

Excluiu-se 74 pacientes de uma amostra inicial de 189 pacientes devido a serem exames de pós-operatórios ou de baixa qualidade nos quais se tornava difícil a aferição dos valores angulares e de translação.

Os estudos de imagem compreenderam a radiografia simples ortostática em perfil e o estudo radiográfico em flexo-extensão da coluna lombo-sacra, e o estudo de ressonância nuclear magnética. As radiografias em flexo-extensão foram realizadas com paciente em decúbito lateral buscando o máximo da amplitude de movimento e com a ampola a uma distância de um metro. O estudo de ressonância foi realizado em aparelho de 1,5 Tesla, com cortes de 4,5 mm de espessura e distanciados 1 mm entre si.

Para definir um segmento como instável, ao estudo radiográfico, adotou-se os seguintes critérios: variação angular maior que 10 graus e/ou translação maior que 3,5 mm nos estudos em flexo-extensão ou translação maior que 4,5 mm nas radiografias ortostáticas<sup>4,7,6,10</sup> (Figura 1).

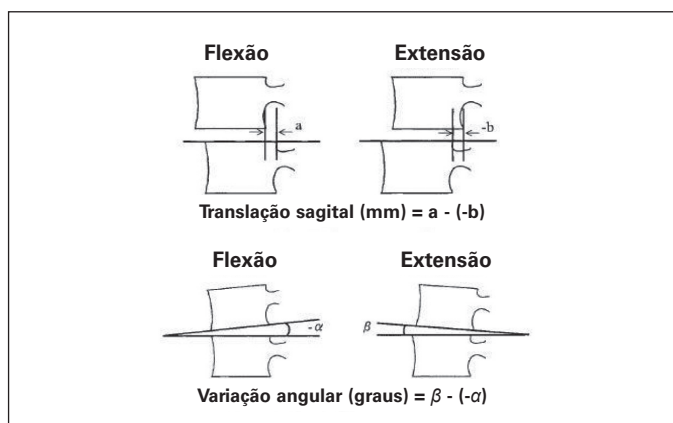


Figura 1. Medida do grau de translação e da variação angular.

As alterações do platô vertebral foram classificadas segundo Ross e Modic em três tipos, ao qual acrescentamos o tipo zero para fins de documentação dos segmentos sem alterações de platô<sup>8,11</sup>.

**Tipo I**, apresenta hipo-sinal nas seqüências ponderadas em T1, e hiper-sinal nas seqüências ponderadas em T2.

**Tipo II**, apresenta hiper-sinal nas seqüências ponderadas em T1, e isointensidade ou discretamente hiperintensa nas seqüências ponderadas em T2.

**Tipo III**, apresenta hipo-sinal tanto nas seqüências em T1 quanto em T2, e demonstra esclerose subcondral nas radiografias.

Utilizou-se o software Carestream Health versão 10.2 para a visualização das imagens das radiografias e ressonância magnética, e para a mensuração dos valores angulares e de translação às radiografias.

## RESULTADOS

Analisou-se 115 pacientes sendo 59 (51,30%) do sexo feminino e 56 (48,70%) do sexo masculino. A idade variou de 13 anos e seis meses a 81 anos e dois meses com uma média de 43 anos e oito meses.

A análise da relação entre a presença e o tipo de Modic com os segmentos analisados é demonstrado através das Tabelas 1, 2 e 3, e da Figura 2.

Tabela 1. Distribuição dos tipos de Modic em relação aos segmentos instáveis/estáveis.

	Zero	Tipo I	Tipo II	Tipo III	Total
Instável	166	7	25	26	224 (38,95%)
Estável	272	22	34	23	351 (61,05%)
<b>Total</b>	<b>438 (76,17%)</b>	<b>29 (5,04%)</b>	<b>59 (10,26%)</b>	<b>49 (8,52%)</b>	<b>575 (100%)</b>

Fonte: arquivo do serviço de radiologia do HMD.

Tabela 2. Distribuição dos tipos de Modic em relação ao segmento instável

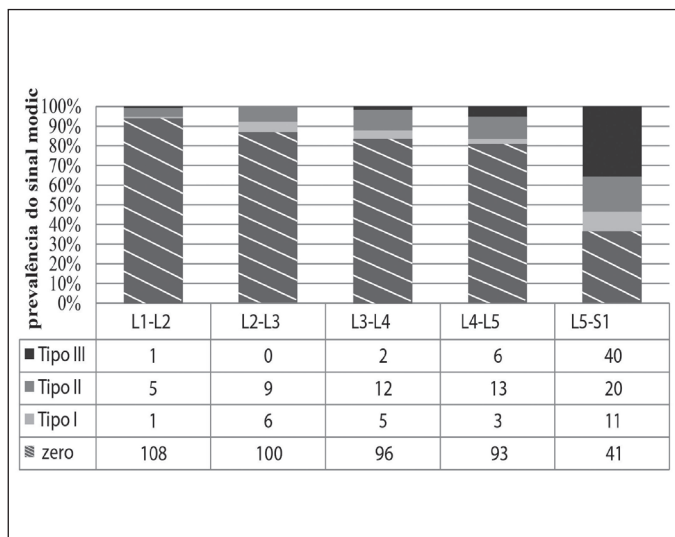
Segmentos Instáveis					
	zero	Tipo I	Tipo II	Tipo III	TOTAL
L1-L2	16	0	1	0	17 (7,58%)
L2-L3	26	1	4	0	31 (13,83%)
L3-L4	41	0	3	1	45 (20,08%)
L4-L5	62	1	5	5	73 (32,58%)
L5-S1	21	5	12	20	58 (25,89%)
<b>TOTAL</b>	<b>166 (74,10%)</b>	<b>7 (3,12%)</b>	<b>25 (11,16%)</b>	<b>26 (11,60%)</b>	<b>224 (100%)</b>

Fonte: arquivo do serviço de radiologia do HMD

**Tabela 3.** Distribuição dos tipos de Modic em relação ao segmento estável.

	Segmentos Estáveis				TOTAL
	Zero	Tipo I	Tipo II	Tipo III	
L1-L2	92	1	4	1	98
L2-L3	74	5	5	0	84
L3-L4	55	5	9	1	70
L4-L5	31	2	8	1	42
L5-S1	20	9	8	20	57
<b>TOTAL</b>	272 (77,49%)	22 (6,26%)	34 (9,68%)	23 (6,55%)	351 (100%)

Fonte: arquivo do serviço de radiologia do HMD

**Figura 2.** Distribuição dos tipos de sinais Modic em relação aos segmentos vertebrais.

## DISCUSSÃO

A instabilidade é definida como a perda da rigidez segmentar, tal que quando sob carga produza movimentos anormais<sup>1</sup>. Vários autores descreveram métodos para tenta inferir a sua presença e vários outros citam sinais que induzem a sua presença como presença de osteófitos de tração, redução de espaço discal, presença de artrose facetária podendo ser visualizadas nos exames radiográficos e de tomografias; a ressonância alguns sinais como grau de degeneração discal, presença de hipertrofia ou redundância do ligamento amarelo e o Modic, em especial o tipo I, podem ser associados à instabilidade; contudo faltam dados que confirmem que estes achados se associem a movimentos anormais que alterem a função e cinemática normal da coluna vertebral.

Este artigo analisou especificamente o sinal de Modic e a sua associação com a movimentação anormal da coluna vertebral. O Modic tipo I por traduzir uma reação inflamatória advinda da exposição da placa terminal a microtraumas originadas de aplicação

anormal de carga tem sido associado à instabilidade segmentar. Essa associação surgiu de forma indireta através de estudos de acompanhamento de procedimentos cirúrgicos<sup>3,5,8,12</sup>.

Encontrou-se apenas dois estudos que tentaram correlacionar o Modic tipo I com instabilidade, o de Toyone et al.<sup>13</sup> e o de Bräm et al.<sup>14</sup>. Toyone analisando 500 pacientes e 822 segmentos concluiu que o Modic tipo I associou-se positivamente com a instabilidade segmentar que ele definiu como uma translação maior que 3 mm nas radiografias em flexo-extensão. Contudo Bräm usando os mesmos critérios para definir instabilidade nas radiografias em flexo-extensão e analisando 60 pacientes e 300 segmentos não conseguiu estabelecer uma correlação positiva entre a presença do Modic I e a instabilidade segmentar<sup>3</sup>.

Os resultados deste estudo, apesar de não utilizar os mesmos critérios para definir hiper mobilidade nas radiografias, corroboram os achados por Bräm, ou seja não se observou a associação do Modic tipo I com instabilidade, ao contrário encontrou-se uma maior prevalência do Modic I nos segmentos estáveis; 22 (75%) *versus* sete (25%) de um total de 29.

Este achado vai ao encontro do esperado por este grupo de estudo, uma vez que acreditamos que os segmentos hiper móveis sejam resultados conjuntos de degeneração discal, facetária, muscular e ligamentar; ou seja de uma degeneração dos estabilizadores ativos e passivos da coluna vertebral.

Quanto à prevalência Modic e Ross relatam a presença de aproximadamente 4% de alterações Modic Tipo I e de 16% de alterações Modic tipo II nas ressonâncias de pacientes com doença discal degenerativas, não citando nada em relação ao Modic tipo III. Os achados deste estudo se assemelham ao descrito por eles com aproximadamente 5% e 10% respectivamente para Modic tipo I e para o Modic tipo II<sup>12</sup>.

Kuisma et al<sup>15</sup> analisando 228 homens branco no norte da Finlândia, com uma média de idade de 47 anos (36-56 anos) encontraram uma prevalência de alterações Modic tipo I muito maior, de 30%, tipo II correspondendo a 66% e o Tipo III, apenas 4%. Jensen et al<sup>16</sup> analisando 344 indivíduos dinamarqueses entre 40 e 49 anos, também encontrou uma maior prevalência do Modic tipo I, 90% dos sinais encontrados; e não identificou nenhuma alteração tipo III.

Comparando os resultados achados por Kuisma et al<sup>15</sup> e por Jensen et al<sup>16</sup> com os aqui expostos, induz a pensar que exista um subgrupo no qual as alterações de sinal do tipo Modic se faça mais presente e se possa correlacionar com dor lombar e instabilidade, Jensen et al<sup>17</sup> em seu artigo de revisão cita que as alterações Modic são mais prevalentes em europeus que em asiáticos, já que a amostrar deste estudo foi mais diversificada, não fazendo restrição a sexo, raça ou idade.

Quanto à maior prevalência do Modic tipo III no presente estudo, pode ser explicada por incluir-se paciente com idade mais avançada. Não se fez objetivo deste estudo, mas como curiosidade, notou-se que as lesões do Tipo III se faziam mais presentes no canto pósterio-superior do platô vertebral de S1, local que suporta maior carga nas colunas com equilíbrio sagital normal.

Em relação aos segmentos instáveis, o segmento L4-L5 foi o que demonstrou maior percentual de instabilidade 32%, assim concordando com os achados de outros estudos que avaliam a hiper mobilidade segmentar e indicam este segmento como o mais prevalente dentro dos instáveis<sup>2,3</sup>.

A distribuição segmentar da presença do Modic aqui relatada vai ao encontro do achado de outros estudos, ou seja, é mais prevalente nos segmentos mais caudais<sup>15,16,17</sup>.

## CONCLUSÃO

A definição e os critérios de instabilidade ainda continuam tema de divergências, e as alterações Modic que se supõe estarem ligadas a instabilidade baseia-se principalmente em estudos que avaliavam os níveis adjacentes a artrodese. Este artigo refuta a

idéia de que as alterações do Modic Tipo I estejam associadas a segmentos instáveis. Quanto à distribuição da presença de Modic através dos diversos segmentos lombares achou-se concordância com a literatura.

## REFERÊNCIAS

- Mulholland RC. The myth of lumbar instability: the importance of abnormal loading as a cause of low back pain. *Eur Spine J.* 2008; 17(5):619-25.
- Jang SY, Kong MH, Hymanson HJ, Jin TK, Song KY, Wang JC. Radiographic parameters of segmental instability in lumbar spine using kinetic MRI. *J Korean Neurosurg Soc.* 2009;45(1):24-31.
- Szpalski M, Gunzburg R, Pope MH. Lumbar segmental instability. United States of America: Lippincott Williams & Wilkins; 1999.
- Zhao F, Pollintine P, Hole BD, Dolan P, Adams MA. Discogenic origins of spinal instability. *Spine (Phila Pa 1976).* 2005;30(23):2621-30.
- Leone A, Guglielmi G, Cassar-Pullicino VN, Bonomo L. Lumbar intervertebral instability: a review. *Radiology.* 2007;245(1):62-77.
- Teyhen DS, Flynn TW, Childs JD, Kuklo TR, Rosner MK, Polly DW, et al. Fluoroscopic video to identify aberrant lumbar motion. *Spine (Phila Pa 1976).* 2007;32(7):E220-9.
- Iguchi T, Kanemura A, Kasahara K, Kurihara A, Doita M, Yoshiya S. Age distribution of three radiologic factors for lumbar instability: probable aging process of the instability with disc degeneration. *Spine (Phila Pa 1976).* 2003 ;28(23):2628-33.
- Ross JS, Brant-Zawadzki M, Moore KR, Crim J, Chen MZ, Katzman GL. Diagnostic imaging: Spine. Manitoba, Canada: Amirsys; 2006.
- Maigne JY, Lapeyre E, Morvan G, Chatellier G. Pain immediately upon sitting down and relieved by standing up is often associated with radiologic lumbar instability or marked anterior loss of disc space. *Spine (Phila Pa 1976).* 2003;28(12):1327-34.
- Leone A, Cassar-Pullicino VN, Guglielmi G, Bonomo L. Degenerative lumbar intervertebral instability: what is it and how does imaging contribute? *Skeletal Radiol.* 2009;38(6):529-33.
- Modic MT, Ross JS. Lumbar degenerative disk disease. *Radiology.* 2007;245(1):43-61.
- Rahme R, Moussa R. The modic vertebral endplate and marrow changes: pathologic significance and relation to low back pain and segmental instability of the lumbar spine. *AJNR Am J Neuroradiol.* 2008;29(5):838-42.
- Toyone T, Takahashi K, Kitahara H, Yamagata M, Murakami M, Moriya H. Vertebral bone-marrow changes in degenerative lumbar disc disease. An MRI study of 74 patients with low back pain. *J Bone Joint Surg Br.* 1994;76(5):757-64.
- Bräm J, Zanetti M, Min K, Hodler J. MR abnormalities of the intervertebral disks and adjacent bone marrow as predictors of segmental instability of the lumbar spine. *Acta Radiol.* 1998;39(1):18-23.
- Kuisma M, Karppinen J, Niinimäki J, Ojala R, Haapea M, Heliövaara M, et al. Modic changes in endplates of lumbar vertebral bodies: prevalence and association with low back and sciatic pain among middle-aged male workers. *Spine (Phila Pa 1976).* 2007; 32(10):1116-22.
- Jensen TS, Bendix T, Sorensen JS, Manniche C, Korsholm L, Kjaer P. Characteristics and natural course of vertebral endplate signal (Modic) changes in the Danish general population. *BMC Musculoskelet Disord.* 2009;10:81-90.
- Jensen TS, Karppinen J, Sorensen JS, Niinimäki J, Leboeuf-Yde C. Vertebral endplate signal changes (Modic change): a systematic literature review of prevalence and association with non-specific low back pain. *Eur Spine J.* 2008;17(11):1407-22.