

## Análise biomecânica *ex vivo* de diferentes técnicas de osteossíntese ilíaca

### *Ex vivo* biomechanical analysis of different iliac osteosynthesis

Daniel Curvello de Mendonça Müller<sup>I</sup> Bruna Portolan Amaral<sup>II</sup> Jordana Dacanal Spier<sup>II</sup>  
Paula Cristina Basso<sup>III</sup> Gabriele Maria Callegaro Serafini<sup>III</sup> João Eduardo Wallau Schossler<sup>III</sup>

#### RESUMO

*Fraturas de pelve, em sua maioria, são múltiplas, devido à configuração local e ao pobre suporte musculotendinoso da região. A intervenção cirúrgica deve ser considerada em animais com redução significativa do canal pélvico, fratura do acetábulo, instabilidade da articulação coxofemoral ou instabilidade uni ou bilateral. A proposta deste trabalho foi testar biomecanicamente quatro diferentes modelos de osteossíntese ilíaca. Para tal, foram utilizadas 40 hemipelvas de suínos, submetidas à osteotomia do corpo do ílio e estabilizadas com hemicerclagem simples, hemicerclagem dupla, pinos de Steinmann fixados com metilmetacrilato (MMA) e parafusos ósseos corticais, fixados com MMA. A força de compressão necessária para deformação da dupla hemicerclagem (2525,2±780,6N) e pinos com MMA (2794,9±323,1N) não diferiram estatisticamente entre si e apresentaram-se mais resistentes à força de compressão. Dentre as técnicas testadas, a de dupla hemicerclagem é a mais resistente para osteossíntese do corpo do ílio avaliados em ossos de suínos.*

**Palavras-chave:** fratura pélvica, modelos biomecânicos, hemicerclagem, pinos de Steinmann.

#### ABSTRACT

*Pelvic fractures are mostly multiple due to the local configuration and the poor muscle-tendinous support in the region. Surgical intervention must be considered in animals with a significant reduction of the pelvic canal, acetabulum fracture, coxo-femoral articulation instability or unilateral or bilateral instability. The aim of this research is to biomechanically test four different models of iliac osteosynthesis. It was used 40 swine hemipelvis, which were submitted to iliac body osteotomy and stabilized with simple hemi-cerclage, double hemi-cerclage, Steinmann pins fixated with methylmethacrylate (MMA) and cortical bone screws fixated with MMA. The compression strength necessary to deform the double hemi-cerclage (2525.2N) and the*

*pins with MMA (2794.9N) did not differ statistically and these models presented higher resistance to the compression strength. Among the tested techniques, the double hemi-cerclage is more resistant for osteosynthesis of the body of the ilium pig's.*

**Key words:** pelvic fracture, biomechanical models, hemi-cerclage, Steinmann pins.

#### INTRODUÇÃO

A pelve apresenta-se com o formato de uma caixa retangular, sendo constituída pelos ossos ílio, ísquio, púbis, sacro e primeira vértebra coccígea. Fraturas de pelve compreendem cerca de 20 a 30% dentre as ocorridas em pequenos animais, podendo, na maioria das vezes, atingir três ou mais ossos (PIERMATTEI, et al., 2009). O ílio apresenta-se envolvido em 46% dos casos (PIERMATTEI & FLO, 1999).

As opções de tratamento para as fraturas ilíacas variam entre intervenções cirúrgicas ou terapêuticas conservadoras, baseadas na experiência do profissional e interpretação radiográfica (BETTS, 1998). Fraturas estáveis ou com pouco deslocamento podem ser tratadas apenas com repouso e analgésicos (DENNY & BUTTERWORTH, 2006). Entretanto, se fosse possível avaliar criticamente esses pacientes durante meses ou anos após a lesão, certamente seria observado, em muitos deles, grau elevado de afuncionalidade, como problemas de obstipação, disúria e distocia em fêmeas reprodutoras (BETTS, 1998).

<sup>I</sup>Programa de Pós-graduação em Modelagem Matemática, Universidade Regional do Noroeste do Estado do Rio Grande do Sul (UNIJUI), Rua do Comércio, 3000, Bairro Universitário, 98700-000, Ijuí, RS, Brasil. E-mail: cmdaniel@terra.com.br. Autor para correspondência.

<sup>II</sup>Curso de Medicina Veterinária, Departamento de Estudo Agrários, UNIJUI, RS, Brasil.

<sup>III</sup>Hospital Veterinário, Universidade Federal de Santa Maria (UFSM), Santa Maria, RS, Brasil.

A intervenção cirúrgica deve ser considerada em cães com fraturas pélvicas que envolvam áreas de apoio do peso, como a articulação sacroilíaca, acetábulo e corpo do ílio, as quais podem causar estreitamento considerável do canal pélvico (DENNY & BUTTERWORTH, 2006). A maioria das fraturas pélvicas são acompanhadas por grande traumatismo muscular, hemorragia e lesão de tecidos moles. Tais condições geralmente resultam em aumento do risco cirúrgico (PIERMATTEI et al., 2009).

Os autores do presente trabalho consideram que, para animais polifratuados, cabe ao cirurgião selecionar, para reparo inicial, a área que proporcione os maiores benefícios ao paciente, caso as outras intervenções possam ser adiadas. Estabilizando-se o corpo do ílio, o qual geralmente está envolvido nas fraturas pélvicas, obtém-se estabilidade relativa para o conjunto de ossos da pelve. Sendo assim, pode-se sugerir que o tratamento cirúrgico precoce é benéfico e deve ser estimulado (BETTS, 1998).

Entre as técnicas de fixação ilíaca, estão o uso de placas e parafusos compressivos, de pinos, de fio de compressão (ROE, 1997; PIERMATTEI et al., 2009) e fixação esquelética externa (VANGUNDY et al., 1988). Encontram-se relatos da fixação interna de fraturas com polimetilmetacrilato (PMMA), associado a pinos e parafusos (ROEHSIG et al., 2008). Esse material também é utilizado na fixação interna da coluna vertebral (ROUSE & MILLER, 1975; WONG & EMMS, 1992) e já se utilizou o metilmetacrilato (MMA) no preenchimento da cavidade orbitária de cães, acometidos por neoplasias oculares (TALIERI et al., 2004). Todos eles obtiveram sucesso no tratamento proposto. Contudo, deve-se ressaltar quanto aos sérios riscos de lesões teciduais ao se utilizar implante de PMMA não cirúrgico.

Testes biomecânicos foram utilizados para avaliar a resistência óssea de enxertos (MACEDO et al., 1999; LUCAS et al., 2001), assim como para avaliação dos dispositivos de fixação em vários tipos de osteossínteses (RAHAL et al., 1998; LANZ et al., 1999; ANDERSON et al., 2002). Dessa forma, busca-se atribuir possíveis vantagens e desvantagens a determinadas técnicas cirúrgicas, avaliando-as previamente em ensaios biomecânicos *ex vivo*. Diante do exposto, o objetivo deste trabalho foi testar diferentes técnicas de osteossíntese ilíaca, com o propósito de definir aquela que suporta maior força de compressão latero-medial, utilizando-se como modelo ossos de suínos.

## MATERIAL E MÉTODOS

Foram utilizadas 40 hemipelvis de suínos oriundos do frigorífico Aliben - Santa Rosa, sendo todos do mesmo lote e com 150 dias de idade. Foram dissecadas integralmente, de forma que permanecesse apenas a porção óssea, excluindo-se o sacro. Depois de lavadas em água corrente, foram separadas em cinco grupos (G1 a G5), sendo cada um composto por oito hemipelvis. Depois de confeccionadas as técnicas de osteossíntese a serem testadas, todas as hemipelvis foram mantidas sob congelamento, em freezer comercial, dentro de recipientes plásticos, lacrados com fita adesiva, até o dia dos ensaios. As peças eram retiradas do congelador 12 horas antes dos testes e mantidas dentro dos recipientes durante o descongelamento, em sala com temperatura e umidade controladas (25°C e umidade relativa entre 55% e 70%).

Para a osteotomia, utilizou-se arco de serra regulável 12", a qual promoveu a secção linear e uniforme de todas as hemipelvis. A determinação do local exato para a secção baseou-se no ponto médio entre a borda cranial do acetábulo e a borda caudal da articulação sacroilíaca. A secção ocorreu transversalmente ao corpo do ílio, no sentido latero-medial.

Foram testados quatro métodos de osteossíntese do corpo do ílio, além do grupo testemunha, com o objetivo de avaliar a resistência das técnicas frente à força de compressão latero-medial. No primeiro grupo (G1) utilizou-se fio de aço número 2 para a realização de uma única hemicerclagem, na posição central do ílio, unindo as extremidades fraturadas (Figura 1 A). Para tanto, após a osteotomia ilíaca, foram realizados dois orifícios, um em cada fragmento, com broca de 1mm, sempre com a distância mínima de 5mm da borda da osteotomia. Introduziu-se o fio de aço e a hemicerclagem foi apertada até a total aposição dos fragmentos ósseos.

No segundo grupo (G2), perfurou-se paralelamente duas vezes cada fragmento, em pontos equidistantes, resultando em três partes iguais. Após a confecção de quatro orifícios com broca de 1mm e passagem de dois fios de aço nº 2 (Figura 1 B), obteve-se duas hemicerclagens paralelas entre si, agindo para a união dos fragmentos. No terceiro grupo (G3), foram introduzidos dois pinos de Steinmann (1,8mm) em cada fragmento, até sua apresentação na cortical oposta. Isso se deu de forma angulada (45°) entre os pinos do mesmo fragmento. As extremidades de inserção foram dobradas o mais próximo possível do corpo do ílio. Depois de dobrados, os pinos foram pressionados com alicate, visando a introduzir no orifício o restante do pino remanescente, após a

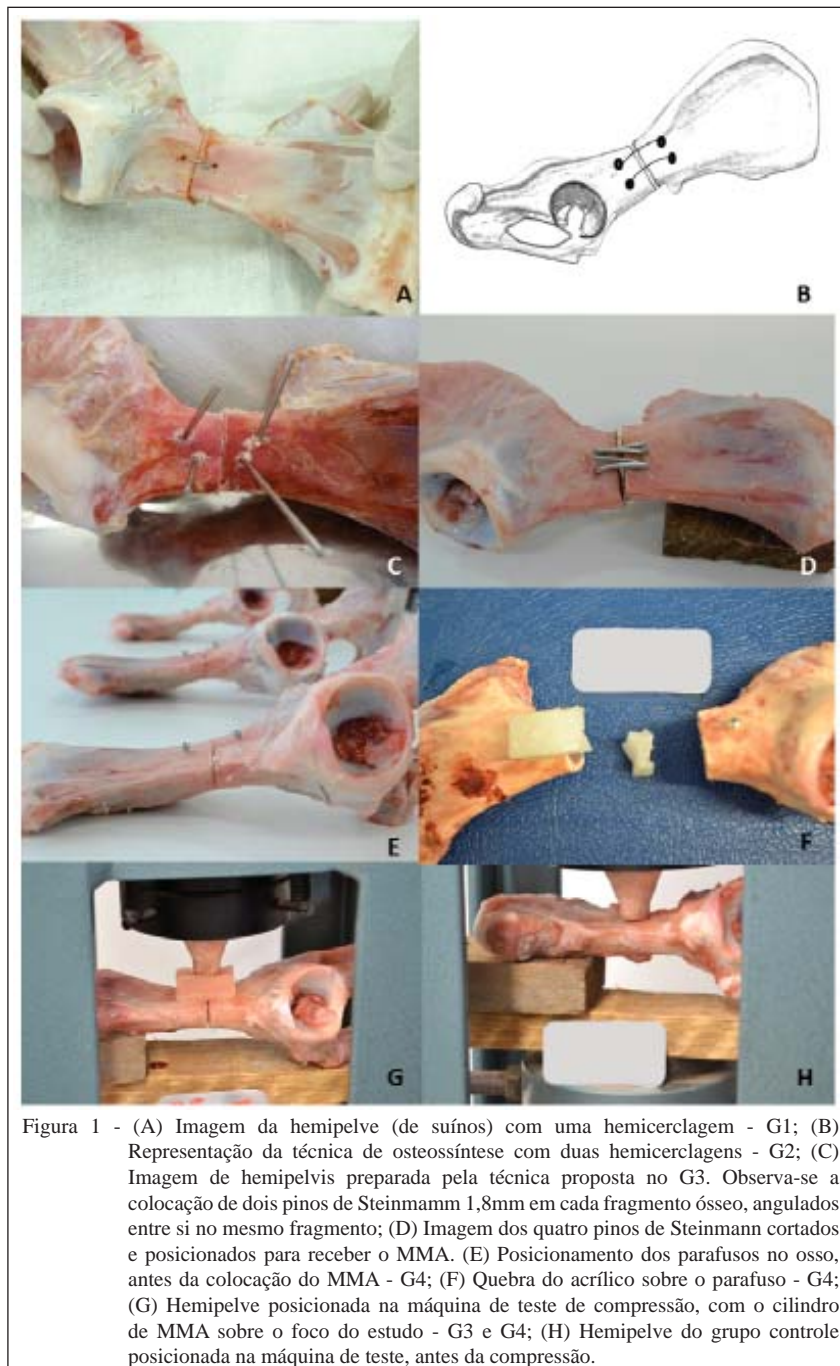


Figura 1 - (A) Imagem da hemipelve (de suínos) com uma hemicerclagem - G1; (B) Representação da técnica de osteossíntese com duas hemicerclagens - G2; (C) Imagem de hemipelvis preparada pela técnica proposta no G3. Observa-se a colocação de dois pinos de Steinmann 1,8mm em cada fragmento ósseo, angulados entre si no mesmo fragmento; (D) Imagem dos quatro pinos de Steinmann cortados e posicionados para receber o MMA. (E) Posicionamento dos parafusos no osso, antes da colocação do MMA - G4; (F) Quebra do acrílico sobre o parafuso - G4; (G) Hemipelve posicionada na máquina de teste de compressão, com o cilindro de MMA sobre o foco do estudo - G3 e G4; (H) Hemipelve do grupo controle posicionada na máquina de teste, antes da compressão.

manobra de dobragem. Com a redução da osteotomia e aposição exata dos fragmentos, os pinos foram unidos por metilmetacrilato (MMA) (Figura 1 C). Instituiu-se um molde de alumínio de 3cm (comprimento), por 1,5cm (largura), por 1cm (altura), para aplicação do MMA. Assim, buscou-se padronizar a quantidade ( $4,5\text{cm}^3$ ) e o formato retangular do acrílico utilizado, entendendo-se que essa variação poderia representar diferenças significativas nos resultados de resistência.

No G4, fez-se o uso de dois parafusos corticais de  $2,0 \times 30\text{mm}$ , um de cada lado da osteotomia, unidos por MMA. Os orifícios foram pré-confeccionados com broca de 1,5mm e furadeira de baixa rotação, à distância de exatamente 5mm da linha de osteotomia. Posteriormente, foi alocado 4/5 do parafuso de 2mm de diâmetro sobre o orifício (Figura 1 E) e as porções externas foram unidas por MMA, utilizando-se o mesmo molde de alumínio do G3.

O G5, ou grupo controle (Figura 1 H), baseou-se na compressão do osso íntegro para determinação da força suportada pelo modelo. A máquina utilizada para o teste de compressão foi a SOLOTESTE, com capacidade de aferição de 0-24000kg (0-235200N). Esse equipamento não permite a padronização da velocidade do teste, contudo, após o acionamento, todos os ensaios só foram interrompidos no momento da ruptura de alguma estrutura. A sala de teste possui temperatura e umidade controladas, por tratar-se de ambiente exclusivo para ensaio de materiais. Todos os ensaios foram filmados e fotografados para observações futuras. Para avaliação da resistência latero-medial do corpo do fíio, posicionou-se cada hemipelve com a porção medial da asa do fíio apoiada sobre um suporte de madeira, garantindo que a área avaliada permanecesse paralela à base da máquina. Posicionou-se, exatamente sobre o foco da fratura, um cilindro de metilmetacrilato, confeccionado com o fim de exercer a pressão sobre o implante testado (Figura 1 G). A máquina era acionada e a pressão sobre o implante era informada pelo ponteiro analógico do marcador. Havia um ponteiro de arrasto, o qual era levado pelo ponteiro principal da máquina e permanecia estático no momento em que a pressão sobre os implantes deixava de ser exercida. Através desse, era lida a carga do ensaio.

O teste era concluído quando se rompia o implante, qualquer parte do implante, ou, ainda, quando o foco da osteotomia atingia o assoalho da máquina (Figura 1 D). Nesse momento, o implante e o ponteiro de arrasto eram fotografados, anotado o valor da pressão e as alterações ocorridas. Utilizou-se, para as análises estatísticas, o programa Genes, aplicativo Computacional em genética e Estatística, Versão 2009.7.0. sob o teste de Scott-Knott, utilizado para análise univariada.

## RESULTADOS E DISCUSSÃO

O modelo experimental utilizado mostrou-se eficaz para a avaliação *ex vivo* proposta, pois manteve o máximo de padronização entre as peças ósseas. As pelves utilizadas eram de animais hígidos e influenciados pelos mesmos fatores ambientais durante a criação: manejo sanitário, alimentar, mesma idade e faixa de peso. Isso garantiu que as diferenças obtidas nos ensaios estivessem direcionadas ao tipo de implante ou de técnica utilizada. Minimizaram-se, assim, as características individuais da unidade experimental.

Optou-se pela utilização de ósseos de suínos, considerando a disponibilidade de obtenção

a semelhança anatômica com a espécie canina. Ainda assim, entendeu-se que o foco do projeto era o teste dos implantes e, portanto, buscou-se utilizar estruturas que não diferissem entre si e que não interferissem nos resultados finais. A escolha de testar a força no sentido latero-medial foi baseada no deslocamento medial comumente observado nesse tipo de fratura, considerando-se a biomecânica da região.

A média da força de flexão necessária para produzir deformidade nos ossos ou implantes foi maior no grupo controle ( $4234,8 \pm 1076,2$ N), seguida do grupo com pinos e MMA ( $2794,9 \pm 323,1$ N), dupla hemicerclagem ( $2525,22 \pm 780,6$ N), hemicerclagem simples ( $1532,4 \pm 714,8$ N) e parafusos e MMA ( $1050,5 \pm 291,0$ N). As técnicas de dupla hemicerclagem (G2) e pinos com MMA (G3) diferiram estatisticamente do grupo hemicerclagem simples (G1) e parafusos com MMA (G4).

O presente trabalho tinha como hipótese que o G1 representaria a técnica de menor resistência, por contar apenas com um fio de cerclagem. O número de escolha do fio (nº 2) baseou-se naquele utilizado para um cão com peso entre 10 e 15kg (PIERMATTEI et al., 2009). Os autores deste trabalho afirmam, por suas experiências, que a utilização de apenas um fio de cerclagem pode se constituir como uma alternativa eventual para orientação dos fragmentos ósseos fraturados. Fios de aço inoxidável são importantes agentes promotores de estabilização, união e orientação de fragmentos pélvicos fraturados (ROE, 1997). Sete das oito hemipelves testadas nesse grupo obtiveram a hemicerclagem rompida na porção medial do osso (ponto de tensão do fio) e uma hemipelve apresentou afastamento dos fragmentos sem ruptura do fio. Esse fato ocorreu pelo afrouxamento do nó da hemicerclagem.

O G4, baseado na estabilização com parafusos ósseos corticais, associados à MMA, ocupou o pior posicionamento quanto à resistência à compressão. Todos os implantes (100%) obtiveram quebra do acrílico exatamente sobre o parafuso posicionado no fragmento caudal (próximo ao acetábulo) (Figura 1 F). Não ocorreu qualquer deformação dos parafusos ou do osso, mas apenas quebra do acrílico. Os autores atribuem esse resultado ao fato de o parafuso criar, sob o acrílico, um ponto de fragilidade. No momento da compressão, toda a carga é direcionada aos dois parafusos, promovendo força de “alavanca” sobre o implante, levando à quebra.

Os grupos 2 e 3 não diferiram estatisticamente quanto às forças necessárias para a ruptura do implante ou deslocamento dos fragmentos. Entretanto, podem-se observar detalhes pertinentes.

No G2, duas hemipelvas apresentaram ruptura das duas hemicerclagens simultaneamente. As outras seis hemipelvas obtiveram uma hemicerclagem rompida isoladamente, sendo que, dentre essas, todas romperam o fio ventral. Acredita-se que o fato da região ventral do corpo do fíio ser mais espessa do que a região dorsal acarretou impressão da força de flexão primeiramente ao fio posicionado ventralmente. No G3, não houve ruptura do osso ou quebra do acrílico em nenhuma das oito hemipelvas. Em todas, ocorreu entorse dos pinos com a força de compressão, até que a linha de osteotomia encostasse a base da máquina de teste. Ainda que não ocorresse diferença estatística para o G2, a média de força desse grupo foi a que mais se aproximou do valor da média do grupo testemunha. Ao final deste trabalho, os autores recomendam a utilização da dupla cerclagem como método de escolha, testado em ossos de suínos, por tratar-se de pouca quantidade de implante cirúrgico e ausência do tempo necessário para a polimerização do MMA.

## CONCLUSÃO

Utilizando-se ossos de suínos como modelo, as osteossínteses ilíacas com dupla hemicerclagem ou com pinos de Steinmann interligados com MMA não cirúrgico, não diferem estatisticamente em relação à resistência à compressão latero-medial. Além disso, demonstram resultados superiores quando comparadas à hemicerclagem simples ou ao uso de dois parafusos ósseos corticais fixados com MMA.

## AGRADECIMENTOS

Bruna Portolan Amaral é bolsista do Programa Institucional de Bolsas de Iniciação Científica (PIBIC), Conselho Nacional de Desenvolvimento Científico e Tecnológico (CNPq).

Jordana Dacanal Spier é bolsista do Programa Institucional de Bolsas de Iniciação Científica (PIBIC), Universidade Regional do Noroeste do Estado do Rio Grande do Sul (UNIJUÍ).

A empresa BRASMED, o Laboratório de Engenharia Civil e o Frigorífico Aliben.

## FONTES DE AQUISIÇÃO

- a - Brasmed Veterinária, Paulínia - SP.
- b - Laboratório de Engenharia Civil da UNIJUÍ, Ijuí - RS.
- c - JET Acrílico auto polimerizante, líquido e pó. São Paulo, SP.
- d - Frigorífico Aliben - Santa Rosa - RS.

## REFERÊNCIAS

ANDERSON, G.M. et al. The effect of plate luting on reduction accuracy and biomechanics of acetabular osteotomies stabilized with 2.7-mm reconstruction plates. **Veterinary Surgery**, v.31, n.1, p.3-9, 2002. Disponível em: <<http://dx.doi.org/10.1053/jvet.2002.29459>>.

Acesso em: 14 jun. 2011. doi: 10.1053/jvet.2002.29459.

BETTS, C.W. Fraturas pélvicas. In: SLATTER, D. **Manual de cirurgia de pequenos animais**. 2.ed. São Paulo: Manole, 1998. V.2, cap.34, p.2094-2112.

DENNY, H.R.; BUTTERWORTH, S.J. Membros traseiros. In: \_\_\_\_\_. **Cirurgia ortopédica em cães e gatos**. 4.ed. São Paulo: Roca, 2006. Cap.39, p.341-351.

FREITAS JUNIOR, A.S.T. **Osteossíntese ilíaca com braçadeira de náilon e cimento ósseo de polimetilmetacrilato estudo experimental em cadáveres de cães**. 2010. 73f. Monografia (Graduação em Medicina Veterinária) - Curso de Medicina Veterinária, Universidade Federal da Bahia, Ba.

GARCIA, E.F.V. et al. Análise biomecânica *ex vivo* de dois métodos de osteossíntese de fíio em cães. **Ciência Rural**, v.40, n.9, p.1980-1986, 2010. Disponível em: <[http://www.scielo.br/scielo.php?script=sci\\_arttext&pid=S0103-84782010000900020](http://www.scielo.br/scielo.php?script=sci_arttext&pid=S0103-84782010000900020)>. Acesso em: 13 jun. 2011. doi: 10.1590/S0103-84782010005000147.

LANZ, O.I. et al. A biomechanical comparison of screw and wire fixation with and without polymethylmethacrylate reinforcement for acetabular osteotomy stabilization in dogs. **Veterinary Surgery**, v.28, n.3, p.161-170, 1999. Disponível em: <<http://dx.doi.org/10.1053/jvet.1999.0161>>. Acesso em: 14 jun. 2011. doi: 10.1053/jvet.1999.0161.

LUCAS, S.S. et al. Avaliação biomecânica de três métodos de conservação de ossos para enxerto. In: SEMINÁRIO INTERINSTITUCIONAL DE ENSINO, PESQUISA E EXTENSÃO, 6., MOSTRA DE INICIAÇÃO CIENTÍFICA DA UNICRUZ, 4., 2001, Cruz Alta, RS. **Anais...** Cruz Alta: UNICRUZ, 2001. DVD.

MACEDO, C.A.S. et al. Comparação da resistência à compressão do osso bovino congelado e liofilizado. **Revista Brasileira de Ortopedia**, v.34, n.9/10, p.529-534, 1999. Disponível em: <[http://rbeb.ceb.unicamp.br/artigos/rev16/n2/art-c\\_16\\_2.pdf](http://rbeb.ceb.unicamp.br/artigos/rev16/n2/art-c_16_2.pdf)>. Acesso em: 14 jun. 2011.

MIRANDA, A.H. et al. Abraçadeira de náilon: resistência à tração em testes físicos e seu emprego como cerclagem no fêmur de cães. **Ciência Animal Brasileira**, v.7, n.3, p.299-307, 2006. Disponível em: <<http://www.revistas.ufg.br/index.php/vet/article/view/408>>. Acesso em: 14 jun. 2011.

RAHAL, S.C. et al. Métodos de fixação de fraturas mandibulares em cães: resistência mecânica à compressão. **Ciência Rural**, v.28, n.3, p.431-434, 1998. Disponível em: <[http://www.scielo.br/scielo.php?pid=S0103-84781998000300013&script=sci\\_abstract&tlng=pt](http://www.scielo.br/scielo.php?pid=S0103-84781998000300013&script=sci_abstract&tlng=pt)>. Acesso em: 14 jun. 2011. doi: 10.1590/S0103-84781998000300013.

PIERMATTEI, D.L.; FLO, G.L. Fraturas pélvicas. In: \_\_\_\_\_. **Manual de ortopedia e tratamento das fraturas dos pequenos animais**. 3.ed. São Paulo: Manole, 1999. Cap.14, p.369-384.

PIERMATTEI, D.L. et al. Fraturas e condições ortopédicas do membro pélvico. In: \_\_\_\_\_. **Ortopedia e tratamento das fraturas dos pequenos animais**. 4.ed. São Paulo: Manole, 2009. Cap.15, p.491-522.

ROE, S.C. Mechanical characteristics and comparisons of cerclage wires: Introduction of the double-wrap and loop/twist

- tying methods. **Veterinary Surgery**, v.26, n.4, p.310-316, 1997. Disponível em: <<http://onlinelibrary.wiley.com/doi/10.1111/j.1532-950X.1997.tb01503.x/abstract>>. Acesso em: 14 jun. 2011. doi: 10.1111/j.1532-950X.1997.tb01503.x.
- ROEHSIG, C. et al. Fixação de fraturas ilíacas em cães com parafusos, fios de aço e cimento ósseo de polimetilmetacrilato. **Ciência Rural**, v.38, n.6, p.1675-1681, 2008. Disponível em: <<http://www.scielo.br/pdf/cr/v38n6/a28v38n6.pdf>>. Acesso em: 14 jun. 2011. doi: 10.1590/S0103-84782008000600028.
- ROUSE, G.P.; MILLER, J.I. The use of methylmethacrylate for spinal stabilization. **Journal of American Animal Hospital Association**, v.11, n.3, p.418-425, 1975.
- TALIERI, I.C. et al. Use of methyl methacrylate, moulded in its paste phase, to fill the orbital cavity of dogs after exenteration in cases of ophthalmic neoplasias: a report of three cases. **Ciência Rural**, v.34, n.2, p.567-571, 2004. Disponível em: <[http://www.scielo.br/scielo.php?script=sci\\_arttext&pid=S0103-84782004000200036](http://www.scielo.br/scielo.php?script=sci_arttext&pid=S0103-84782004000200036)>. Acesso em: 13 jun.2011. doi: 10.1590/S0103-84782004000200036.
- VANGUNDY, T.E. et al. Mechanical evaluation of two canine iliac fracture fixation systems. **Veterinary Surgery**, v.17, n.6, p.321-327, 1988. Disponível em: <<http://dx.doi.org/10.1111/j.1532-950X.1988.tb01026.x>>. Acesso em: 13 jun. 2011. doi: 10.1111/j.1532-950X.1988.tb01026.x.
- WONG, W.T.; EMMS, S.G. Use of pins and methylmethacrylate in stabilization of spinal fractures and luxations. **Journal of Small Animal Practice**, v.33, n.9, p.415-422, 1992. Disponível em: <<http://onlinelibrary.wiley.com/doi/10.1111/j.1748-5827.1992.tb01193.x/abstract>>. Acesso em: 14 jun. 2011. doi:10.1111/j.1748-5827.1992.tb01193.x.