

FIXAÇÃO ESQUELÉTICA EXTERNA PARA ARTRODESE DE JOELHO EM PAPAGAIO (*Amazona aestiva*)

EXTERNAL SKELETAL FIXATION FOR ARTHRODESIS OF THE KNEE JOINT IN PARROT (*Amazona aestiva*)

Marcelo Meller Alievi¹ Ricardo Alexandre Hippler² Luiz Giacomelli³ Luciana Guimarães⁴
João Eduardo Schossler⁵

- RELATO DE CASO -

RESUMO

Foi atendido no Hospital Veterinário da Universidade Federal de Santa Maria um psitacídeo da espécie *Amazona aestiva*, com cinco meses de idade, 320 gramas, que apresentava desvio rotacional do membro direito na sua porção distal ao joelho. Ao exame radiográfico identificou-se luxação do joelho. Como tratamento, foi realizada artrodese dessa articulação, utilizando-se um fixador esquelético externo transarticular. Após 60 dias do procedimento cirúrgico, houve completa união (artrodese) entre o fêmur e o tibiotarso, e a ave utilizava adequadamente o membro.

Palavras-chave: ave, luxação, transarticular.

SUMMARY

A five-month-old Amazon parrot (*Amazona aestiva*), weighting 320g, was referred to the Veterinary Teaching Hospital at the Universidade Federal de Santa Maria presenting rotational deformities of the right limb distal leg. A knee joint luxation was identified in the radiographic exam. Arthrodesis was performed using transarticular external skeletal fixation. Sixty days after the surgery, there was complete osseous union (arthrodesis) between femur and tibiotarsus, and the bird recovered the function of the limb.

Key words: bird, luxation, transarticular, Amazon parrot.

INTRODUÇÃO

A artrodese do joelho é uma alternativa à amputação do membro para fraturas cominutivas intra-articulares graves, luxação total aguda, luxação crônica ou subluxação causadas por uma variedade de causas (PIERMATTEI & FLO, 1999).

Os princípios da artrodese são a remoção de toda a superfície articular, a colocação de enxerto ósseo no espaço articular, a manutenção do ângulo normal da articulação e a promoção de fixação estável até a completa união entre os ossos (PIERMATTEI & FLO, 1999). O enxerto ósseo trabecular (esponjoso) autógeno promove osteogênese precoce, acompanhada pelo aumento na estabilidade mecânica, permitindo assim a remoção mais rápida dos dispositivos de coaptação externa (STEVENSON, 1998).

LESSER (1998) citou que as formas para se promover a artrodese do joelho são pinos cruzados associados a fios metálicos, parafusos de compressão, placas ósseas e fixadores esqueléticos externos. KOSACHENCO *et al.* (1998), em um estudo experimental com sete cães, indicaram a fixação esquelética externa como forma eficiente

¹Médico Veterinário, Mestre, Professor Substituto da Universidade Federal do Rio Grande do Sul (UFRGS), Faculdade de Veterinária, Av. Bento Gonçalves, n. 9090, CP 15094, Bairro Agronomia, 91540-000, Porto Alegre, RS. E-mail: malievi@bol.com.br Autor para correspondência.

²Mestrando do Programa de Pós-graduação em Medicina Veterinária, área Cirurgia, Universidade Federal de Santa Maria (UFSM), RS.

³Acadêmico do Curso de Medicina Veterinária, Lajes, SC.

⁴Doutorando em Medicina Veterinária, área Anestesiologia, UFSM, RS.

⁵Professor do Curso de Medicina Veterinária, Doutor, Departamento de Clínica de Pequenos Animais, UFSM, RS.

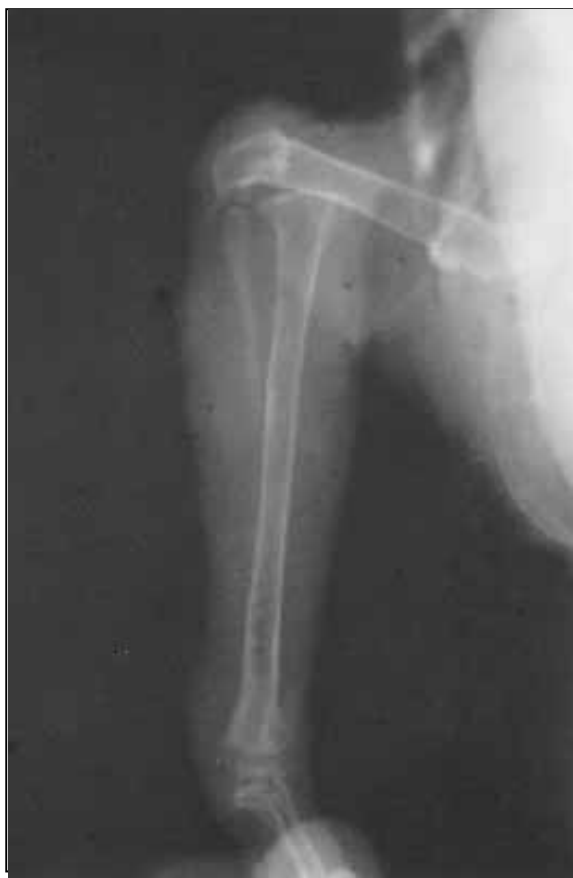

Figura 1 - Artrodese de joelho em papagaio (*Amazona aestiva*). Aspecto radiográfico da luxação do joelho.

para obtenção da artrodese do joelho, permitindo o uso precoce do membro e assim evitando a atrofia muscular.

HOLZ (1992) realizou com sucesso o tratamento de uma luxação de joelho em um psitacídeo utilizando um fio de aço que passava em sentido látero-medial pela região distal do fêmur e proximal do tibiotarso. Associado a este método, foi utilizada uma muleta de Thomas para propiciar imobilidade à articulação afetada.

A técnica de fisioterapia passiva reduz a aderência tecidual, aumenta a drenagem venosa e linfática e previne a contração muscular (TAYLOR, 1992). Ela é indicada em casos de paralisia de membros, desde que a função neurológica esteja normal, para reduzir a espasticidade muscular e prevenir a atrofia difusa, em casos de debilidade excessiva e nos casos de contração muscular e articular (TANGNER, 1984).

A fisioterapia passiva envolve ciclos de movimentação completa da articulação (TAYLOR, 1992), sendo que cada articulação pode ser movimentada individualmente ou em conjunto, quando o membro é movimentado (PAYNE, 1995).

Ela deve iniciar imediatamente após a cirurgia e continuar por duas ou três semanas (TAYLOR *et al.*, 1999), sendo realizada duas vezes ao dia por um período de 5 a 10 minutos (TANGNER, 1984).

O presente relato de caso descreve o tratamento cirúrgico de uma luxação de joelho através de artrodese, utilizando fixação esquelética externa transarticular, em um psitacídeo da espécie *Amazona aestiva*.

RELATO DE CASO

Foi atendido no Hospital Veterinário da Universidade Federal de Santa Maria um papagaio da espécie *Amazona aestiva*, pesando 320g, com cinco meses de idade, apresentando grande deformidade rotacional no membro inferior direito.

Ao exame físico, foi observada rotação lateral do membro inferior direito de aproximadamente 180 graus na porção inferior do joelho. A articulação do tibiotarso com o tarsometatarso apresentava-se hiperextendida e com amplitude de movimentação diminuída. A ave foi encaminhada ao setor de radiologia onde foram efetuadas radiografias em incidências ântero-posterior e médio-lateral, identificando-se luxação do joelho direito (Figura 1).

Após jejum sólido e líquido de 12 e 3 horas, respectivamente, a ave foi encaminhada à sala cirúrgica, onde foi realizada indução da anestesia com máscara facial, seguida por intubação orotraqueal e manutenção com halotano^a em 100% de oxigênio, com fluxo diluente de 1ℓ/min., administrado através de sistema semi-aberto de anestesia. Após atingir o plano anestésico adequado para o procedimento cirúrgico, foi realizada a remoção manual das penas do membro inferior direito e, em seguida, anti-sepsia da área pelo método álcool-iodo-álcool.

A incisão de pele foi realizada na face medial do joelho e, posteriormente, a artrotomia foi efetuada utilizando-se bisturi. Foram realizadas tentativas de redução manual da luxação, porém, não foi obtido êxito, optando-se então pela realização da artrodese. Essa foi realizada inicialmente com a secção das faces articulares do fêmur e do tibiotarso, que posteriormente foram aproximadas formando entre si um ângulo aproximado de 140 graus. Utilizando-se pinos de Kirschner de 1,0mm, foi efetuada a colocação de um aparelho de fixação esquelética externa, composto de quatro pinos, dois colocados de forma unilateral na face lateral do fêmur e dois colocados de forma bilateral nas faces lateral e medial do tibiotarso, conforme esquema mostrado na figura 2. Após tal procedimento, os pinos foram conectados externamente utilizando-se acrílico auto-polimerizável^b.

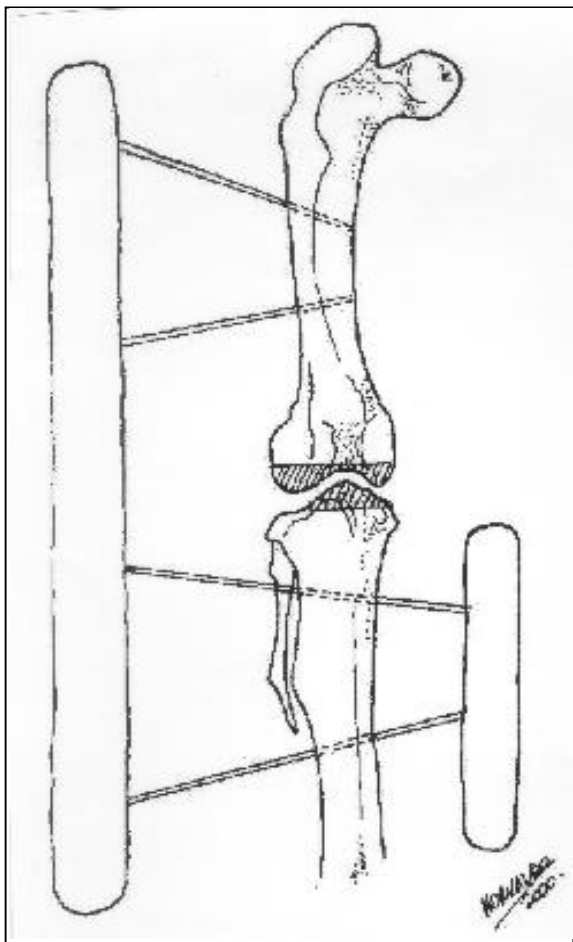


Figura 2 - Artrodese de joelho em papagaio (*Amazona aestiva*). Esquema demonstrando o aparelho de fixação esquelética externa transarticular.

A cápsula articular e a fáscia foram suturadas com pontos isolados simples, sendo a seguir efetuada a aproximação do tecido subcutâneo com sutura de Kirschner e da pele com pontos isolados simples. Em todos os planos de sutura foi utilizado o fio mononáilon^c 3-0.

A cada três dias, foi realizada limpeza com solução fisiológica no local da ferida cirúrgica e no ponto de inserção dos pinos na pele, sendo esses envolvidos por gaze embebida em nitrofurazona^d líquida. Posteriormente, o aparelho de fixação esquelética externa foi recoberto por uma atadura de crepom. Juntamente com a troca de curativo, foi avaliada a presença de secreção no local da incisão de pele e no ponto de inserção dos pinos, a presença de edema e a coloração da pele.

Foi efetuada ainda, duas vezes ao dia, fisioterapia passiva na articulação distal ao joelho direito, que constou de movimentos de flexão e

extensão articular, sendo que cada sessão durava aproximadamente cinco minutos.

RESULTADOS E DISCUSSÃO

Três dias após a realização do procedimento cirúrgico, foi observado que o membro encontrava-se edemaciado, com presença de hematomas próximos ao local da incisão cirúrgica, e que havia uma pequena quantidade de secreção sangüinolenta aderida à gaze. No sexto dia de pós-operatório, todos esses sinais haviam regredido.

A fisioterapia passiva realizada conforme TAGNER (1984) e TAYLOR *et al.* (1999) teve como objetivos diminuir a contratura e a atrofia muscular presentes no membro afetado, como demonstrado pela hiperextensão da articulação do tibiotarso com o tarsometatarso encontrado no exame inicial. Em aproximadamente três semanas, houve completa regressão dos sinais apresentados e o animal já utilizava o membro para apreensão e deambulação, sendo a última realizada com uma certa condução do membro, fato também encontrado por KOSACHENCO *et al.* (1998) em cães.

Apesar de HOLZ (1992) ter obtido sucesso no tratamento de uma luxação de joelho em psitacídeo, utilizando fio de aço para a reconstrução do ligamento colateral e imobilização externa com muleta de Thomas, o autor não comentou em seu artigo se a luxação tinha curso agudo ou crônico, nem qual era sua causa. Tais dados são muito importantes para a escolha do método de tratamento, pois esse muitas vezes é baseado no curso da lesão e na sua causa. No presente relato, optou-se pela realização da artrodese do joelho devido ao curso crônico do caso, o que, segundo PIERMATTEI & FLO (1999), é uma das indicações para a realização deste procedimento, e também pela impossibilidade de se manter a articulação em sua posição anatômica durante o procedimento cirúrgico.

A utilização de um "tipo misto" de fixador esquelético externo, ou seja, tipo I (unilateral) no fêmur e tipo II (bilateral) no tibiotarso, foi devida à impossibilidade de se utilizar um fixador esquelético externo bilateral no fêmur, como preconizado por KOSACHENCO *et al.* (1998) em cães, já que pela conformação anatômica dos psitacídeos, a presença do flanco impede tal procedimento. A colocação de pinos bilaterais no tibiotarso teve por objetivo proporcionar uma maior estabilidade ao aparelho de fixação esquelética externa, já que o aparelho colocado em apenas uma face do osso propicia menor resistência ao método e, com isso, as chances de complicações como

afrouxamento, queda ou mesmo quebra desse são maiores. No presente trabalho, a configuração do aparelho manteve a estabilidade articular, proporcionando a união dos fragmentos ósseos (artrodese) e, ao mesmo tempo, evitando as complicações citadas anteriormente.

Na avaliação radiográfica aos 35 e aos 50 dias, foi observada a presença de linha de fratura e proliferação óssea com pequenas áreas de união entre os fragmentos. Aos 60 dias, não foi observada linha de fratura, havendo completa união entre os fragmentos (Figura 3), sendo então efetuada a remoção do fixador esquelético externo. Aos seis meses, foi realizada nova avaliação radiográfica em que se observou completa remodelação óssea e a manutenção da perfeita união entre os fragmentos.

Apesar de não ter sido utilizado enxerto ósseo esponjoso para acelerar a união entre os

fragmentos, como preconizado por STEVENSON (1998), houve união óssea radiográfica em um período considerado normal, ou seja, aproximadamente 60 dias. Tal fato pode ser justificado pela pequena idade da ave, o que favorece a cicatrização óssea mais rápida, e pela grande quantidade de osso esponjoso existente na porção distal do fêmur e proximal do tibiotarso, o que fornece quantidade considerável de células ósseas para a promoção da união entre as extremidades, sem a necessidade de enxerto ósseo esponjoso.

FONTES DE AQUISIÇÃO

- a - Halotano: Hoechst do Brasil, SP.
- b -Jet Acrílico Autopolimerizante: Artigos Odontológicos Clássico Ltda, SP.
- c - Mononylon: Ethicon, SP.
- d - Nitrofurazona: IFAL, RS.

REFERÊNCIAS BIBLIOGRÁFICAS

- HOLZ, P. Luxation of the stifle joint in a Major Mitchell cockatoo. **Veterinary Record**, v.130, n.2, p.34, 1992.
- KOSACHENCO, B.G., RAISER, A.G., FIALHO, S.A.G., *et al.* Artrodese do joelho em cães pela fixação externa. **Ciência Rural**, Santa Maria, v.28, n.2, p.271-275, 1998.
- LESSER, A.S. Artrodese. In: SLATTER D. **Manual de cirurgia de pequenos animais**. 2 ed. São Paulo : Manole, 1998. V.2. Cap.140, p.2228-2242.
- PAYNE, J.T. General management considerations for the trauma patient. **The Veterinary Clinics of North America: Small Animal Practice**, v.25, n.5, p.1015-1029, 1995.
- PIERMATTEI, D.L., FLO, G.L. **Manual de ortopedia e tratamento das fraturas dos pequenos animais**. 3. ed. São Paulo : Manole, 1999. 649p.
- STEVENSON, S. Enxertos ósseos. In: SLATTER D. **Manual de cirurgia de pequenos animais**. 2 ed. São Paulo : Manole, 1998. V.2. Cap.127, p.2006-2017.
- TANGNER, C.H. Physical therapy in small animal patients: basic principles and application. **The Compendium on Continuing Education for the Practicing Veterinarian**, v.6, n.10, p.933-936, 1984.
- TAYLOR, R.A. Postsurgical physical therapy: the missing link. **The Compendium on Continuing Education for the Practicing Veterinarian**, v.14, n.12, p.1583-1594, 1992.
- TAYLOR, R.A., LESTER, M., GANNON, J.R. Physical therapy in canine sporting breeds. In: BLOOMBERG, M.S., DEE, J.F., TAYLOR, R.A. **Canine sports medicine and surgery**. Philadelphia : Saunders, 1999. Cap.30, p.265-272.

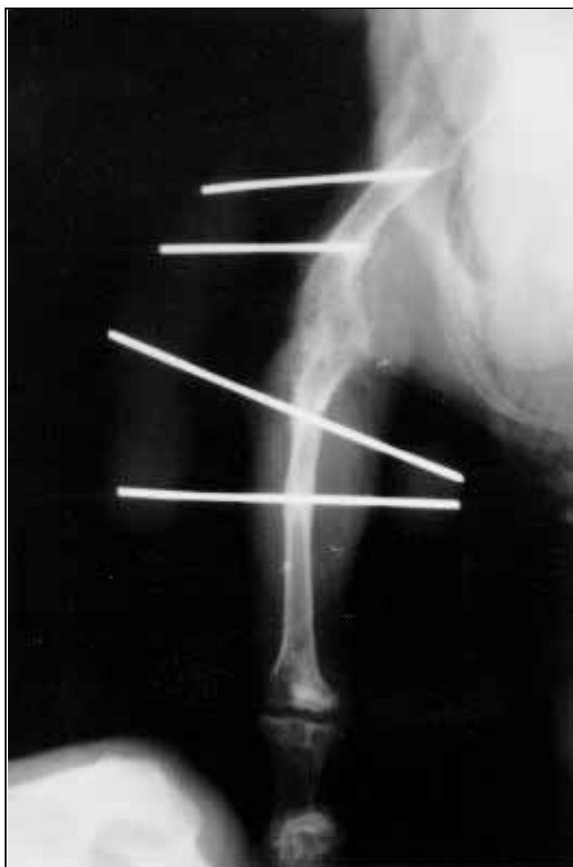

Figura 3 - Artrodese de joelho em papagaio (*Amazona aestiva*). Aspecto radiográfico após 60 dias do procedimento cirúrgico, observar (seta) a união (artrodese) entre o fêmur e o tibiotarso.