

Displasia folicular em cão

Hair follicular dysplasia

Mauro José Lahm Cardoso¹ Sônia Regina Verde Silva Franco² Viciany Fabris³

RESUMO

A displasia folicular canina é uma dermatopatia incomum caracterizada clinicamente por alopecia e alterações na qualidade da pelagem. Relata-se o caso de um cão, sem raça definida, 7 meses de idade, macho, levado à consulta por apresentar alopecia progressiva disseminada. O diagnóstico anátomo-clínico da displasia folicular canina do caso ora descrito foi estabelecido pelos dados colhidos na resenha e anamnese, achados do exame dermatológico e osteomuscular e confirmado pelas alterações histológicas dos fragmentos de pele biopsiados. Este artigo visa relatar um caso de displasia folicular canina e comparar com outros casos descritos na literatura, pois são escassas as descrições na literatura brasileira.

Palavras-chave: displasia, folicular, pêlo, cão.

ABSTRACT

Canine follicular dysplasia is an uncommon skin disease of dogs characterized clinically by altered coat quality and alopecia. A case report involving a 7-month-old mongrel with diffuse alopecia is described. This case was based on signalment, clinical dermatologic and osteomuscular examination and histopathology of skin biopsy. The objective of this article is to report a case of hair follicular dysplasia in a dog.

Key words: dysplasia, hair, follicle, dog.

INTRODUÇÃO

A Displasia Folicular (DF) não ligada à cor é uma condição recentemente identificada e uma variedade de raças são acometidas, com possível caráter hereditário (SCOTT et al., 1996). A displasia folicular já foi descrita nas seguintes raças Husky Siberiano (POST et al., 1988), Doberman (MILLER, 1990; HARGIS et al., 1991), Irish Water Spaniel, Buldogue Francês e Inglês, Schnauzer Miniatura; Springer Spaniel Inglês, Malamute, Pointer Alemão de pêlo curto e de pêlo de arame, Rottweiler, Chesapeake Bay retriever (GROSS et al., 1992), Retriever de Pelagem crespa, Boxer e Airedale terrier (MILLER & DUNSTAN, 1993), Cão d'Água português (MILLER & SCOTT, 1995). A DF é caracterizada por anormalidades anatômicas e de melanização das unidades pilosebáceas (MILLER, 1990; HARGIS et al., 1991; GROSS et al., 1992).

Os sinais precoces da displasia folicular são pelagem quebradiça, sem brilho e seca, podendo ocorrer mudanças na coloração da mesma (SCOTT et al., 1996). Há perda de pêlos primários e retenção de pêlos secundários, desenvolvimento de pêlos

¹Professor de Semiologia Veterinária, Fundação Faculdades Luiz Meneghel, Bandeirantes, PR e Pós-graduando do Departamento de Reprodução Veterinária e Radiologia Animal, Faculdade de Medicina Veterinária e Zootecnia-UNESP, Botucatu-SP. Rua Doutor Yves Ribeiro, 38, Vila Maria Alice, 86360-000, Bandeirantes-PR. Telefone: 43-5428036. Fax: 43-5428008. E-mail: maurolahm@hotmail.com. Autor para correspondência.

²Professor Assistente, Doutor do Departamento de Clínica Veterinária, FMVZ-UNESP, Botucatu.

³Professor Assistente Doutor do Departamento de Patologia, FM-UNESP, Botucatu.

enrolados e variados graus de alopecia. Em geral, as lesões são mais pronunciadas no tronco, mas o pescoço também pode estar envolvido, as extremidades distais dos membros são poupadas. O estabelecimento pode ser em filhotes e em adultos jovens e a progressão é lenta. As alterações secundárias mais comuns são seborréia seca e piodermatite (SCOTT et al., 1996).

Os achados histopatológicos mais comuns são hiperqueratose ortoceratótica superficial e folicular, variação da atividade folicular com elevada frequência de seqüestro catagênico, aglomerados de melanina dentro dos pêlos e bulbos pilosos, hastes pilosas fraturadas com aglomerados de melanina livre na luz dos folículos pilosos e melanófagos perifoliculares (GROSS et al., 1992). O diagnóstico diferencial inclui endocrinopatias como o hipotireoidismo, os desequilíbrios dos hormônios sexuais e o hiperadrenocorticismo, bem como as doenças displásicas (calvície padrão, displasia folicular do pêlo preto e alopecia por diluição da cor) (POST et al., 1988; MILLER, 1990; HARGIS et al., 1991; GROSS et al., 1992; SCOTT et al., 1996). O diagnóstico é estabelecido pelo exame histopatológico da pele acometida e da pele não acometida.

A displasia folicular não possui tratamento específico, o maior problema desta doença é estético, e as complicações secundárias são piodermatite e seborréia. Os retinóides sintéticos, particularmente o etritinato, podem ser úteis para o tratamento em alguns casos (SCOTT et al., 1995).

RELATO DE CASO

Um cão, sem raça definida, com sete meses de idade, macho, foi atendido no Serviço de Dermatologia do Hospital Veterinário da FMVZ-UNESP-Botucatu-SP, com queixa de alopecia progressiva, com ausência de prurido, a evolução era de aproximadamente dois meses. Ao exame físico, observou-se criptorquidismo bilateral, alopecia generalizada, com alguns comedões e raros pêlos na porção inferior dos membros, próximo à comissura labial, mento, face e dorso. Não havia evidência de piodermite ou seborréia. O animal foi submetido a exames parasitológicos do raspado de pele, cultura fúngica de pêlos e à colheita de sangue para dosagem hormonal: hormônio estimulante da tireóide (TSH), tiroxina (T4) e hormônios sexuais (17-βestradiol, progesterona e testosterona). Os resultados destes exames estavam dentro dos padrões da normalidade para a espécie. O exame histopatológico da pele biopsada (HE) revelou dermatose atrófica com presença de grumos de melanina no bulbo piloso e

hiperqueratose folicular (Figura 1). O proprietário foi orientado sobre o caráter hereditário da displasia folicular e recomendou-se a orquiectomia.

DISCUSSÃO

Os achados do exame dermatológico são compatíveis com as descrições de outros autores (SCOTT et al., 1996). As alterações secundárias mais comuns são a seborréia seca e piodermatite o que não estavam presente no caso aqui relatado. A suspeita de DF deve ser considerada depois de descartada a existência de endocrinopatias (hipotireoidismo, desequilíbrios dos hormônios sexuais e hiperadrenocorticismo). As endocrinopatias podem cursar com displasia folicular, sendo esta uma alteração secundária, porém com predominância de pêlos em fase telogênica. A diferenciação da displasia folicular primária da displasia folicular secundária à alteração hormonal é baseada nos achados clínicos e laboratoriais e nas dosagens hormonais, como foi realizado neste caso. A displasia folicular deve ser diferenciada de outras doenças displásicas como calvície padrão, displasia folicular do pêlo preto e alopecia por diluição da cor. O diagnóstico diferencial destas doenças e da displasia folicular ocorre através do exame histopatológico e dos achados clínicos. A calvície padrão acomete principalmente orelhas e ocorre com maior frequência em cães da raça Teckel. A displasia folicular do pêlo preto acomete cães

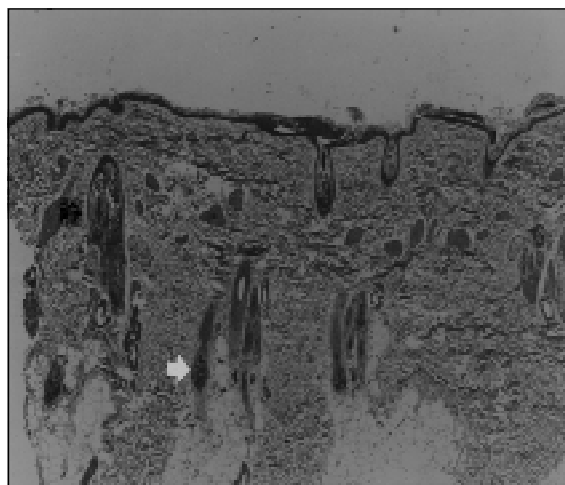


Figura 1 – Pele (Displasia Folicular) – Hiperqueratose ortoceratótica, dilatação de óstios foliculares com “plugs” ceratóticos (seta preta). Grumos de melanina em bulbos pilosos geralmente em fase anágena (seta branca). Dermatose atrófica em componente inflamatório (HE – 30x).

bicolores e somente as áreas de pêlos pretos. Na alopecia por diluição da cor, o cão começa a perder os pêlos e ocorre alteração da coloração dos pêlos remanescentes. O diagnóstico definitivo foi possível através da histopatologia, que consistia de dermatose atrófica grumos de melanina no bulbo piloso e hiperqueratose folicular. Estes achados são semelhantes aos descritos por GROSS et al. (1992). Embora, segundo esses autores, possa existir uma variação dos achados histopatológicos entre as diferentes raças. A opção pelo não tratamento deste cão deve-se aos resultados poucos encorajadores com os retinóides sintéticos, além do seu alto custo. Recomendou-se a orquiectomia do cão devido à possibilidade da hereditariedade desta doença.

REFERÊNCIAS BIBLIOGRÁFICAS

- GROSS, T.L.; IHRKE, P.J.; WALDER, E.J. **Veterinary dermatopathology: A macroscopic and microscopic evaluation of canine and feline skin diseases**. St Louis: Mosby-Year Book, 1992. 520p.
- HARGIS, A.M.; BRIGNAC, M.M.; AL-BAGDADI, F.A.K. Black hair follicular dysplasia in black and white saluki dogs: differentiation from color mutant alopecia in the Doberman pinscher by microscopic examination of hairs. **Veterinary Dermatology**, v.2, p.69-83, 1991.
- MILLER, W.H.Jr.; SCOTT, D.W. Follicular dysplasia in adult black and red Doberman pinchers. **Veterinary Dermatology**, v.1, p.181-187, 1990.
- MILLER, M.A.; DUNSTAN, R.W. Seasonal flank alopecia in boxers and Airdale terriers: 24 cases (1985-1992). **Journal American Veterinary Medical Association**, v.203, p.1567-1572, 1993.
- MILLER, W.H.Jr.; SCOTT, D.W. Follicular dysplasia of the Portuguese water dog. **Veterinary Dermatology**, v.6, n.2, p.67-74, 1995.
- POST, K.; DIGNEAN, M.A.; CLARK, E.G. Hair follicle dysplasia in a Siberian husky. **Journal American Animal Hospital Association**, v.24, p.659-662, 1988.
- SCOTT, D.W.; MILLER, W.H.Jr.; GRIFFIN, C.G. Alopecias adquiridas. In : _____. **Dermatologia de pequenos animais**. 5.ed. Rio de Janeiro: Interlivros, 1996. Cap.10, p.671-686.
- SCOTT, D.W.; MILLER, W.H.; GRIFFIN, C.G. Defeitos congênitos e hereditários. In: _____. **Dermatologia de pequenos animais**. 5.ed. Rio de Janeiro: Interlivros, 1996. Cap.11, p.687-752.