

PREPARAÇÃO DE RUFIÕES BOVINOS POR REMOÇÃO DO LIGAMENTO APICAL DO PÊNIS*

PREPARATION OF TEASER BULLS BY EXCISING OF THE APICAL LIGAMENT OF THE PENIS

Duvaldo Eurides** Emerson Antônio Contesini***
Silvana Maria Viana****

RESUMO

Foram utilizados 12 novilhos, sem raça definida com idade variando de 16 a 20 meses, com objetivo de apresentar um novo método para preparo de rufiões, pela amputação do ligamento apical da glândula do pênis. Os animais foram observados em monta natural 20 dias após a intervenção cirúrgica para avaliar a eficiência da técnica e a libido. Os rufiões apresentaram acentuado desvio ventral e lateral direita do pênis, com total incapacidade de realizar a cópula. A técnica descrita é eficiente de fácil e rápida execução, podendo ser utilizada na detecção de vacas em cio, em programas de inseminação artificial.

Palavras-chave: bovino, rufião, pênis, cirurgia.

SUMMARY

Twelve steers of mixed breeds, between sixteen and twenty months olds, have been submitted a excising of the apical ligament of the penis. All animals were observed twenty days after surgery in natural copulation to evaluate the results and the sexual behavior. The teaser showed ventral and lateral right side deviation of the penis with complete inability of copulation. It was concluded that the described surgical technique is efficient easy and fastly executed. It can be done for preparation teaser bulls which would be used in dairy and beef cattle programs to detect heat cows to be artificially inseminated.

Key words: bull, teaser, penis, surgery.

INTRODUÇÃO

A detecção do cio de bovinos constitui um dos mais importantes itens de um programa de inseminação artificial. A falha na identificação de vacas em cio, atrasa o início da lactação e o nascimento de bezerros, o que reflete em sérias perdas econômicas para o produtor.

A presença do rufião bovino em um rebanho preparado para inseminação artificial, além da eficiência na detecção de vacas em cio, estimula o estro e a ovulação (ROMMEL, 1961; ARBEITER et al, 1965; GROMMERS & ELVING, 1978).

São utilizados métodos de esterilização de touros no preparo de rufiões através da vasectomia (THARP, 1955; BLOCKEY, 1968) remoção da cauda do epidídimo (WILTIBANK, 1961; OEHME, 1974) e aplicação de substância esclerosante na cauda do epidídimo (BIERSCHWAL & EBERT, 1961). Os animais submetidos a estes métodos mantêm a capacidade de realização da cópula.

Para impedir a exteriorização do pênis e a realização da cópula de touros rufiões, foram desenvolvidas diferentes técnicas cirúrgicas. BELLING (1961) e FORGASON (1963) provocaram aderência da face dorsal do pênis à parede abdominal ventral. Por outro lado STRAUB & KENDRICK (1965), praticaram amputação do pênis na região perineal, sendo observado em alguns casos retenção de urina, freqüentes hemorragias da túnica albugínea e corpo cavernoso e a libido dos rufiões decrescem num curto espaço de tempo. Já SMITH (1963) provocou em touros a formação de um fundo de saco próximo ao óstio prepucial e abertura de um orifício na linha média ventral, caudalmente ao óstio prepucial. AANES & RUPP (1984) implantaram um anel metálico contornando o conduto prepucial, com objetivo de promover estenose. Os autores relataram a ocorrência

* Apresentado no 1º Congresso Científico da Universidade Federal de Uberlândia, Campus Umuarama, 38400-902 - Uberlândia - MG.

** Médico Veterinário, Professor Titular do Departamento de Medicina Animal da Universidade Federal de Uberlândia.

*** Médico Veterinário residente do Curso de Medicina Veterinária da Universidade Federal de Uberlândia e Bolsista Aperfeiçoamento CNPq.

**** Médico Veterinário, Bolsista Iniciação Científica, CNPq.

de retenção de urina no local da aplicação do anel com conseqüente postite e recomendaram a epididimectomia bilateral. Outro método foi proposto por EURIDES & PIPPI (1983) que promoveram aderência da curvatura caudal da flexura sigmóide do pênis na região perineal, de 10,0 centímetros da base do escroto.

Foram criados métodos cirúrgicos de preparo de rufiões bovinos que provocasse desvio de pênis suficientemente capaz de impedir a realização da cópula. Um desvio de pênis entre 35 a 45 graus em relação a linha média ventral do abdome, foi proposta por ROMMEL (1961), ARBEITER et al (1965), MERKT & SAMPAIO (1973), ROYES & BIVIN (1973) e BOUISSET et al (1983). 2º método consiste em deslocar o conduto prepucial para um túnel subcutâneo previamente preparado na parede ventrolateral do abdome, onde o óstio será implantado. WEISSENBERG & COHEN (1971) promoveram transposição do prepúcio para a parede lateral do abdome através de uma incisão de pele, iniciando pouco acima do óstio prepucial e terminando próximo a base do escroto e outra na pele da região ventrolateral do abdome. Já GRABOWSKI & RUTKOWIAK (1969) provocaram desvio ventral do prepúcio após incisão de pele iniciando logo acima do óstio prepucial e terminando no terço médio do prepúcio. Outro método foi proposto por CARNEIRO (1975) que provocou a formação de novo óstio prepucial no terço médio lateral do prepúcio, seccionando a lâmina interna do prepúcio com amputação de sua extremidade cranial, oclusão do óstio prepucial original e fixação à pele do novo óstio o restante da lâmina interna do prepúcio.

Nas técnicas de preparo de rufiões bovinos através da aderência da face dorsal do pênis à parede abdominal (BELLING, 1961; FORGASON, 1963), desvio ventral do prepúcio (GRABOWSKI & RUTKOWIAK, 1969) formação de fundo de saco próximo ao óstio prepucial (SMITH, 1963) e vasectomia (THARP, 1955; BLOCKEY, 1968), os autores utilizaram apenas a anestesia local. Já WILTIBANK (1961), STRAUB & KENDRICK (1965), BLOCKEY (1968) e OEHME (1974), fizeram aplicação da anestesia peridural lombar. Contudo nos métodos descritos por ARBEITER et al (1965), MERKT & SAMPAIO (1973) e ROYES & BIVIN (1973), foi administrado um tranqüilizante associado à anestesia local no campo operatório. WISSENBERG & COHEN (1971) para provocar transposição do prepúcio para a parede lateral do abdome, utilizaram o narcótico hidrato de cloral e anestesia local.

MERKT & SAMPAIO (1973), ROYES & BIVIN (1973) e CARNEIRO (1975) selecionaram bovinos para rufiões com idade variando de 12 a 48 meses e BELLING (1961), STRAUB & KENDRICK (1965) e GRABOWSKI & RUTKOWIAK (1969) trabalharam com animais com idade de até 12 meses. No entanto EURIDES & PIPPI (1983) utilizaram novilhos com idade entre 12 a 18 meses. Os animais quando restabelecidos da cirurgia apresentavam-se aptos para detectar o cio (BELLING, 1961; STRAUB & KENDRIEK, 1965; GRABOWSKI & RUTKO-

WIAK, 1969; MERKT & SAMPAIO, 1973; ROYES & BIVIN, 1973; CARNEIRO, 1975). ROYES & BIVIN (1973) e EURIDES & PIPPI (1983) observaram o comportamento sexual dos animais antes da cirurgia para assegurar a ausência de alterações no instinto sexual ou anomalias na genitalia, que pudesse deixar em dúvida seu comportamento após a cirurgia.

Foi referido por EURIDES & PIPPI (1983) que os rufiões bovinos apesar da incapacidade de expor o pênis durante a detecção do cio não apresentaram, com o passar do tempo, alterações da libido sexual. Igual referência foi feita por MERKT & SAMPAIO (1973) para as técnicas de desvio de pênis. Foi comentado por GROMMERS & ELVING (1978) que devido a impossibilidade do ato sexual pelos rufiões a libido dos animais pode diminuir com o passar do tempo, fato também observado por STRAUB & KENDRICK (1965) pelo método de amputação de pênis.

Uma patologia do aparelho reprodutor de touros de diferentes raças pouco observada é o desvio de pênis (BLOCKEY & TAYLOR, 1984). O desvio de pênis acompanha uma má formação do seu ligamento apical (ASDOWN & SMITH, 1969). O ligamento apical é uma fita grossa constituída de fibras colágenas que origina na túnica albugínea distal e flexura sigmóide e estende-se dorsalmente no corpo cavernoso do pênis e insere-se na túnica albugínea caudalmente a extremidade da glândula. Próximo a sua origem mede aproximadamente 5,0mm de largura, em seguida envolve quase que completamente a túnica albugínea e estreita-se novamente na extremidade distal. O ligamento é separado da túnica albugínea por tecido conjuntivo frouxo, exceto nas extremidades de origem e inserção (MOBINI & WALKER, 1983). Dos desvios observados em forma de espiral é o mais comum, seguido do desvio ventral e o em forma de "S" é o mais raro (ROBERT, 1979; MOBINI & WALKER, 1983). No desvio ventral o ligamento apical é insuficientemente desenvolvido para conter o pênis reto durante a ereção. O espiral é produzido quando o ligamento escorrega para o lado esquerdo do pênis durante o engorgitamento (WALKER, 1980), sendo que as fibras colágenas da mucosa e túnica albugínea durante a ereção provocam uma tendência em espiral do pênis (MOBINI & WALKER, 1983). Estas alterações dificultam ou impossibilitam a realização da cópula (FITZGERALD, 1963).

É proposto neste experimento apresentar um novo método cirúrgico no preparo de rufiões bovinos, que será avaliado quanto a sua eficácia na detecção de vacas em cio e com incapacidade de realização do ato sexual, sem alterar a libido do macho.

MATERIAL E MÉTODOS

Foram utilizados 12 bovinos sem raça definida com idade de 16 a 20 meses. Os novilhos foram obser-

vados em monta natural para assegurar a ausência de alterações no instinto sexual e patológicas do prepúcio e pênis, que pudessem prejudicar o experimento.

Após jejum de 24 horas, cada animal foi sedado com maleato de acepromazina^a na dose de 10mg/112kg de peso corporal, via intramuscular. Com o bovino contido em decúbito lateral foi praticado tricotomia e antissepsia da extremidade cranial do prepúcio. Para permitir exposição do pênis foi feita analgesia peridural intercoccígea com administração de 15,0ml de cloridrato de dietilamino acetanilida a 2% com adrenalina^b. Por meio de compressas cirúrgicas o pênis foi mantido exposto permitindo a antissepsia da glânde e mucosa prepucial com álcool iodado a 10% e abordagem cirúrgica. Aproximadamente a 2,0cm atrás da inserção da lâmina interna do prepúcio foi aplicado um garrote com fina tira de borracha contornando todo o pênis para conter hemorragias durante a cirurgia.

Para remoção do ligamento apical foi praticada uma incisão longitudinal de aproximadamente 15,0cm de comprimento na mucosa da superfície dorsal da glânde, iniciando-se cerca de 1,0 centímetros da extremidade caudal da glânde e terminando próximo a inserção da lâmina interna do prepúcio. A inserção de origem do ligamento apical na túnica albugínea foi dissecada com tesoura até por debaixo da inserção da lâmina interna do prepúcio, onde foi removido (Fig. 1). A mucosa foi

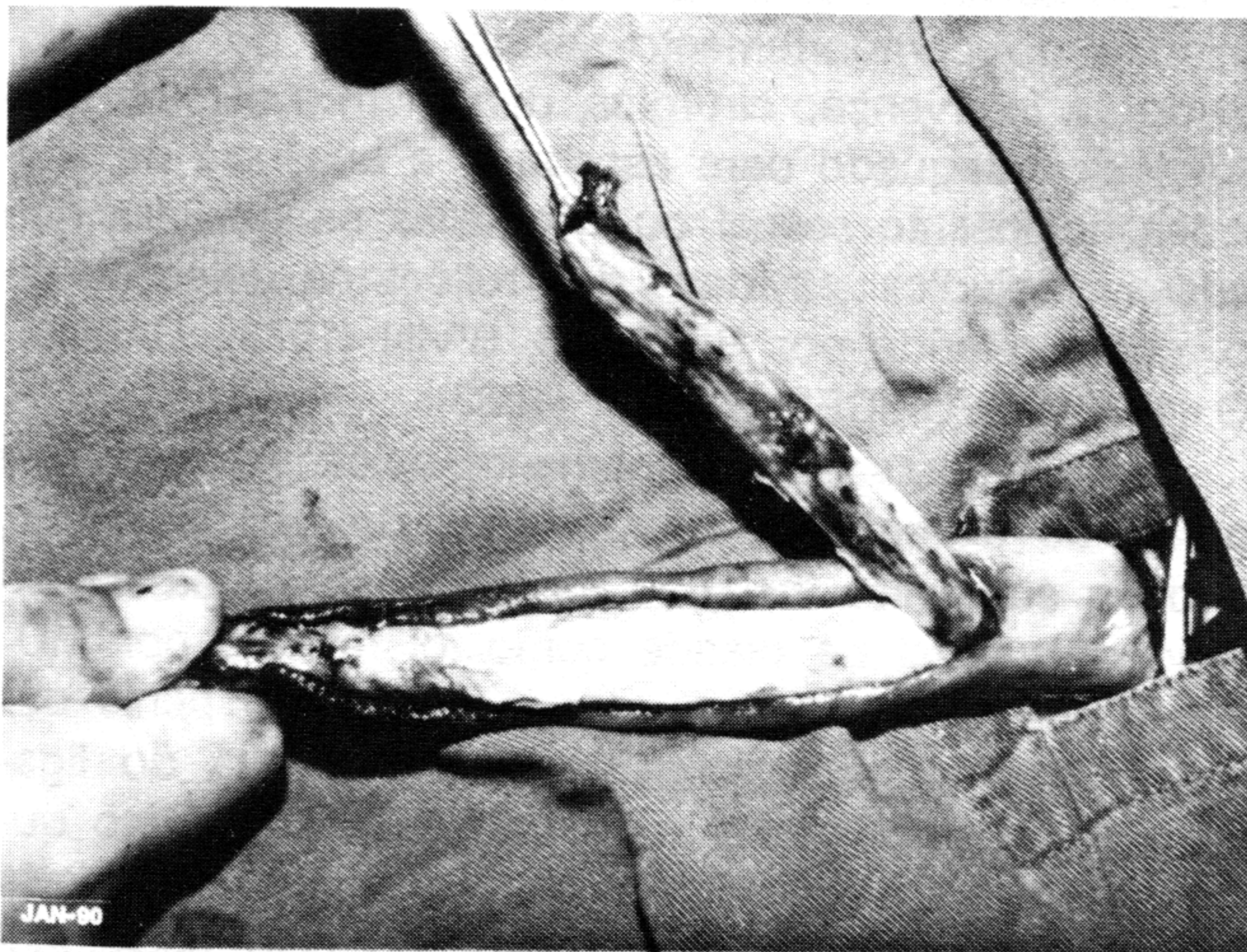


FIGURA 1 - Ligamento apical da glânde do pênis liberado de suas inserções verticais e de origem, até a inserção da lâmina interna do prepúcio.

aproximada através de pontos isolados simples, utilizando catagute cromado nº 00^c.

No pós-operatório foi administrado através do óstio prepucial, diariamente, Nitrofurazona solução^d, durante 5 dias.

Os animais foram mantidos afastados de fêmeas por um período de 20 dias. Após este intervalo, fo-

ram testados em presença de fêmeas em cio para avaliar a libido sexual e a capacidade de realização do ato sexual, durante 24 meses.

RESULTADOS

O emprego de um tranqüilizante facilitou a contenção dos animais e a anestesia peridural intercoccígea permitiu a exteriorização do pênis com insensibilidade, e remoção cirúrgica do ligamento apical.

O método cirúrgico empregado foi de fácil execução sendo observado discreta hemorragia de mucosa, que foi facilmente controlada e os animais recuperam-se rapidamente, não sendo notado complicações locais.

Decorridos 20 dias da intervenção cirúrgica, os animais foram novamente colocados em presença de fêmeas em cio, sendo notado acentuado desvio de pênis no sentido ventral e lateral direito, com total incapacidade de realização da cópula (Fig. 2).

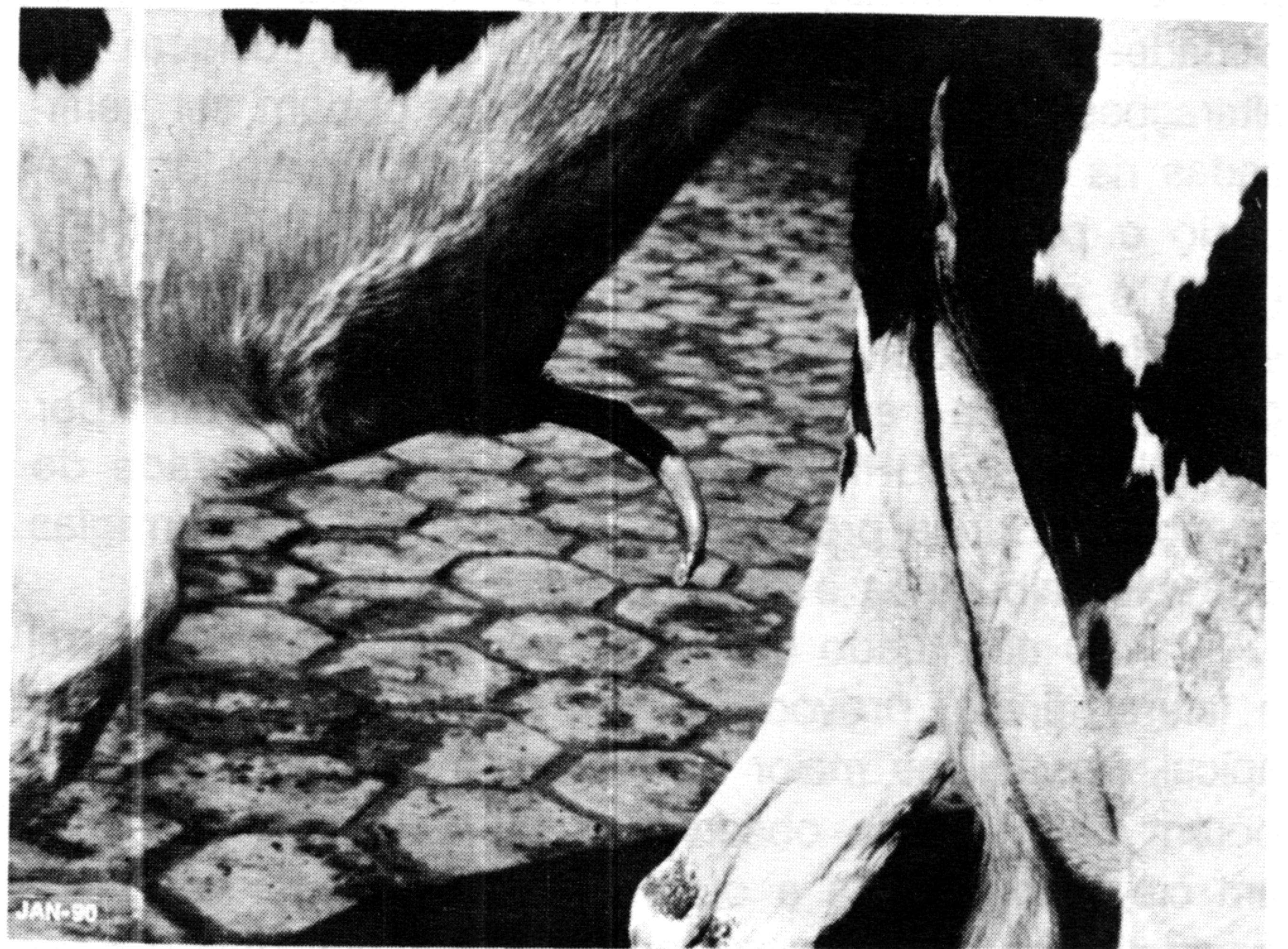

FIGURA 2 - Aspectos do desvio do pênis do rufião no sentido ventral e lateral direita, quando da detecção de vacas em cio.

Durante vinte e quatro meses os animais foram observados em serviço a campo, não sendo notado adaptação da angulação do desvio que permitisse a cópula, modificações da libido sexual ou alterações em decorrência da cirurgia.

DISCUSSÃO

O método de preparo de rufiões bovinos que permitem a exposição do pênis e a realização da cópula (THARP, 1955; BIRSCHWALL & EBERT, 1961; WILTIBANK, 1961; BLOCKEY, 1968; MERKT & SAMPAIO,

1973), pode ocasionar a transmissão de doenças venéreas no rebanho com enormes prejuízos ao produtor rural. Nestas técnicas existe a possibilidade de ocorrer recanalização espontânea dos ductos deferentes a da cauda epidídimo e fecundações indesejáveis de fêmeas preparadas para inseminação artificial. No que se refere a transmissão de doenças venéreas e fecundações pelos rufiões, provavelmente não deverá ocorrer pelos animais submetidos a remoção do ligamento apical, tornando-se desnecessário procedimentos com a vasectomia ou a epididimectomia para evitar fecundações indesejáveis, como foi referido por AANES & RUPP (1984).

Pelo método cirúrgico empregado neste trabalho todos os animais recuperam-se rapidamente, não sendo notado alterações no local da intervenção cirúrgica durante o período pós-operatório e em serviço a campo. As técnicas do preparo de rufiões por desvio lateral do pênis, através da implantação do óstio prepucial na parede lateral do abdome, descrito por ROMMEL (1961), ARBEITER et al (1965), MERKT & SAMPAIO (1973) e ROYES & BIVIN (1973), podem provocar no pós-operatório formação de edema com grandes possibilidades de dificuldade de micção e infecção local. As alterações no local da cirurgia também podem ser verificadas na aplicação da técnica de desvio lateral do prepúcio e pênis proposta por WEISSENBERG & COHEN (1971) e na de CARNEIRO (1975) para formação de novo óstio prepucial no terço médio do prepúcio. Por outro lado, a amputação de pênis proposta por STRAUB & KENDRICK (1965) além da possibilidade de retenção de urina predispõem a freqüentes hemorragias da túnica albugínea e corpo cavernoso.

O acentuado desvio do pênis no sentido ventral e lateral direita, provocado pela remoção do ligamento apical, possibilitou maior aproximação do pênis ao solo, porém nos animais observados na detecção de vacas em cio durante vinte e quatro meses, não foi verificado traumatismos penianos ou outras alterações que pudessem modificar a capacidade de detectar o cio. Observou-se que os rufiões apresentavam total incapacidade de realização do ato sexual, devido ao grande desvio de pênis no sentido ventral e lateral direito, como relatado por FITZGERALD (1963) nas deformidades penianas e não conseguiram se adaptar a angulação do desvio para realização da cópula, como foi referido por CARNEIRO (1975).

O interesse sexual com tentativas de realizar a cópula com fêmea em cio pelos rufiões submetidos a remoção do ligamento apical, manteve-se durante todo o período de observações aparentemente inalterado, semelhante ao observado no pré-operatório. Resultado também verificado por EURIDES & PIPPI (1983) com rufiões incapacitados de expor o pênis e por MERKT & SAMPAIO (1973) e ROYES & BIVIN (1973) para os de desvio lateral de pênis. No decorrer do tempo os bovinos submetidos a diferentes métodos de preparo de ru-

fiões, podem apresentar apatia sexual, como foi referido por STRAUB & KENDRICK (1965) e GROMMERS & ELVING (1978), nestes casos é inevitável a troca por um novo rufião (EURIDES & PIPPI, 1983). Fato não observado em nosso experimento.

A administração de um tranqüilizante foi requerida para facilitar a contenção de animais inquietos ou agressivos, relaxar a flexura sigmóide e exteriorização do pênis. A exposição permanente do pênis, durante o ato cirúrgico, com insensibilidade, foi obtida após aplicação de anestesia peridural intercoccígea, que permitiu a remoção cirúrgica do ligamento apical. Provavelmente, com este método anestésico prático e eficiente, torna-se desnecessário o uso de uma droga hipnótica de pequena margem de segurança, como o hidrato de cloral, proposta por WEISSENBERG & COHEN (1971).

A variação de idade dos animais para serem submetidos a diferentes técnicas cirúrgicas no preparo de rufiões (BELLING, 1961; STRAUB & KENDRICK, 1965; GRABOWSKI & RUTKOWIAK, 1969; MERKT & SAMPAIO, 1973; ROYES & BIVIN, 1973; CARNEIRO, 1975), provavelmente não altera a aptidão para indicar fêmeas em cio. Porém, coincidindo com as referências feitas por ROYES & BIVIN (1973) e EURIDES & PIPPI (1983), os animais com idade de 16 a 20 meses submetidos a remoção do ligamento apical, quando avaliados na detecção do cio, aparentemente não apresentam modificações da libido sexual. A escolha do macho através de exame clínico e do comportamento sexual, antes de ser submetido a intervenção cirúrgica, demonstrou ser um procedimento adequado para assegurar a ausência de alterações no instinto sexual ou anomalias na genitália que pudesse prejudicar atividade dos rufiões na detecção do cio, como referido por ROYES & BIVIN (1973), CARNEIRO (1975) e EURIDES & PIPPI (1983).

A amputação do ligamento apical na superfície dorsal da extremidade do pênis foi de fácil execução, devido a sua única inserção na túnica albugínea na extremidade caudal da glândula como foi referido por MOBINI & WALKER (1983). O desvio ventral do pênis observado ocorreu provavelmente devido a falta do ligamento apical para conter todo corpo do pênis reto durante a ereção (WALKER, 1980). No entanto, o desvio lateral direito pode ter sido provocado pelo posicionamento das fibras colágenas existentes na mucosa e túnica albugínea, que provocam uma tendência de desvio em espiral durante o engorgitamento do pênis, como foi descrito por MOBINI & WALKER (1983).

CONCLUSÃO

Analisando os resultados obtidos chegou-se as seguintes conclusões:

- 1 - A associação do maleato de acepromazina com anestesia peridural intercoccígea facilita a exposição do pênis para remoção do ligamento apical.

- 2 - A remoção do ligamento apical na superfície dorsal da glândula, até a inserção da lâmina interna do prepúcio, é suficiente para promover desvio ventral e lateral direito do pênis.
- 3 - Os animais submetidos a esta técnica, quando testados, não apresentaram modificações da libido sexual apresentando total incapacidade de realizar a cópula.
- 4 - O método apresentado é de fácil e rápida execução, podendo ser indicado para novilhos de todas as raças bovinas para detecção de vacas em cio, nos programas de inseminação artificial e monta controlada em rebanhos de corte e leite.

FONTES DE AQUISIÇÃO

- a - ACEPRAN 1% - Laboratórios Andromaco. São Paulo - SP.
- b - XYLOCAINA - Astra Química do Brasil. Santo Amaro - SP.
- c - CATEGUTE TIPO C - Laboratório Bruneau, S. Bernardo do Campo SP.
- d - FURACIN - Laboratório Eaton Agropec. São Paulo - SP.

REFERÊNCIAS BIBLIOGRÁFICAS

- AANES, W.A., RUPP, G. Iatrogenic preputial stenosis for preparation of the teaser bulls. *J Am Vet Med Assoc*, v. 184, n. 12, p. 1474-1476, 1984.
- ARBEITER, K., GLAWISCHNING, E., ZINNBAUER, H. Surgical displacement of the bull's penis. Sterile copulation for the stimulation of oestrus and ovulation in cow. *Wien Tierärztl Mschr*, v. 52, n. 13, p. 765-773, 1965.
- ASDOWN, R.R., SMITH, J.A. The anatomy of the cavernosum penis of the bull and its relation to spiral deviation of the penis. *J Anat*, v. 105, p. 153, 1969.
- BELLING, T.H. Preparation of the teaser bull for use in beef cattle artificial insemination program. *J Am Vet Med Assoc*, v. 138, n. 12, p. 670-672, 1961.
- BIERSCHWAL, C.J., EBERT, E.F. Clinical application of a sclerotherapeutic agent. *Vet Med*, v. 56, n. 8, p. 323-332, 1961.
- BOUISSET, S., DAVIAUD, L., GIRON, H. Déviation latérale de pénis. *Póint Vétérinaire*, v. 15, n. 76, p. 59-63, 1983.
- BLOCKEY, M.A. de B. Sterilization of bulls for use as teasers. *N Z Vet J*, v. 17, p. 70, 1968.
- BLOCKEY, M.A. de B., TAYLOR, E.G. Observation on spiral deviation of the penis in beef bulls. *Aust Vet J*, v. 61, n. 5, p. 141-145, 1984.
- CARNEIRO, M.I. Preparação de rufões bovinos. Técnica cirúrgica para formação de novo-óstio prepucial. *Colégio Brasileiro de Reprodução Animal*, v. 1, p. 2-24, 1975.
- EURIDES, D., PIPPI, N.L. Preparação de rufões bovinos por fixação da curvatura caudal da flexura sigmóide do pênis. *Rev Centro Ciências Rurais*. Santa Maria, v. 13, n. 1, p. 83-93, 1983.
- FITZGERALD, T.C. A study of the deviated penis of the bull. *Vet Med*, v. 915, p. 130-138, 1963.
- FORGASON, J.L. Winrock farm beef cattle improvement program. *Vet Med*, v. 53, n. 3, p. 211-216, 1963.
- GRABOWSKI, K., RUTKOWIAK, B. The preparation of bulls as test animals according to the own method of teaser bulls by surgical plastic of prepuce. *Med Vet*, v. 25, n. 3, p. 511-553.
- GROMMERS, F.J., ELVING, L. Evaluation of surgical lateral deviation of the penis in teaser bulls. *Tijdschr Diergenesk*, v. 103, n. 3, p. 189-190, 1978.
- MERKT, J.G., SAMPAIO, F.A. Suchbullen durch Penisablenkung nach operativer Verlagerung des Praeputiums, *Disch Tierärztl Wschr*, v. 80, n. 22, p. 515-519, 1973.
- MOBINI, S., WALKER, D.F. Deviation of the penis in the bull. *Compendium on Continung Education for Practicing Veterinarian*, v. 5, n. 5, p. 280-284, 1983.
- OEHME, F.M. Resection of the bovine epididymis. A procedure for preparing teaser bull's to use as teasers. *Gaceta Vet*, v. 36, n. 293, p. 652-660, 1974.
- ROBERT, S.J. *Obstetricia veterinaria y patologia de la reproducion* Buenos Aires, Editorial Hemisferio Sur, 1979. 102 p.
- ROMMEL, W. Zur biostimulation des Brunstzyklus der Paarungsbereitschaft bei Reindern in problematischen. *Herden Nehfte Vet*, v. 16, p. 19-25, 1961.
- ROYES, B.A.P., BIVIN, W.S. Surgical displacement of the penis in the bull. *J Am Vet Med Assoc*, v. 163, n. 1, p. 55-57, 1973.
- SMITH, L.C. Surgical procedures to make a bull a heat-detector. *A I Digest*, v. 9, p. 1, 1963.
- STRAUB, O.C., KENDRICK, J.W. Preparation of teaser bulls by penectomy. *J Am Vet Med Assoc*, v. 126, n. 935, p. 96-99, 1965.
- THARP, V.L. Vasectomy in the bull. *J Am Vet Med Assoc*, v. 126, n. 935, p. 96-99, 1955.
- WALKER, D.F. Penile surgery in the bovine: part III. *Med Vet Pract*, v. 61, n. 1, p. 69-71, 1980.
- WISSENBERG, Y., COHEN, R. The preparation of teaser bulls by surgical deflection of the penis. *Refuah Vet*, v. 28, n. 1, p. 38-41, 1971.
- WILTIBANK, J.M. A technique for sterilization for bulls. *Southeastern Veterinarian*, v. 14, n. 3, p. 194-197, 1961.