

Microplacas de titânio em fraturas de tibiotarso em pombos domésticos

Titanium microplates for treatment of tibiotarsus fractures in pigeons

Aline Silva Gouvêa^{1*} Marcelo Meller Alievi¹ Verônica Noriega^{II} Ísis dos Santos Dal-Bó^I
Thadeu Mourão Pinto^{II} Cláudio Leonardo Montassieur de Menezes^{II} Renato Barbosa Silva^{II}
Luciana Machado da Silva^I Andréa Gonçalves Velasque^I Luciana Andreatta Torelly Pinto^I
Ana Júlia Andrade Coelho^I

RESUMO

Entre os problemas cirúrgicos das aves, as fraturas são as de maior prevalência. Em virtude das variações no tamanho, peso, anatomia óssea peculiar, alta incidência de fraturas complicadas e das diferentes demandas funcionais entre espécies e indivíduos, não foi possível estabelecer ainda um método ideal de osteossíntese para os ossos longos das aves. Microplacas de titânio comumente utilizadas em cirurgias maxilofaciais de humanos foram empregadas recentemente na osteossíntese de aves, porém com poucos resultados disponíveis. O objetivo do presente estudo foi avaliar a utilização das microplacas de titânio no tratamento de fraturas experimentais de tibiotarso em pombos domésticos (*Columba livia*). Foram utilizadas 30 aves adultas, machos e fêmeas, com 7 meses de idade, pesando entre 400 a 500 gramas. Os animais foram separados em três grupos de dez, sendo que no grupo 1 foi utilizado uma microplaca de titânio com 6 furos e espaçador central; no grupo 2, com oito furos sem espaçador central; e, no grupo 3, com oito furos com espaçador central. Após avaliação clínica, as aves foram submetidas à osteotomia médio-diafisária no tibiotarso direito para colocação das diferentes configurações de microplaca de titânio, sendo fixadas com microparafusos de titânio com 7mm de comprimento. Os animais foram avaliados clínica e radiograficamente até os 90 dias de pós-operatório. Após esse período, foi realizada eutanásia em duas aves de cada grupo. Em todas elas, foi observada a consolidação óssea, sendo que, no grupo 1, o tempo médio e o desvio padrão foram 32,9±9,9; no grupo 2, 30,8±6,7 e, no grupo 3, 26,6±6,4 dias, não havendo diferença estatística entre os grupos. O envergamento do implante foi a complicação mais frequente. A configuração da microplaca resultou em diferença estatisticamente significativa em relação à deambulação e ao grau de envergamento nos diferentes grupos, sendo que, no grupo 3, houve maior precocidade no apoio do membro e menor grau de envergamento em relação

aos outros grupos. Histologicamente, foi verificada a formação de calo ósseo em todos os animais e presença de tecido ósseo ao redor da microplaca e dos microparafusos. Apesar das complicações observadas, as microplacas de titânio são uma opção para osteossíntese de tibiotarso em aves de médio porte.

Palavras-chave: aves, cirurgia ortopédica, implante.

ABSTRACT

Among the surgical problems in birds, the fractures are the most prevalent. Due to variations in size, weight, peculiar bone anatomy, high incidence of complicated fractures and functional demands of different species and individuals, it is still not possible to establish an ideal method for osteosynthesis of long bones in birds. Titanium microplates commonly used in human maxillofacial surgery have been recently employed in osteosynthesis of birds, but with few results available. The aim of this study was to evaluate the use of titanium microplates in the treatment of tibiotarsus fractures in 30 pigeons (*Columba livia*), adult males and females, with 7 months old, weighing from 400 to 500. The animals were divided into 3 groups with ten animals each. In group 1, a titanium microplate with 6 holes and a central spacer was used; in group 2, a titanium microplate with 8 holes without a spacer in the center was used; in group 3, a titanium microplate with 8 holes with central spacer was used. After clinical evaluation, the birds were submitted to mid-diaphyseal osteotomy in the right bone for placement of different configurations of the titanium plate, and fixed with titanium microscrews 7mm long. The animals were evaluated clinically and radiographically until 90 days postoperatively. After this period, euthanasia was performed in 2 animals from each group. In all animals was observed bone healing and in group 1 the mean and standard deviation were 32.9±9.9 days, in group 2, 30.8±6.7 days in group 3, 26.6±6.4 days. There was no statistical difference in healing time between

¹Hospital de Clínicas Veterinárias, Faculdade de Veterinária, Universidade Federal do Rio Grande do Sul (UFRGS), 91540-000, Porto Alegre, RS, Brasil. E-mail: aline.gouvea@bol.com.br. *Autor para correspondência.

^{II}Programa de Pós-graduação em Ciências Veterinárias, UFRGS, Porto Alegre, RS, Brasil.

groups. The bending of the implant was the most common complication. The configuration of the plate resulted in a statistically significant difference in relation to walking and to the degree of bending in the different groups. Moreover, in group 3 there was higher precocity in the member support and a lower degree of bending in relation to other groups. Histologically, it was verified formation of the callus in all animals and presence of bone tissue around the plate and microscrews. Despite the complications of titanium microplates, they are an option for tibiotarsus osteosynthesis in birds of medium size.

Key words: avian, orthopedics surgery, implant.

INTRODUÇÃO

Na avaliação pré-cirúrgica das fraturas em aves, surgem questões quanto ao tratamento e prognóstico e um importante fator a se considerar é o tipo de ave que está sendo tratada, se são selvagens, silvestres, em cativeiro ou de companhia. As fraturas nas aves silvestres são um desafio para o Médico Veterinário em função do estado clínico em que chegam aos centros de reabilitação. Além disso, para reintrodução na natureza, elas necessitam de 100% de recuperação anatômica e funcional da região fraturada. As aves em cativeiro possuem exigências diferentes, pois em sua maioria não requerem recuperação total da funcionalidade do membro afetado, sendo excelente o prognóstico das fraturas nessas aves (QUIRÓS et al., 2002).

Dentre os problemas cirúrgicos encontrados em aves, as fraturas têm alta prevalência (SALVADOR et al., 2002), sendo os ossos longos das asas e dos membros pélvicos os mais frequentemente acometidos (WILLIAMS et al., 1987). As causas mais comuns de fraturas em aves são as colisões em estruturas fixas, acidentes automobilísticos e por armas de fogo. Essas fraturas são frequentemente cominutivas, expostas, com sérias lesões dos tecidos moles e ocorrem mais na diáfise e epífise distal, devido a pouca cobertura muscular (COLES, 1985; LEVITT, 1989; WEST et al., 1996).

Muitos métodos e dispositivos de osteossíntese desenvolvidos para o manejo das fraturas em mamíferos têm sido adaptados para o reparo das fraturas em aves (LEVITT, 1989). No entanto, a fixação interna de fraturas em aves apresenta alguns problemas para o cirurgião, que não são encontrados em mamíferos, pois seus ossos são frágeis e apresentam corticais muito finas (KUZMA & HUNTER, 1991; ALIEVI et al., 2008), o que contribui para a menor fixação dos implantes metálicos ortopédicos (FERRAZ et al., 2008). A fixação interna pode ser usada no manejo de fraturas em pássaros médios e grandes, entretanto

um problema encontrado é a falta de tamanho apropriado de pinos, parafusos e placas (WESTFALL & EGGER, 1979).

As microplacas de titânio foram utilizadas por CHRISTEN et al. (2005) em fraturas de rádio e ulna de pombos domésticos. Em um grupo, foi aplicada somente a microplaca na ulna e, em outro, além da microplaca foi associado pino intramedular no rádio. Segundo os autores, as microplacas foram de rápida e fácil aplicabilidade em aves relativamente pequenas. Porém, quando usadas isoladamente, houve complicações em diversos animais, com instabilidade no foco de fratura e quebra ou envergamento do implante. Os autores explicam que a proporção utilizada da placa em relação ao tamanho do osso poderia ser maior do que foi utilizado, mas eles ressaltam que, com o aumento no tamanho da placa, poderia haver maior dano ao suprimento sanguíneo e maior tempo cirúrgico e anestésico.

HATT et al. (2001) utilizaram duas microplacas de titânio maxilofaciais para osteossíntese de uma fratura de tibiotarso distal em um papagaio-cinza-africano (*Psittacus erithacus*). A fratura foi reduzida através de um método que ainda não tinha sido descrito na literatura. Foi aplicada uma microplaca na superfície medial e outra craniolateral. A ave começou a apoiar o membro em 5 dias de pós-operatório. O método de fixação foi eficaz e a consolidação foi precoce com mínima formação de calo ósseo.

O objetivo do presente estudo foi avaliar, através de estudo clínico, radiográfico e microscópico, a utilização de três diferentes configurações de microplacas de titânio no tratamento de fraturas experimentais de tibiotarso em pombos domésticos (*Columba livia*).

MATERIAL E MÉTODOS

Foram utilizados 30 pombos domésticos (*Columba livia*) adultos, machos e fêmeas, 7 meses, entre 400 a 500 gramas, oriundos do Biotério Central da Universidade Federal de Santa Catarina. Os animais foram separados aleatoriamente em três grupos de dez e foram submetidos à osteotomia e posterior osteossíntese de tibiotarso direito, com a aplicação de microplaca de titânio através de procedimento cirúrgico com anestesia geral inalatória.

No grupo 1, a fratura no tibiotarso foi reduzida com uma microplaca de titânio sistema 1,5mm com 6 furos e espaçador central, possuindo 29mm de comprimento, 0,7mm de espessura, 3,5mm de largura e 141mg de peso. No grupo 2, a microplaca de titânio

tinha configuração de oito furos sem espaçador e possuía 32mm de comprimento, 0,7mm de espessura, 3,5mm de largura e 155 mg de peso. No grupo 3, a microplaca tinha configuração de oito furos com espaçador central, possuindo 37mm de comprimento, 0,7mm de espessura, 3,5mm de largura e 169mg de peso. Tanto no fragmento proximal quanto no distal foram inseridos três microparafusos de titânio de 1,5mm de diâmetro, 7mm de comprimento e 41mg de peso nos grupos 1 e 2, sendo que, no grupo 3, foram inseridos quatro microparafusos em cada fragmento com as mesmas dimensões dos grupos 1 e 2.

Cada ave recebeu como medicação pré-anestésica (MPA) tartarato de butorfanol na dose de 1mg kg⁻¹ por via intramuscular na musculatura peitoral. Após dez minutos da MPA, os animais foram pré-oxigenados e a anestesia foi efetuada com isoflurano, utilizando uma caixa para indução anestésica e a manutenção anestésica foi feita com o mesmo gás. Após intubação orotraqueal, com os animais em decúbito dorsal, foi efetuada a remoção manual das penas e a antisepsia com clorexidina 4% do membro pélvico direito. Como profilaxia antimicrobiana, foi administrado por via intramuscular 100mg kg⁻¹ de ampicilina sódica, 30 minutos antes do procedimento cirúrgico. Durante o procedimento cirúrgico, as aves foram mantidas sobre uma bolsa de água quente, para evitar hipotermia.

Após a incisão de pele na face medial do tibiotarso, a exposição óssea foi obtida com o afastamento dos músculos tibial cranial e porção média do gastrocnêmio. Em seguida, foi realizada a osteotomia médio-diafisária transversa com o uso de uma broca odontológica de 0,2mm acoplada a um micromotor, com irrigação contínua, utilizando solução salina isotônica estéril em temperatura ambiente. A microplaca foi fixada na face medial do fragmento distal da fratura com auxílio de clampe vascular Bulldog De Bakey curvo. Em seguida, foram realizadas perfurações ósseas com broca de 1,3mm para a inserção dos microparafusos autoatarrachantes com a utilização de uma chave de precisão com engate rápido. Logo após o fragmento distal ser fixado à placa, a fratura foi reduzida com o clampe vascular e o segmento proximal fixado com os microparafusos. O comprimento dos parafusos foi o mesmo em todos os animais e foi escolhido através da mensuração do diâmetro ósseo através de radiografia pré-operatória, de modo que todos os parafusos ficassem bicorticais. Após a redução da fratura, foi realizada a lavagem do sítio operatório com solução salina isotônica estéril e em seguida a aproximação muscular com poliglactina 910, número 4-0, em padrão contínuo simples e a dermorráfia em padrão isolado simples com o mesmo fio. Após o procedimento cirúrgico, todos os animais receberam meloxicam 0,2%

na dose de 0,1mg kg⁻¹, a cada 24 horas, e cloridrato de tramadol na dose de 2mg kg⁻¹, a cada 8 horas, ambos durante três dias e enrofloxacina 5% na dose de 10mg kg⁻¹, a cada 24 horas, durante sete dias, pela via intramuscular. Foi realizada a limpeza diária da ferida cirúrgica com solução salina isotônica estéril durante sete dias sem adição de bandagem. Diariamente, os animais foram avaliados clinicamente, verificando o grau de deambulação, estado geral, apetite, aspecto da ferida cirúrgica quanto a presença de edema, inflamação e secreção.

As radiografias foram realizadas no pós-operatório imediato e semanalmente até o 90º dia de pós-operatório, sendo avaliados: o alinhamento ósseo, a estabilidade, migração, quebra ou envergamento da microplaca e dos microparafusos e sinais de consolidação óssea. O percentual de recobrimento ósseo pela placa foi avaliado radiograficamente. Mensurou-se o tamanho do tibiotarso de todos os animais e, com a medida do comprimento de cada placa, foi calculada a porcentagem média para cada grupo.

Após 90 dias do procedimento cirúrgico, foi realizada eutanásia em dois animais de cada grupo, avaliando-se macro e microscopicamente a formação de calo ósseo. A estabilidade da microplaca e dos microparafusos e aspecto dos tecidos moles foram avaliados macroscopicamente. Para a prática da eutanásia, as aves foram anestesiadas com isoflurano utilizando caixa de indução e gaze embebida com o anestésico e após foi utilizado 75mg de tiopental sódico intracelomático.

As variáveis quantitativas com distribuição simétrica foram descritas pela média e o desvio padrão. Elas foram comparadas pelo teste de Análise de Variância (ANOVA), seguido de Tukey para realizar as comparações múltiplas. As variáveis com distribuição assimétrica foram descritas pela mediana, o mínimo e o máximo e comparadas entre os grupos pelo teste de Krukal-Wallis.

RESULTADOS E DISCUSSÃO

O acesso medial ao tibiotarso, citado por HATT et al. (2001) e GUZMAN et al. (2007), possibilitou uma exposição diafisária ampla e adequada para a confecção da osteotomia e colocação da microplaca. O acesso lateral deve ser evitado devido a presença da veia e artéria tibial cranial, do nervo fibular e musculatura que estão situados nesta porção (GUZMAN et al., 2007) o que certamente iria dificultar a aplicação da placa sem a ocorrência de lesões iatrogênicas.

Foi possível a aplicação das microplacas de titânio no tibiotarso de todas as aves. No entanto, no

período trans-operatório, houve algumas complicações. Em um animal do grupo 3, houve fissura no momento da aplicação de um dos parafusos no fragmento distal, apesar da ocorrência dessa complicação, a fratura foi reduzida adequadamente e o animal não teve complicações na consolidação. A perfuração óssea na introdução de sete parafusos, em diferentes pombos, ficou com maior diâmetro, em consequência disso não houve a pega adequada do parafuso. Apesar dessa complicação, não houve migração destes parafusos.

O material utilizado na cirurgia de aves de pequeno e médio porte deve ser delicado e, em muitas situações, são utilizados instrumentais oftálmicos no intuito de minimizar as lesões nos tecidos moles. Materiais específicos para cirurgia ortopédica de aves não estão disponíveis e o cirurgião deve improvisar a partir de materiais projetados para outras funções (BOLSON & SCHOSSLER, 2008). Neste estudo, foi utilizado um clampe vascular em substituição a uma pinça de redução óssea autocentrante, sendo que o seu uso foi adequado e auxiliou a manobra de fixação da microplaca ao osso, sem causar-lhe lesões.

Em todas as aves, houve consolidação óssea (Figura 1), sendo que, no grupo 1, o tempo médio e o desvio padrão foram $32,9 \pm 9,9$ dias, no grupo 2, $30,8 \pm 6,7$ dias e, no grupo 3, $26,6 \pm 6,4$ dias, não havendo diferença estatística entre os três grupos. O método de osteossíntese realizado no presente estudo foi bem tolerado pelos animais, propiciando-lhes conforto, já que não necessitam de maiores cuidados pós-operatórios como a realização de bandagens, conforme já havia sido observado por DAVIDSON et al. (2005), sendo esta uma grande vantagem em animais silvestres.

Pequenos pássaros geralmente são tratados com fixação esquelética externa, coaptação externa com bandagens ou pinos intramedulares. Porém, em certas situações, as placas possuem vantagens sobre esses

métodos, promovendo rígida imobilização, estabilidade rotacional, não invasão articular e retorno funcional precoce do membro operado (HOWARD, 1990). Em razão dessa série de vantagens, as placas em muitas situações são a melhor opção, por isso a importância do desenvolvimento de um produto comercial viável e eficaz para esses pacientes.

No presente estudo, foi possível aplicar as microplacas no tibiotarso de pombos domésticos para a redução de fratura diafisária transversa, sendo uma opção de implante compatível para as aves de pequeno a médio porte, devido ao seu reduzido tamanho. Além disso, HATT (2003) afirma que as microplacas têm grande aplicabilidade em fraturas distais, em que o fragmento é muito pequeno para a utilização de fixador esquelético externo. Assim, como relatado por CHRISTEN et al. (2005), em fraturas de ulna de pombos domésticos, a aplicação das microplacas de titânio nos animais deste experimento foi realizada com relativa facilidade e rapidez. O diminuto tamanho das microplacas possibilitou a utilização em aves consideradas de médio porte e o reduzido tamanho dos parafusos causou menor lesão à cortical óssea, fato também observado por HATT et al. (2001).

A pouca espessura da placa (0,7mm) possibilitou o fechamento adequado da musculatura e pele sem tensão na região medial do tibiotarso, fato também observado por HATT et al. (2001), quando realizaram a osteossíntese de tibiotarso em um papagaio-cinza-africano. HOWARD (1990) comentou que isto é ainda mais importante quando se considera a porção distal do tibiotarso, já que os tecidos moles dessa região são mais escassos, sendo uma região de maior dificuldade para suturar.

Apesar de HOWARD (1990) referir-se que para os parafusos efetuarem uma compressão eficiente entre a placa e o osso seria necessário que ao menos

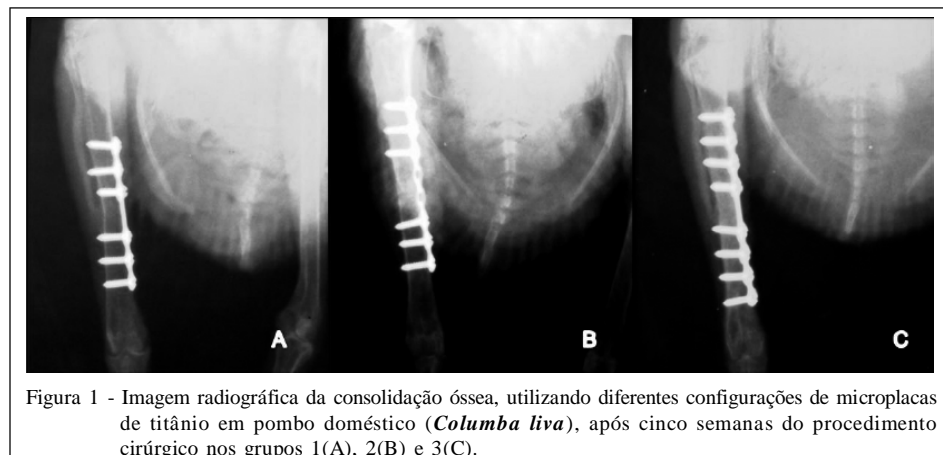


Figura 1 - Imagem radiográfica da consolidação óssea, utilizando diferentes configurações de microplacas de titânio em pombo doméstico (*Columba livia*), após cinco semanas do procedimento cirúrgico nos grupos 1(A), 2(B) e 3(C).

duas roscas do parafuso se fixassem em cada cortical óssea, no presente estudo o diâmetro da cortical foi o mesmo do intervalo entre as roscas (0,5mm), ou seja, apenas uma rosca se fixou a cada cortical. Ainda assim, não houve afrouxamento ou migração dos microparafusos no período pós-operatório, o que permite inferir que eles estavam adequadamente fixados ao osso. Tal fato corrobora HATT et al. (2001), que observaram estabilidade dos parafusos em uma cortical de 0,5mm e é contrário ao que afirmaram FERRAZ et al. (2008) que a cortical fina e frágil das aves contribui para a menor fixação dos implantes metálicos ortopédicos.

A grande maleabilidade, característica da microplaca de titânio, facilita o retorcimento e a adaptação às superfícies ósseas (BILGILI & KURUM, 2003). No presente estudo, não houve a necessidade de retorcer a placa, pois a conformação óssea do tibiotarso é retilínea. Contudo, foi verificado que tal maleabilidade permitiu a adequada adaptação da microplaca ao osso durante a inserção dos microparafusos.

GUZMAN et al. (2007) citaram que as principais desvantagens das placas em aves é o custo elevado, necessidade de treinamento especializado, tempo prolongado de anestesia e divulsão dos tecidos moles. Em relação às microplacas e microparafusos maxilofaciais, embora o custo seja elevado, são metais biocompatíveis e que propiciam osteointegração, evitando a necessidade de uma segunda intervenção, além de a pequena dimensão da placa e parafusos minimizar a divulsão dos tecidos moles para a sua aplicação. Em relação ao treinamento e tempo cirúrgico, acredita-se que é o mesmo em relação aos outros métodos de osteossíntese e que tem relação com a curva de aprendizado do cirurgião, já que, no presente estudo, este tipo de implante foi aplicado sem maiores complicações.

O envergamento de microplacas foi a complicação pós-operatória mais frequente, sendo observada em diferentes graduações entre os grupos. No grupo 1, houve envergamento da microplaca em 60% dos animais, no grupo 2, em 40% e, no grupo 3, em 20% das aves. No grupo 3, essa complicação foi estatisticamente menor e isso pode ser explicado em função do comprimento da placa. O maior comprimento da microplaca, perfazendo em média 63% do comprimento ósseo e a adição de 2 parafusos, sugere que as forças que atuam no sítio da fratura foram melhor distribuídas ao longo do osso (PIERMATTEI & FLO, 1999). Outras pesquisas e ensaios biomecânicos são necessários para estabelecer o implante ideal em relação ao porte da ave e ao tamanho e tipo de osso.

O envergamento também foi uma complicação vista por HOWARD (1990) na aplicação de placas semitubulares em tibiotarso de aves, mesmo sendo placas teoricamente indicadas para o peso das aves. Entretanto, ele citou que estudos em cães e gatos são extrapolados para aves, mas a inserção muscular nas articulações desses animais podem gerar braços de força maiores do que aqueles vistos em cães e gatos. Além disso, o local de tensão e compressão não foi determinado para aves e tem sido negligenciado pelos cirurgiões. Esse fato pode contribuir para o aparecimento de complicações na aplicação de placas, como também citaram CHRISTEN et al. (2005) em relação a ulna das aves. Neste estudo, as microplacas de titânio aplicadas na ulna de pombos domésticos não foram suficientemente rígidas para contrapor as forças exercidas no foco de fratura, ocorrendo o envergamento do implante e formação de calo ósseo exuberante. Os autores comentam que esses implantes destinam-se ao reparo de fraturas maxilofaciais em humanos onde o estresse mecânico é menor.

Apesar de ocorrer algum grau de envergamento da microplaca em 40% dos animais, em apenas 2 aves (6%), houve desvio angular do membro (Figura 2) clinicamente visível e que gerou alteração na sua funcionalidade, nos outros animais, a deambulação foi satisfatória, não havendo qualquer comprometimento no uso do membro operado. Acredita-se que a placa de menor comprimento, abrangendo em média 43% do comprimento ósseo, não foi eficiente para contrapor principalmente a força de envergamento, gerando um desvio angular nos pombos. Os dados clínicos vistos neste experimento sugerem que essa configuração de menor comprimento de microplaca não deve ser aplicada em fraturas de tibiotarso de aves em virtude das graves complicações observadas.

Macroscopicamente, não foram observadas microplacas ou microparafusos soltos e, na análise histológica, pode-se perceber tecido ósseo neoformado ao redor deles e ausência de reação inflamatória, o que caracteriza e confirma sua biocompatibilidade (SCARSO FILHO et al., 2008). Assim como comentado por HOLLAMBY et al. (2004), acredita-se que não é necessária a remoção dos implantes metálicos, mesmo após a consolidação da fratura, já que o titânio é um material biocompatível. Isso facilita a sua utilização em animais silvestres candidatos à reabilitação, pois evita a necessidade de reintervenção (HOLLAMBY et al., 2004).

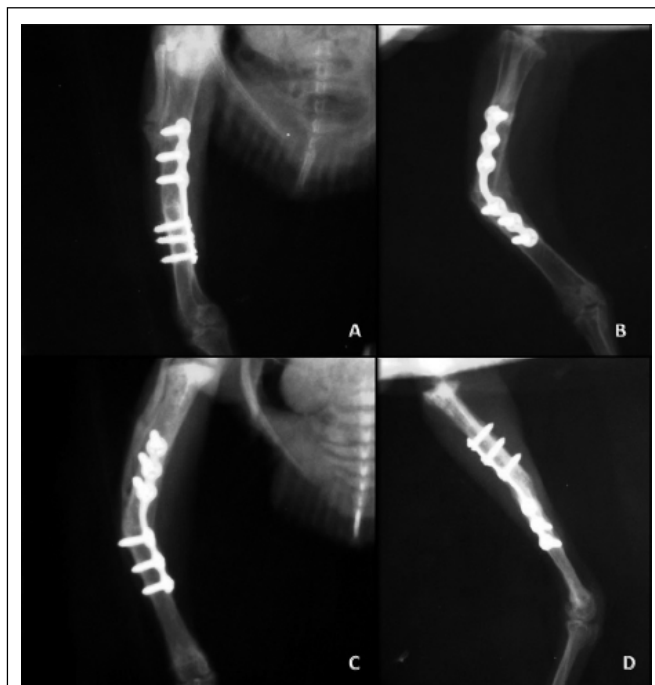


Figura 2 - Avaliação radiográfica na sétima semana após a aplicação da microplaca de titânio em tibiatarso de pombo doméstico (*Columba livia*) do grupo 1. A e B) Desvio angular antecurvato no pombo 8. C e D) Desvio angular recurvato e rotacional no pombo 9.

CONCLUSÃO

A utilização das microplacas de titânio para o reparo de fraturas de tibiatarso demonstra que diferentes configurações afetam significativamente a evolução clínica e as complicações pós-operatórias em pombos domésticos (*Columba livia*). Nesse sentido, a placa mais longa, com oito furos e espaçador central, é um método com eficácia superior aos demais implantes testados.

AGRADECIMENTOS

Ao Conselho Nacional de Desenvolvimento Científico e Tecnológico (CNPq), através do Edital Universal 2008, nº481416, pelo apoio financeiro do projeto.

À PROMM® Comércio de Implantes Cirúrgicos Ltda, pelo fornecimento dos implantes do projeto.

COMITÊ DE ÉTICA E BIOSSEGURANÇA

Este estudo foi realizado respeitando todos os preceitos éticos de proteção aos animais e está de acordo com os Princípios Éticos de Experimentação Animal adotados pelo Colégio Brasileiro de Experimentação Animal (COBEA).

REFERÊNCIAS

- ALIEVI, M.M. et al. Osteossíntese de úmero em pombos domésticos (*Columba livia*) associando-se pinos metálicos e polimetilmetacrilato intramedulares após osteotomia diafisária. *Arquivos Brasileiros de Medicina Veterinária e Zootecnia*, v.60, n.4, p.843-850, 2008. Disponível em: <<http://www.scielo.br/scielo>>. Acesso em: 15 dez. 2010. doi: 10.1590/S0102-09352008000400011.
- BILGILI, H.; KURUM, B. Treatment of fractures of the mandible and maxilla by mini titanium plate fixation systems in dogs and cats. *Australian Veterinary Journal*, v.81, n.11, p.671-673, 2003. Disponível em: <<http://onlinelibrary.wiley.com/doi/10.1111/j.1751-0813.2003.tb12533.x/pdf>>. Acesso em: 15 dez. 2010. doi: 10.1111/j.1751-0813.2003.tb12533.x.
- BOLSON, J.; SCHOSSLER, J.E.W. Osteossíntese em aves – Revisão da literatura. *Arquivos de Ciências Veterinárias e Zoologia da Unipar*, v.11, n.1, p.52-62, 2008.
- CHRISTEN, C. et al. Evaluation of a maxillofacial miniplate compact 1.0 for stabilization of the ulna in experimentally induced ulnar and radial fractures in pigeons (*Columba livia*). *Journal of Avian Medicine and Surgery*, v.19, n.3, p.185-190, 2005. Disponível em: <<http://www.bioone.org/doi/full/10.1647/2004-010.1>>. Acesso em: 15 dez. 2010. doi: 10.1647/2004-010.1.
- COLES, B.H. *Avian medicine and surgery*. Philadelphia: Blackwell Scientific Publications, 1985. p.148-54.

- DAVIDSON, J.R. et al. Plate fixation of a coracoid in a Bald Eagle (*Haliaeetus leucocephalus*). **Journal of Avian Medicine and Surgery**, v.19, n.4, p.303-308, 2005. Disponível em: <<http://www.bioone.org/doi/full/10.1647/2004-037.1>>. Acesso em: 15 dez. 2010. doi: 10.1647/2004-037.1.
- FERRAZ, V.C.M. et al. Avaliação radiográfica e de função de vôo após fixação de osteotomias distais do úmero em pombas (*Columba livia*) com modelo de fixador externo articulado. **Pesquisa Veterinária Brasileira**, v.28, n.8, p.351-357, 2008. Disponível em: <<http://www.scielo.br/scielo>>. Acesso em: 15 dez. 2010. doi: 10.1590/S0100-736X2008000800001.
- GUZMAN, D.S.M. et al. Repair of a coracoid luxation and a tibiotarsal fracture in a bald eagle (*Haliaeetus leucocephalus*). **Journal of Avian Medicine and Surgery**, v.21, n.3, p.188-195, 2007. Disponível em: <<http://www.bioone.org/doi/full/10.1647/1082-6742%282007%2921%5B188%3AROACLA%5D2.0.CO%3B2>>. Acesso em: 15 dez. 2010. doi: 10.1647/1082-6742(2007)21[188:ROACLA]2.0.CO;2.
- HATT, J.M. et al. Verwendung der maxillofazialen miniplate compact 1.0 zur behandlung einer distalen tibiotarsusfraktur bei einem afrikanischen graupapagei (*Psittacus erithacus*). **Tierarztl Prax**, v.29, n.k, p.135-138, 2001.
- HATT, J.M. AO Vet News: fracture repair in exotic pets. **Dialogue**, v.2, n.3, p.33-34, 2003.
- HOLLAMBY, S. et al. Tibiotarsal fracture repair in a bald eagle (*Haliaeetus Leucocephalus*) using an interlocking nail. **Journal of Zoo and Wildlife Medicine**, v.35, n.1, p.77-81, 2004. Disponível em: <<http://www.bioone.org/doi/full/10.1638/02-086>>. Acesso em: 15 dez. 2010. doi: 10.1638/02-086.
- HOWARD, P.E. The use of bone plates in the repair of avian fractures. **Journal of the American Animal Hospital Association**, v.26, n.6, p.613-622, 1990.
- KUZMA, A.B.; HUNTER, B. A new technique for avian fracture repair using intramedullary polymethylmethacrylate and bone plate fixation. **Journal of the American Animal Hospital Association**, v.27, p.239-248, 1991.
- LEVITT, L. Avian orthopedics. **Compedium on Continuiug Education for Practicing Veterinarian**, v.11, n.8, p.899-929, 1989.
- PIERMATTEI, D.L; FLO, G.L. **Ortopedia e tratamentos das fraturas dos pequenos animais**. 3.ed. São Paulo: Manole, 1999. p.106-128.
- QUIRÓS, J.R. et al. Valoración prequirúrgica de las fracturas. Traumatología en aves. **Canis et Felis**, n.59, p.21-37, 2002.
- SALVADOR, C.R. et al. Anatomía ósea. Traumatología en aves. **Canis et Felis**, n.59, p.9-20, 2002.
- SCARSO FILHO, J. et al. Avaliação da reparação óssea na interface de placas e parafusos de titânio. **Revista de Cirurgia e Traumatologia Buco-Maxilo-Facial**, v.8, n.1, p.41-46, 2008.
- WESTFALL, M.L.; EGGER, L.E. The management of long bone fracture in birds. **Iowa State Veterinarian**, v.41, n.2, p.81-87, 1979.
- WEST, P.G. et al. Histomorphometric and agiographic analysis of bone healing in the humerus of pigeons. **American Journal Veterinary Research**, v.57, n.7, p.982-986, 1996.
- WILLIAMS, R.K. et al. A comparative study of treatment methods for long bone fractures. **Companion Animal Practice**, v.1, n.4, p. 48-55, 1987.