

# Retração rápida de caninos

Paulo Renato Carvalho Ribeiro\*, Sérgio Henrique Casarim Fernandes\*\*, Gustavo Saggiro Oliveira\*\*\*

## Resumo

**Introdução:** a retração rápida de caninos por distração do ligamento periodontal é uma técnica de movimentação dentária que permite o fechamento de espaço da extração de primeiros pré-molares em um intervalo de duas ou três semanas, proporcionando uma redução significativa no tempo do tratamento ortodôntico. **Objetivo:** apresentar modificações propostas na técnica cirúrgica original e no posicionamento dos distratores. **Conclusões:** a retração rápida de caninos é uma técnica que proporciona uma redução significativa no tempo de tratamento ortodôntico. A modificação na técnica cirúrgica proporcionou maior velocidade e segurança ao ato cirúrgico. O distrator posicionado por palatina, no mínimo, proporcionou a preservação da tábua óssea vestibular e evitou a vestibularização dos caninos.

**Palavras-chave:** Distração osteogênica. Movimento dentário. Fechamento de espaço ortodôntico.

## INTRODUÇÃO

A distração osteogênica é um processo de crescimento de novo osso por estiramento mecânico de um tecido ósseo preexistente. Foi popularizada pelos estudos de Ilizarov<sup>6</sup> que demonstrou, em centenas de pacientes, que novo osso poderia ser formado após a corticotomia cirúrgica e posterior distração osteogênica.

Liou e Huang<sup>11</sup>, em 1998, introduziram os conceitos da distração osteogênica na movimentação dentária. Os autores observaram que o processo de osteogênese do ligamento periodontal, durante o movimento dentário induzido por forças ortodônticas, é semelhante ao da sutura mediana durante a disjunção palatina realizada para correção de mordidas cruzadas. A principal

diferença seria a quantidade de movimentação. Enquanto, no movimento dentário ortodôntico, os dentes se movimentam em taxas de aproximadamente 1mm por mês<sup>14,15</sup>, na disjunção palatina, a sutura é separada em até 1mm por dia. Desta forma, os autores idealizaram uma maneira de distender o ligamento periodontal na mesma velocidade que a sutura palatina mediana, de forma a permitir a rápida movimentação de caninos em pacientes que necessitem de exodontias de primeiros pré-molares. Essa técnica foi denominada distração dentária (DD).

Kisnisci et al.<sup>8</sup>, em 2002, apresentaram uma outra técnica para retração rápida de caninos. Nesta abordagem, conhecida como distração dentoalveolar (DAD), o segmento que contém

\* Especialista em Ortodontia pela Universidade do Estado do Rio de Janeiro (UERJ). Mestre em DTM/DOF – SLM Campinas. Professor do Curso de Especialização em Ortodontia - ABO Juiz de Fora. Diplomado pelo Board Brasileiro de Ortodontia.

\*\* Especialista e Mestre em Ortodontia pelo COP – PUC MG. Coordenador do Curso de Especialização em Ortodontia da ABO Juiz de Fora. Diplomado pelo Board Brasileiro de Ortodontia.

\*\*\* Especialista em Cirurgia Buco-maxilo-facial FOB – USP. Mestre em Prótese Buco-maxilo-facial – UNESP. Professor do curso de especialização em Ortodontia da ABO Juiz de Fora.

o canino é transportado como um bloco ósseo. Difere da técnica de Liou e Huang<sup>11</sup> pelo fato de que o ligamento periodontal não é distendido. É feita uma separação óssea do bloco que contém o canino, utilizando-se corticotomias, para permitir que através de um processo de distração osteogênica o dente se mova junto com todo o osso que o circunda.

Independentemente da técnica utilizada, a retração rápida de caninos (RRC) tem sido bem indicada para as seguintes situações clínicas: apinhamentos severos, má oclusão de Classe II 1<sup>a</sup> divisão, biprotrusões dentárias, encurtamentos e más formações radiculares e, ainda, em pacientes com problemas periodontais<sup>2,3,7,8,11,16</sup>. Tais indicações se devem ao fato de que, como o movimento dentário é realizado de forma muito rápida, com o canino sendo completamente distalizado em cerca de duas a três semanas, sem perda de ancoragem, o espaço obtido pode ser utilizado para a resolução rápida dos apinhamentos. Durante a movimentação ortodôntica convencional, o processo de reabsorção radicular só tem início duas ou três semanas após a aplicação de uma força, podendo continuar por todo o período de duração dessa<sup>9,11,15</sup>. Por outro lado, na RRC, como os caninos já completaram toda a movimentação para distal enquanto os demais dentes ainda estão em período de estagnação<sup>4</sup>, tanto o movimento mesial dos molares, ou seja, a perda de ancoragem, quanto a evidência de reabsorção radicular não ocorreram ou estão apenas começando<sup>7,8,11,12,13,16,17</sup>. Isso beneficia aqueles pacientes que necessitam de exodontias de pré-molares e apresentam comprometimentos periodontais importantes.

As principais vantagens na utilização da RRC seriam: uma redução importante no tempo de tratamento, entre 6 e 9 meses; a eliminação de ancoragem intra ou extrabucal durante o procedimento, com preservação quase total da ancoragem; e ainda o fato de não provocar danos ao periodonto ou afetar a vitalidade pulpar<sup>2,3,8,10,11,16,17,18</sup>. As desvantagens se devem à necessidade de um

procedimento cirúrgico específico, de um protocolo de ativação supervisionado e à dificuldade na confecção de distratores a partir de expansores do tipo Hyrax, já que ainda não existem, no mercado nacional, dispositivos próprios para esse fim.

O objetivo deste artigo é apresentar modificações, propostas pelos autores, na técnica cirúrgica e no posicionamento dos distratores utilizados na RRC, e demonstrar, com casos clínicos, a redução no tempo de tratamento possibilitado por esse novo protocolo de movimentação dentária.

### CONFECÇÃO DO APARELHO DISTRATOR

O aparelho distrator tem sido confeccionado da forma descrita por Faber<sup>2</sup>, a partir de um expansor Hyrax convencional. Esse deve ser aberto uma quantidade em milímetros igual à quantidade que se deseja distalizar os caninos, acrescida de no mínimo 2mm. Preferencialmente, utiliza-se um parafuso de 13mm, que, por apresentar um maior curso, proporciona uma maior estabilidade após aberto. Realiza-se um corte longitudinal eliminando-se uma das hastes do Hyrax e arredondam-se as quinas vivas (Fig. 1). Faz-se o polimento adequado para maior conforto do paciente.

Confeccionam-se bandas nos caninos e primeiros molares, e obtém-se uma moldagem de transferência que permita a soldagem do aparelho distrator às bandas já posicionadas no modelo de trabalho. A seta original do parafuso deve ser sempre posicionada apontando para a oclusal, para facilitar a ativação e evitar que forças possam deslocar o distrator durante o processo de ativação. Desta forma, como as ativações serão no sentido contrário ao da seta, diminui-se a possibilidade de deslocamento do dispositivo.

Após a verificação, no paciente, de que o distrator está adequado, antes de cimentá-lo, é importante que se faça um completo fechamento e nova abertura do parafuso. Para isto, utiliza-se um antiferrugem *spray* para parafusos (White Lub® - Sema produtos químicos/ Mogi da Cruzes/ SP/ Brasil). Tal procedimento proporciona a remoção

de quaisquer resíduos que possam ter ficado aderidos à rosca do parafuso durante o processo de fabricação e comprometam o funcionamento do dispositivo. Após isto, lava-se com detergente e escova e esteriliza-se antes da cimentação.

### TÉCNICA CIRÚRGICA ORIGINAL

No ato cirúrgico, conforme descrito originalmente por Liou e Huang<sup>11</sup> em 1998, o primeiro passo realizado é a exodontia dos primeiros pré-molares (Fig. 2A). Em seguida, inicia-se o aprofundamento do alvéolo dos pré-molares com uma broca esférica até ultrapassar o comprimento do canino em cerca de 2mm (Fig. 2B). Depois, se

reduz o septo interdentário distal ao canino, de forma a deixá-lo fino e frágil (Fig. 2C, D).

O passo seguinte é a realização das corticotomias (sulcos) no septo ósseo interdentário distal ao canino com uma broca #701 (KG Sorensen/Cotia/SP/Brasil). Inicialmente, são feitos dois sulcos verticais, um no limite vestibular e outro no palatino da parede alveolar (Fig. 3A). Em seguida, estas corticotomias são interligadas por uma terceira (horizontal), em sua base, feita por acesso intra-alveolar (Fig. 3B). Desta forma, a estrutura do septo interdentário fica fragilizada, permitindo que a movimentação do canino seja facilitada (Fig. 3C).




FIGURA 1 - Construção do distrator: parafuso Hyrax original (A); remoção de uma das hastas (B); e abertura com arredondamento das quinas (C).

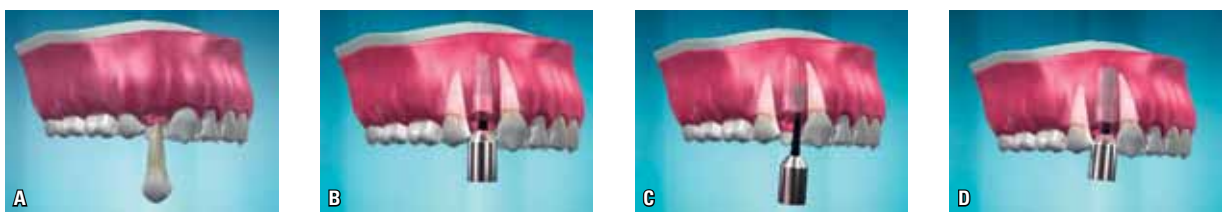


FIGURA 2 - Exodontia do pré-molar (A); aprofundamento do alvéolo (B) e redução da espessura do septo interdentário (C, D).

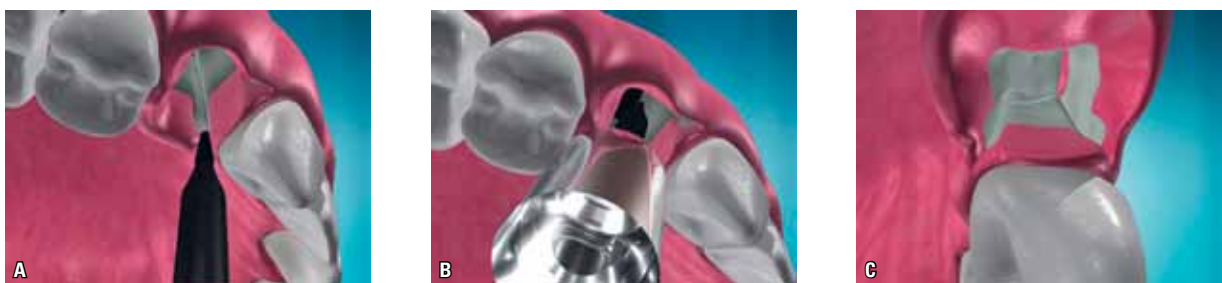

FIGURA 3 - Corticotomias verticais, vestibular e palatina (A); realização da corticotomia horizontal com acesso intra-alveolar (B); e vista oclusal do alvéolo preparado e das três corticotomias (C).

## TÉCNICA CIRÚRGICA MODIFICADA PARA A ARCADA SUPERIOR

A partir da observação, em alguns casos, de uma proximidade do seio maxilar com as raízes de pré-molares e caninos, propôs-se, em 2007, uma pequena modificação na técnica cirúrgica. Através de uma abertura realizada na tábua óssea vestibular acima do ápice do primeiro pré-molar, realizou-se o levantamento da membrana do seio maxilar para evitar o risco de injúrias a essa estrutura<sup>16</sup>.

A partir da constatação da facilidade na execução do acesso vestibular, e considerando-se a existência de fenestrações ósseas na região de pré-molares, devido à pequena espessura da tábua óssea vestibular nessa região, resolveu-se incorporar essa modificação como forma de minimizar o risco de injúrias à raiz do canino. Tal risco se deve à dificuldade técnica de realização da corticotomia horizontal (acima do ápice do canino) por via intra-alveolar na arcada superior (Fig. 4).

Após a exodontia do pré-molar, antes de iniciar o aprofundamento do alvéolo, realiza-se uma incisão em mucosa alveolar, em forma de meia lua, com 1,5cm, acima da raiz do primeiro pré-molar. Remove-se o periósteo e expõe-se a tábua óssea vestibular. Normalmente, encontra-se uma cortical extremamente delgada, já com algumas fenestrações no local da exodontia, o que facilita a abertura de uma loja óssea (Fig. 5A). A partir dessa abertura, é possível verificar de forma direta o aprofundamento do alvéolo

conforme descrito anteriormente (Fig. 5B). Aumentando-se essa abertura no sentido apical, é possível também realizar, através dela, com visão direta, a corticotomia horizontal acima do ápice do canino, sem riscos (Fig. 5C).

Essa modificação proporcionou maior velocidade e segurança ao ato cirúrgico, porém não eliminou por completo a necessidade de radiografias transcirúrgicas para verificação do aprofundamento adequado do alvéolo, acima do ápice do canino. Tais radiografias (Fig. 6) são fundamentais para assegurar a ausência de interferências ósseas no terço apical. Caso isso não ocorra, independentemente da técnica utilizada, o canino não se movimentará de corpo, apenas inclinando-se para a distal (Fig. 7), o que levará ao insucesso do procedimento.

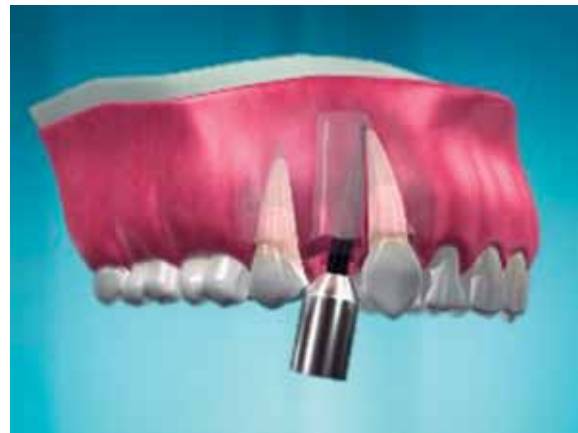

FIGURA 4 - Vista lateral indicando a dificuldade de realização da corticotomia horizontal por acesso intra-alveolar.

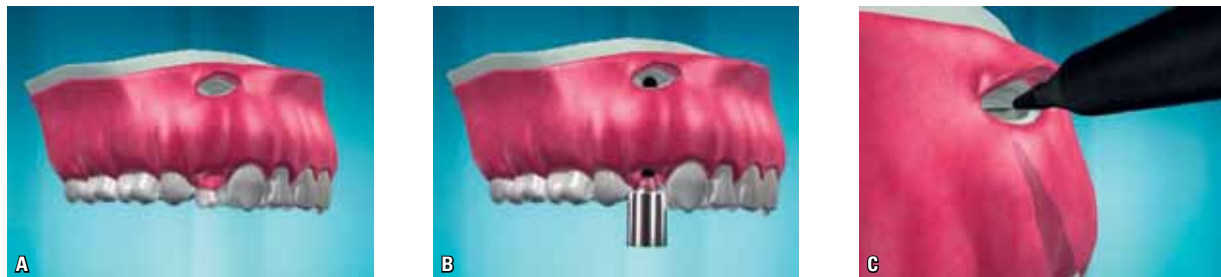

FIGURA 5 - Corticotomia vestibular: acesso (A); visualização direta do aprofundamento do alvéolo (B); e corticotomia horizontal feita pelo acesso vestibular (C).

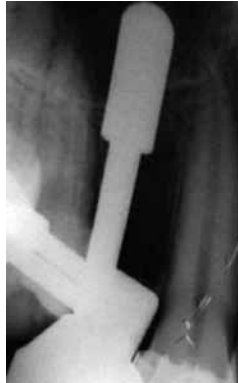

FIGURA 6 - Radiografia transcirúrgica demonstrando o aprofundamento do alvéolo acima do ápice do canino.

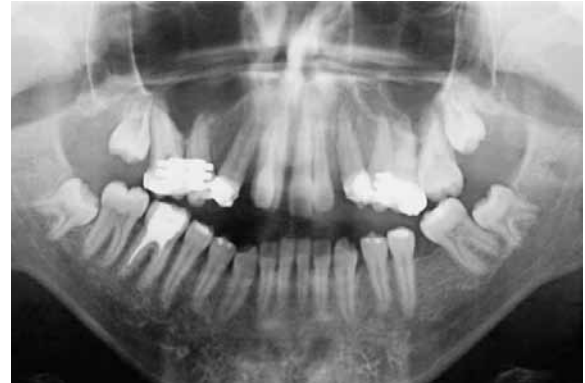

FIGURA 7 - Radiografia panorâmica indicando inclinação acentuada dos caninos após RRC, devido à dificuldade na técnica cirúrgica.

### PROTOCOLO DE ATIVAÇÃO

A ativação dos distratores pode ser iniciada imediatamente após a cirurgia ou respeitando-se um período de latência de até sete dias. Não há consenso na literatura sobre isto<sup>1,2,3,7,8,11,16,17</sup>. Temos utilizado esse período de latência naqueles casos onde o procedimento cirúrgico foi mais invasivo, com uma maior manipulação de tecidos.

As ativações são sempre feitas na taxa de 0,75mm por dia (três voltas no parafuso) de uma só vez, ou divididas em três ativações de 0,25mm durante o dia, para maior conforto do paciente<sup>2,16</sup>. O processo é indolor e o paciente apenas relata desconforto ou pressão que se dissipa em poucos minutos.

### CONSIDERAÇÕES BIOMECÂNICAS

Apesar de não existir na literatura nenhum trabalho específico com avaliação sobre a biomecânica da movimentação dos caninos na utilização dessa técnica, algumas observações importantes podem ser feitas a partir da avaliação dos casos tratados pelos autores.

De acordo com o trabalho original de Liou e Huang<sup>11</sup>, o que foi confirmado por outros autores<sup>1,2,8,13,17,18</sup>, os caninos sofrem em média uma inclinação de 15 a 20 graus durante o processo de distalização. Isto pode ser confirmado tanto em radiografias panorâmicas (Fig. 8), quanto em tomografias Cone-Beam (Fig. 9). Tal inclinação, que

proporciona menor movimentação do ápice radicular, e conseqüentemente menor estiramento do feixe vasculonervoso, pode ser a responsável pela inexistência de complicações endodônticas na utilização dessa técnica.

No plano vertical, observou-se clinicamente extrusão importante dos caninos durante a retração (Fig. 10). Para evitar traumas indesejados, até que seja possível executar um nivelamento adequado dos caninos, torna-se necessário, em alguns casos, a utilização de levantes temporários da mordida, com cimento de ionômero de vidro (CIV) sobre os molares, durante o procedimento.

No plano transversal, com a utilização dos distratores por vestibular, observou-se giro para distal e vestibularização dos caninos. Esse deslocamento simula a movimentação de canino quando se utiliza um arco segmentado (alça "T") para distalização em mecânica ortodôntica convencional, sem o controle adequado. Apesar de na RRC utilizar-se um dispositivo rígido (distrator), e da existência de um túnel representado pelas tábuas ósseas vestibular e palatina, como o distrator também fica posicionado por vestibular em relação ao centro de resistência do canino, esse descreve um movimento com giro distal e inclinação para vestibular. Na arcada superior, como se pode observar nas fotografias oclusais, o principal efeito colateral foi a vestibularização, e a intensidade dessa inclinação esteve diretamente

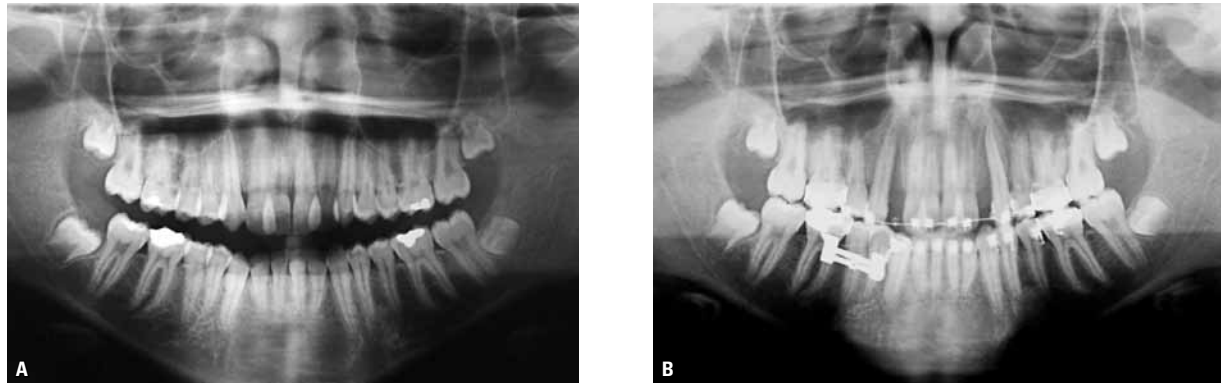

FIGURA 8 - Radiografia panorâmica inicial (A) e após (B) a RRC na arcada superior mostrando a alteração da inclinação axial dos caninos.

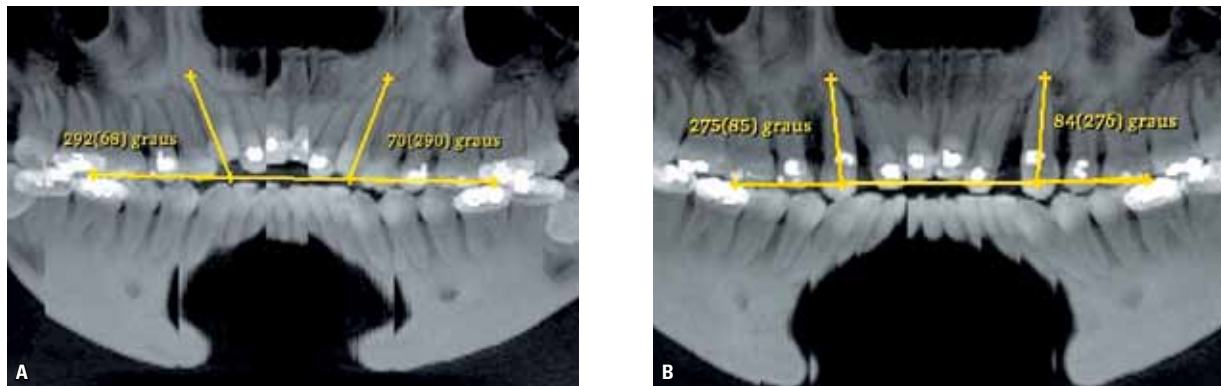

FIGURA 9 - Cortes panorâmicos obtidos da tomografia Cone-Beam demonstram alteração da inclinação axial dos caninos: antes (A) e após (B) a RRC.

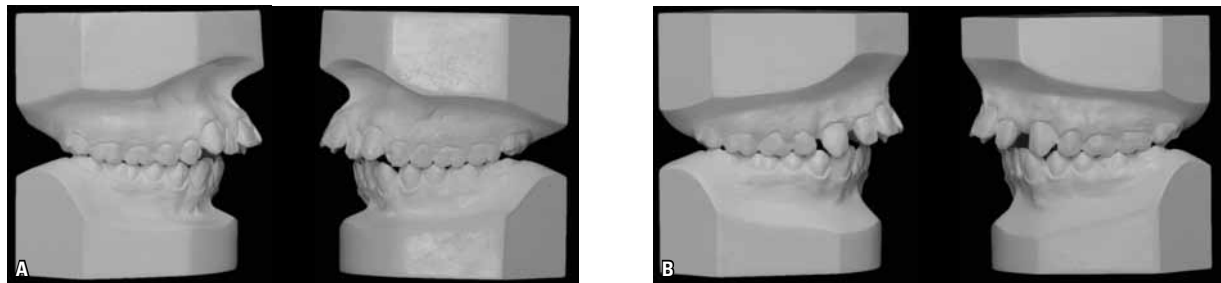


FIGURA 10 - Modelos iniciais (A) e após a RRC (B), onde se pode visualizar a retração e extrusão significativa dos caninos.

relacionada à posição inicial dos caninos no plano transversal, ou seja, quanto mais para vestibular, maior foi a inclinação final (Fig. 11).

Na arcada inferior, o principal efeito colateral foi o giro para a distal (Fig. 12). A vestibularização também ocorreu, porém com menor magnitude e variação. A inclinação axial inicial mais vertical dos caninos inferiores e, também, a maior espessura

da tábua óssea vestibular podem ser a explicação para essa diferença entre os caninos superiores e inferiores. Não observou-se efeitos desse procedimento sobre os molares.

### MODIFICAÇÕES NOS DISTRADORES

Com o intuito de evitar, durante a RRC, a vestibularização dos caninos superiores nos casos onde estes

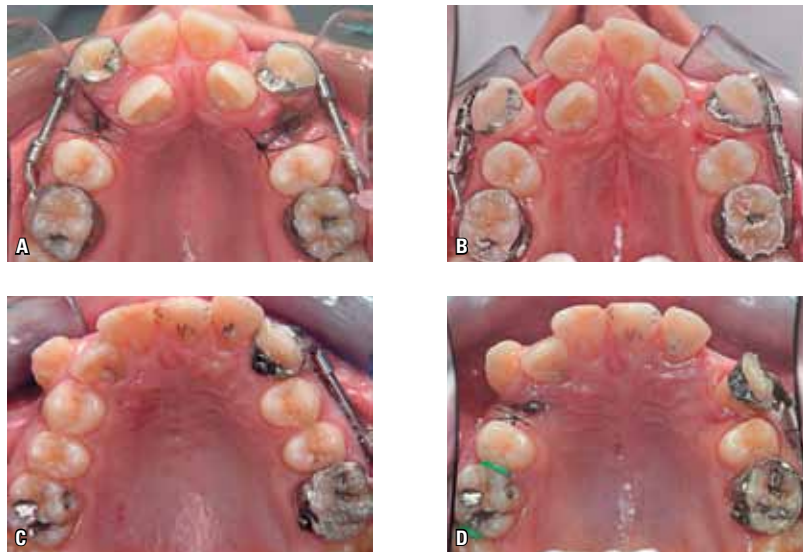


FIGURA 11 - Fotografias oclusais da movimentação dos caninos superiores em dois casos diferentes, demonstrando a vestibularização ocorrida. Antes (A e B) e depois (C e D) da RRC.

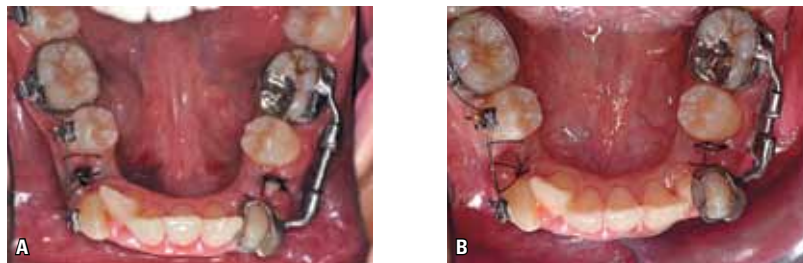


FIGURA 12 - Fotografias oclusais antes (A) e após (B) a RRC na arcada inferior, mostrando o giro do canino.

estiverem bem posicionados no sentido vestibulopalatino ou, ainda, de levá-los para dentro do processo alveolar nos casos onde estiverem inicialmente vestibularizados, propôs-se algumas alterações na forma de construção e posicionamento dos distratores, como maneira de evitar a vestibularização dos caninos e, assim, preservar a fina tábua óssea vestibular:

1-Distrator palatino: feito a partir de um parafuso Hyrax sem qualquer recorte, apenas girado 90°, de forma a permitir sua utilização para retração (Fig. 13). Indicado para casos onde os dois caninos estejam inicialmente vestibularizados, pois permite que sejam movimentados para dentro do processo alveolar.

2-Distrator palatino assimétrico: semelhante ao anterior, porém com a incorporação de um pequeno giro no seu posicionamento. Indicado para os casos onde um dos caninos estiver para vestibular e o outro bem posicionado (Fig. 14).

3-Distrator palatino unilateral: igual ao preconizado por Faber<sup>2</sup> e descrito anteriormente, porém posicionado por palatina. Indicado para qualquer posicionamento dos caninos, onde se tenha o objetivo de evitar sua vestibularização (Fig. 15).

Essas modificações foram idealizadas dentro da curva de aprendizado na utilização da RRC. Os distratores palatinos 1 e 2 têm como vantagem a

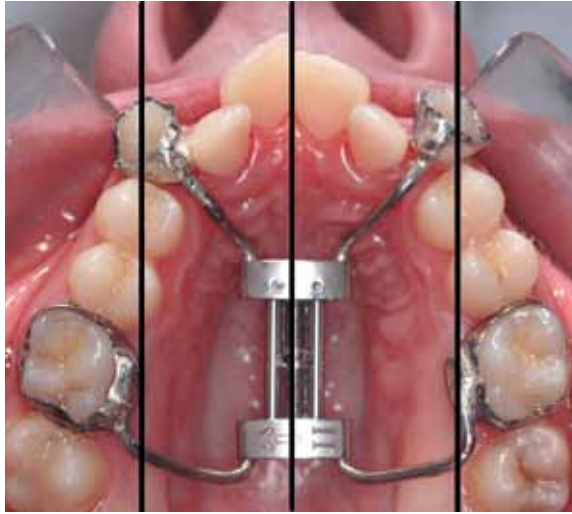


FIGURA 13 - Fotografia oclusal do distrator palatino. As linhas pretas indicam a trajetória de movimentação dos caninos.

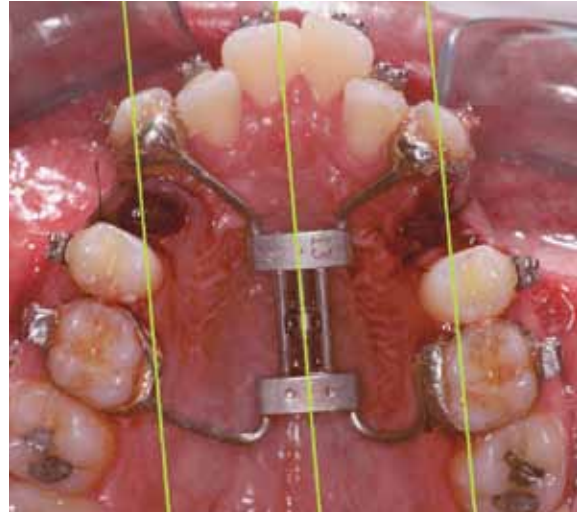


FIGURA 14 - Fotografia oclusal do distrator palatino assimétrico. As linhas verdes indicam a trajetória de movimentação dos caninos.

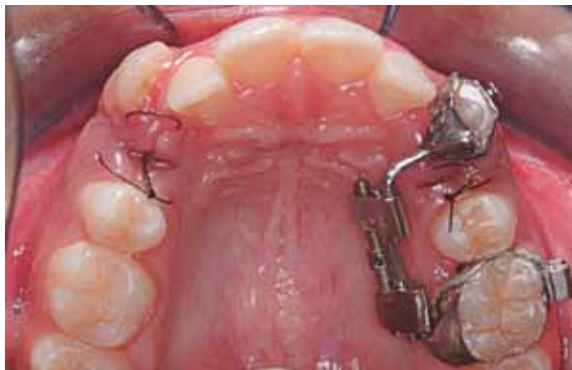

FIGURA 15 - Fotografia oclusal do distrator palatino unilateral.

facilidade de confecção e eliminam a necessidade de recortes e adaptações, pois nada mais são do que parafusos Hyrax utilizados no sentido sagital. No entanto, o processo de cimentação é delicado por causa das divergências entre as posições dos caninos e molares (inclinações axiais dos caninos para mesial e vestibular). E, caso exista alguma interferência óssea na movimentação de um dos caninos — representada por dificuldades no procedimento cirúrgico de aprofundamento —, a movimentação simultânea dos caninos direito e

esquerdo ficará prejudicada. O distrator palatino unilateral é o mais recente, e tem sido uma boa escolha, por permitir bom controle no plano transversal e manter independente cada lado.

Na arcada inferior, pela dificuldade em utilizar-se um distrator por lingual, tem-se mantido o distrator por vestibular. Para evitar o giro verificado durante a movimentação dos caninos, procura-se realizar a solda do distrator o mais para a distal possível nos caninos, minimizando assim a ocorrência do giro (Fig. 16).

#### UTILIZAÇÃO DA TOMOGRAFIA CONE-BEAM

A tomografia tem se mostrado um importante aliado para o estudo da RRC. Sua utilização permite que se faça um planejamento adequado do tempo cirúrgico, já que é possível determinar, com exatidão, o quanto será necessário de aprofundamento do alvéolo para se eliminar completamente todas as interferências à movimentação dos caninos (Fig. 17).

Aliada ao acesso vestibular proposto na técnica cirúrgica modificada, a tomografia permite, em alguns casos, a eliminação da radiografia



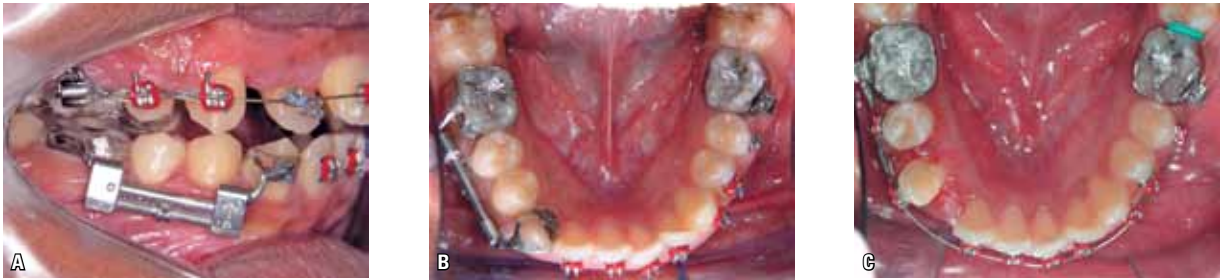

FIGURA 16 - Fotografias lateral (A) e oclusal (B) antes da RRC evidenciando a soldagem mais para distal do distrator na banda do canino. C) Tomada oclusal imediatamente após a RRC demonstrando o bom controle do giro do canino.

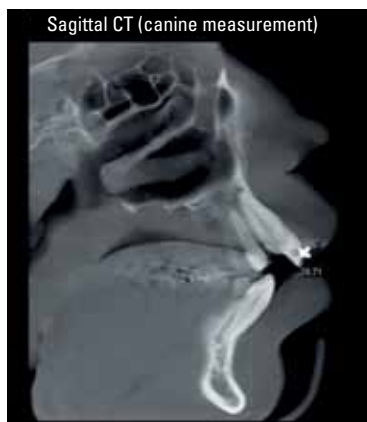


FIGURA 17 - Corte tomográfico sagital para medição do canino.

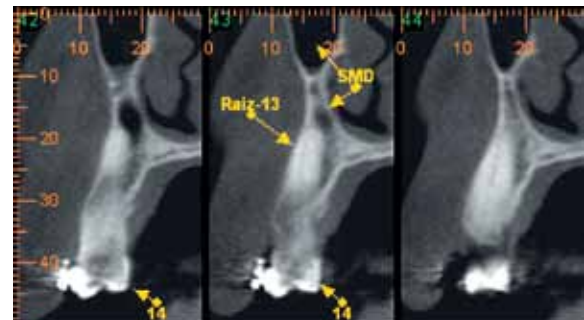


FIGURA 18 - Cortes tomográficos parassagitais indicando a proximidade da raiz do canino superior com o seio maxilar direito (SMD).

transcirúrgica, tornando muito mais rápido e seguro o tempo cirúrgico. Proporciona também a avaliação da proximidade com o seio maxilar e o assoalho nasal (Fig. 18) e nos permite definir antecipadamente qual o comprimento máximo da broca que utilizaremos para o aprofundamento. A partir da padronização das tomadas e das medidas, permite a comparação precisa entre o antes e o depois da RRC, sendo uma ferramenta valiosa na avaliação dos resultados obtidos.

## CASOS CLÍNICOS

### Caso 1

Uma paciente com 20 anos e 11 meses de idade, do sexo feminino, apresentou-se para tratamento ortodôntico em março de 2008, com queixa principal de “queixo para a frente e dentes tortos”. A paciente já havia procurado um cirurgião

bucomaxilofacial e estava ciente do comprometimento facial. No entanto, gostaria de realizar a cirurgia ortognática o mais rápido possível, ainda no mesmo ano. As fotografias iniciais (Fig. 19) indicavam um perfil côncavo com ausência de assimetrias significativas. Na análise intrabucal (Fig. 20) pode-se verificar uma relação molar de Classe III de Angle, mordida cruzada e aberta anterior, apinhamento anterossuperior com incisivos vestibularizados e falta de espaço para os incisivos laterais.

Além da documentação ortodôntica padrão, foi feita uma tomografia Cone-Beam para avaliação das estruturas, planejamento da cirurgia e comparação dos resultados (Fig. 21).

O tratamento proposto consistiu na exodontia de primeiros pré-molares superiores (14 e 24) com realização de retração rápida dos caninos para reduzir o tempo de tratamento no preparo ortocirúrgico.



FIGURA 19 - Fotografias extrabucais iniciais.

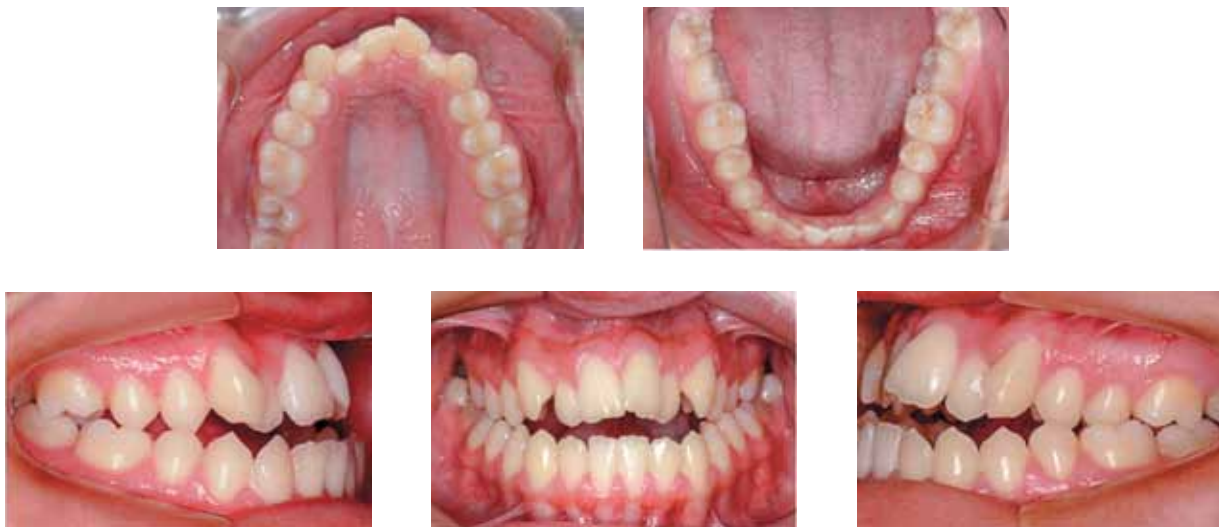

FIGURA 20 - Fotografias intrabucais iniciais.

Foi feita a montagem de um distrator palatino simétrico devido à posição inicial vestibular de ambos os caninos e realizada a cirurgia de preparo para a RRC (Fig. 22).

Após o término da RRC (15 dias), fez-se a colagem de um fio de *nylon* pela vestibular para permitir a remoção do distrator e a realização de nova tomografia (Fig. 23). A estabilização do canino é fundamental e, mesmo após a colagem do aparelho ortodôntico, costuma-se manter o fio em posição por mais alguns dias, até ter-se

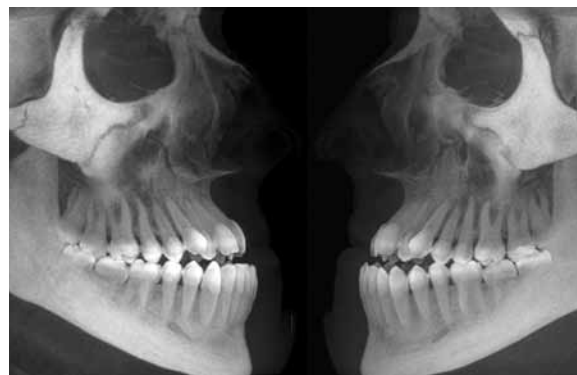

FIGURA 21 - Cortes tomográficos sagitais iniciais.

a certeza de que a colagem ficou adequada e o braquete não se soltará. Após a remoção dos fios de estabilização, mantém-se o canino em posição com amarrilhos conjugados de molar a canino em cada lado.

A comparação das tomografias, antes e após a RRC, evidencia o bom controle biomecânico no plano transversal pela utilização do distrator palatino, com total preservação da tábua óssea vestibular (Fig. 24).

O preparo para a cirurgia ortognática foi concluído em sete meses, tendo sido eliminadas as compensações dentárias, conforme o planejamento

inicial, utilizando-se arcos de níquel titânio (NiTi) termoativados 0,014" e 0,014"x0,025", arco TMA 0,017"x0,025" e arcos de aço 0,017"x0,025" e 0,019"x0,025" (Fig. 25).

O tratamento foi completamente finalizado em 16 meses, com a obtenção dos objetivos propostos (Fig. 26). A utilização da RRC permitiu um rápido alinhamento e nivelamento da arcada superior, reduzindo significativamente o tempo de preparo ortodôntico para a cirurgia e, conseqüentemente, o desconforto estético proporcionado por esse tipo de tratamento antes do ato cirúrgico principal.

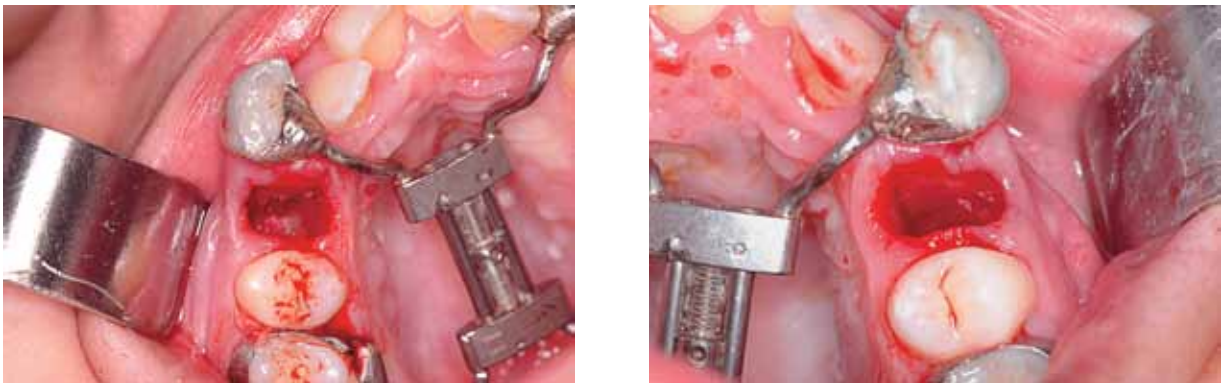


FIGURA 22 - Fotografias oclusais do aprofundamento e corticotomias na técnica cirúrgica.

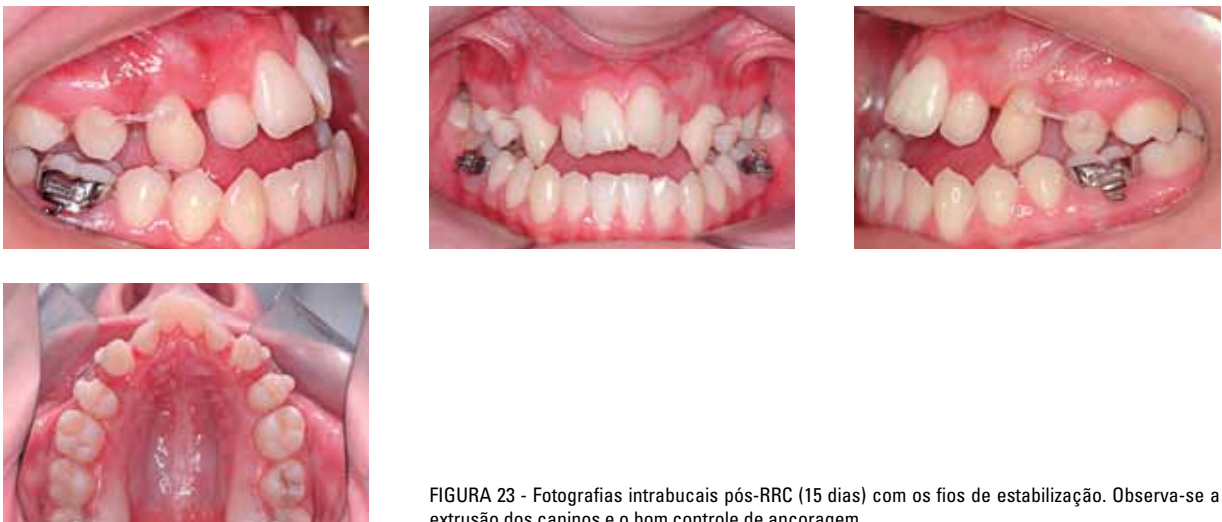

FIGURA 23 - Fotografias intrabucais pós-RRC (15 dias) com os fios de estabilização. Observa-se a extrusão dos caninos e o bom controle de ancoragem.

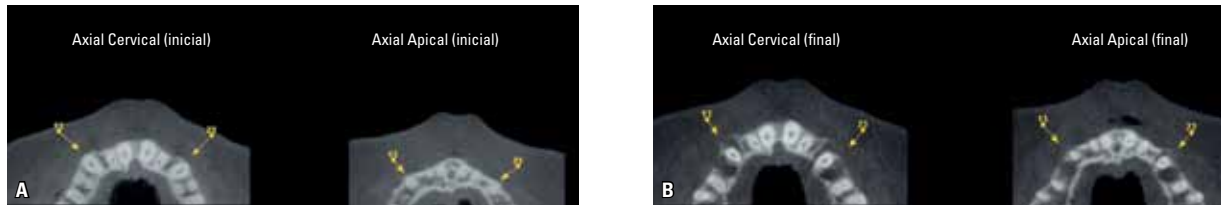


FIGURA 24 - Cortes padronizados axiais da região cervical e apical dos caninos antes (A) e após (B) a RRC demonstrando a movimentação dos caninos para dentro do processo alveolar.

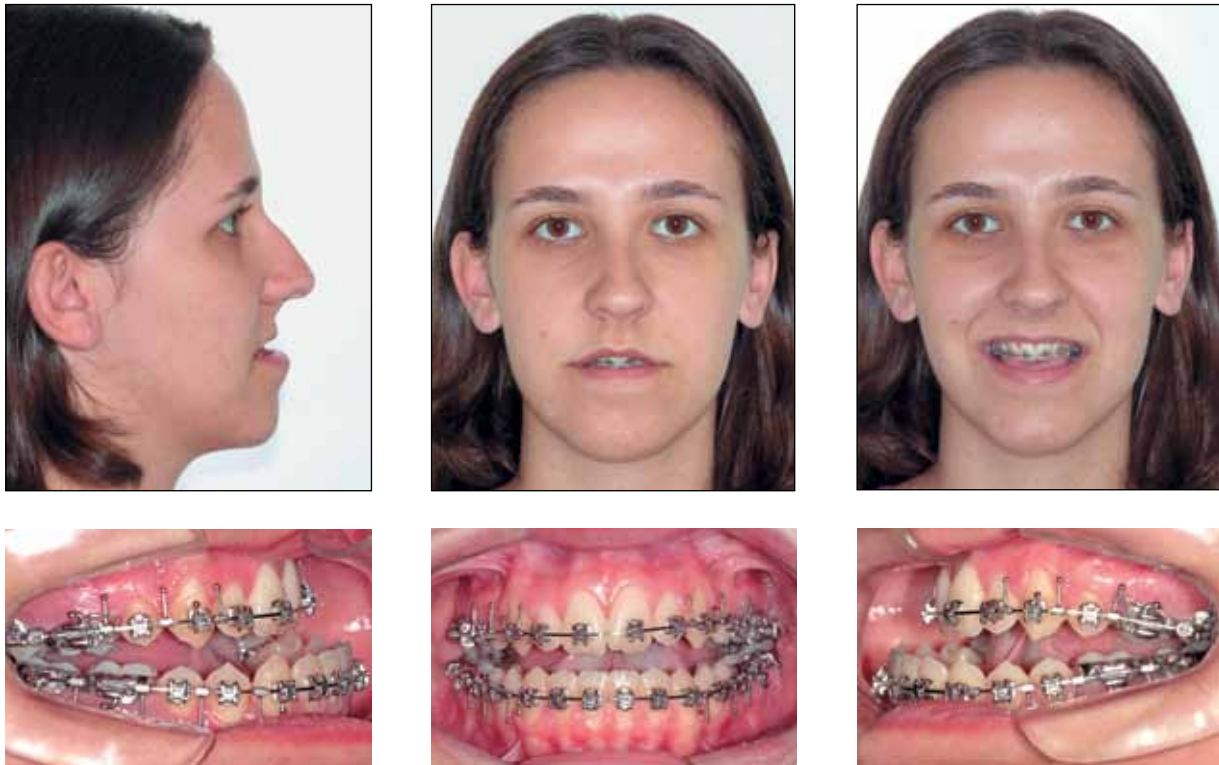

FIGURA 25 - Fotografias pré-cirúrgicas extra e intrabucais.



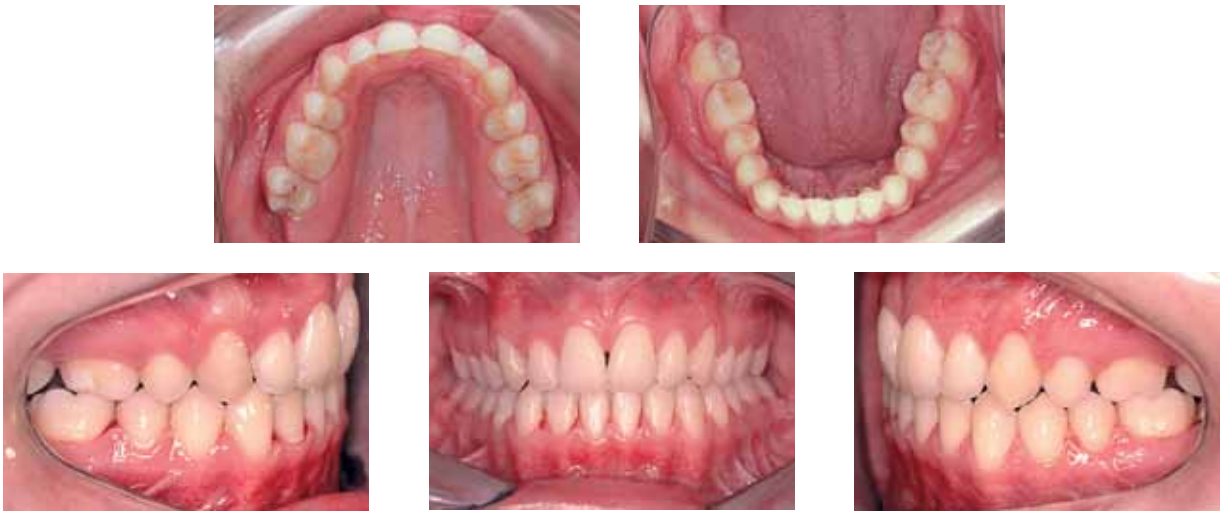

FIGURA 26 - Fotografias finais. O tempo total de tratamento foi de 16 meses.

## Caso 2

Um paciente com 20 anos e 11 meses de idade, do sexo masculino, apresentou-se para tratamento ortodôntico, com queixa principal de “dentes para fora”. As fotografias iniciais (Fig. 27) indicavam um perfil convexo, com ausência de assimetrias significativas, e mandíbula deficiente. Na análise intrabucais, verificou-se relação molar de Classe II de Angle, mordida aberta anterior, sobressaliência acentuada (18mm), apinhamento anterossuperior com incisivos excessivamente vestibularizados, e discreto apinhamento inferior.

O planejamento proposto inicialmente foi de preparo ortodôntico para cirurgia ortognática, considerando-se a deficiência mandibular e a linha mento-cervical pobre. Devido à recusa do paciente em realizar a cirurgia, optou-se por uma camuflagem ortodôntica para Classe II, com retroinclinação dos incisivos superiores após exodontia de primeiros pré-molares, com controle total de ancoragem, e desgastes interproximais na arcada inferior. Desta forma, optou-se pela RRC por causa do excelente con-

trole de ancoragem proporcionado pela técnica, além da redução importante no tempo de tratamento. Foi feita tomografia Cone-Beam, da mesma forma que no caso anterior.

Foi realizada a exodontia dos primeiros pré-molares e o preparo para a RRC pela técnica convencional com o auxílio da tomografia. Utilizou-se um distrator palatino assimétrico devido ao posicionamento inicial dos caninos (Fig. 28).

As fotografias intrabucais demonstram o controle completo da ancoragem, sem a utilização de qualquer outro recurso (Fig. 29), e as tomografias evidenciam a movimentação dos caninos com preservação da tábua óssea vestibular (Fig. 30).

Foi utilizada a mesma sequência de arcos do caso anterior para alinhamento e nivelamento. A retração dos incisivos superiores foi feita com o auxílio de um dispositivo de ancoragem temporária (DAT). Na arcada inferior, fez-se desgastes interproximais (Fig. 31). Sugeriu-se ao paciente a realização de mentoplastia de avanço para melhora do perfil, porém o mesmo relatou estar muito satisfeito com o resultado.

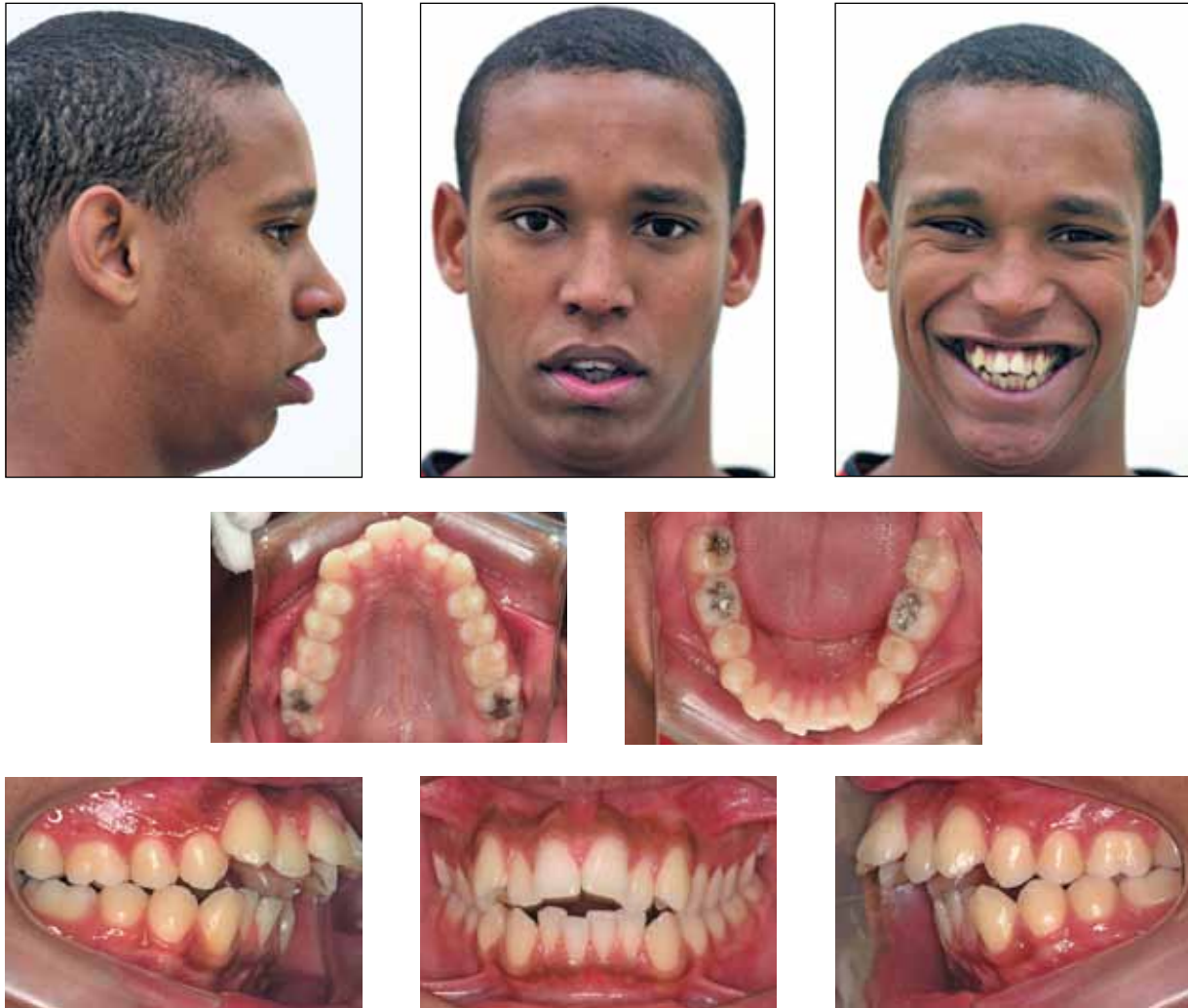


FIGURA 27 - Fotografias iniciais.

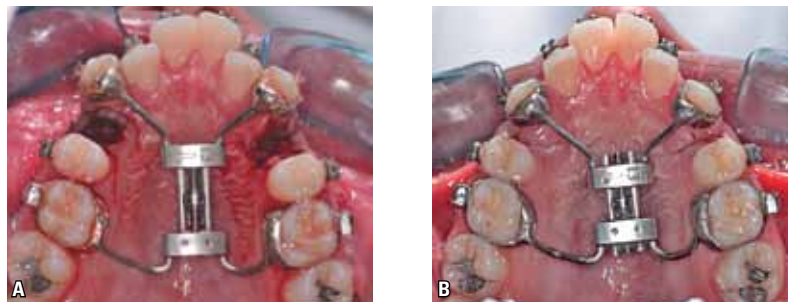


FIGURA 28 - Vistas oclusais da RRC imediatamente após a cirurgia (A) e com sete dias de ativações (B).

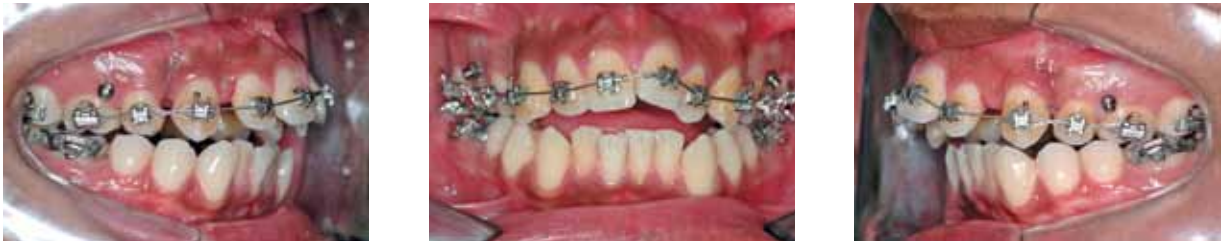

FIGURA 29 - Fotografias intrabuciais imediatamente após RRC, já com a montagem do aparelho ortodôntico para alinhamento, e colocação dos mini-implantes para a retração dos incisivos.

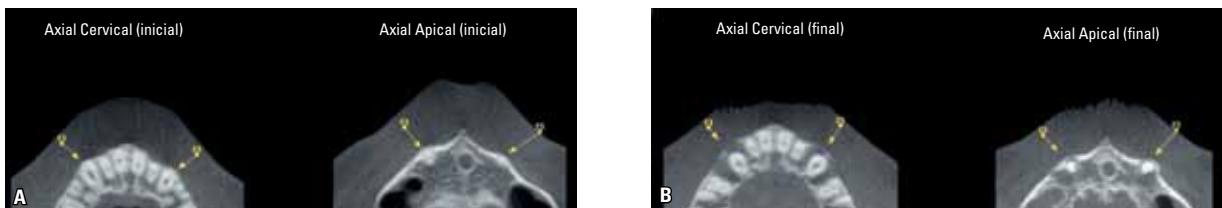


FIGURA 30 - Cortes axiais tomográficos das regiões apicais e cervicais. Inicial (A) e após RRC (B) demonstrando a movimentação dos caninos com preservação da tábua óssea vestibular.

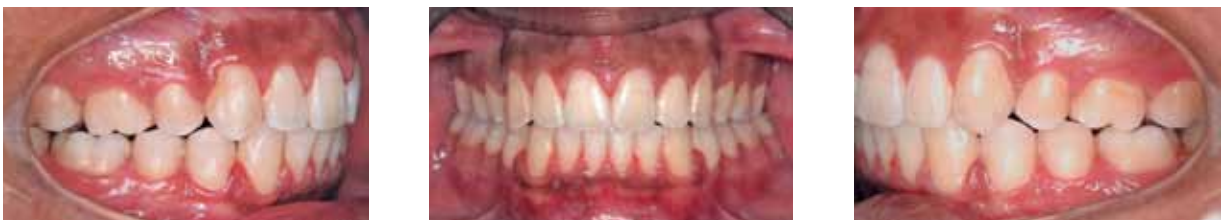
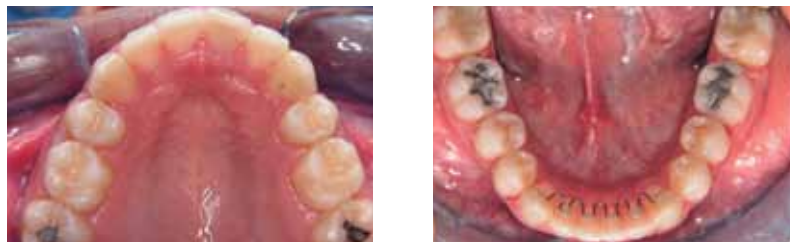
FIGURA 31 - Fotografias finais. O tempo de tratamento foi de 14 meses.

### Caso 3

O paciente, com 45 anos e 11 meses de idade, sexo masculino, apresentou-se para tratamento ortodôntico, com queixa principal de “dentes tortos, principalmente estes dois de cima que são para fora”, encaminhado por uma clínica de Periodontia. As fotografias iniciais (Fig. 32) indicavam um perfil convexo com ausência de assimetrias significativas. Na análise intrabucal, verificou-se uma relação de Classe II completa em caninos, com apinhamento anterossuperior severo e inferior moderado. Evidenciava-se, ainda, um comprometimento periodontal importante, o que foi confirmado pela vista coronal pa-

norâmica obtida a partir da tomografia (Fig. 33).

Considerando as perdas ósseas verificadas no exame radiográfico e periodontal do paciente, o mesmo já havia recebido a recusa de tratamento por outros dois profissionais. Levando em conta a situação clínica, e de comum acordo com o periodontista e o paciente, foi sugerido um tratamento de compromisso que contemplaria a exodontia dos primeiros pré-molares superiores, com controle total de ancoragem para permitir o alinhamento da arcada superior e, ainda, do elemento 34 para a arcada inferior. O *set-up* ortodôntico (Fig. 34) demonstrou que tal planejamento implicaria em relações finais que não seriam as ideais,

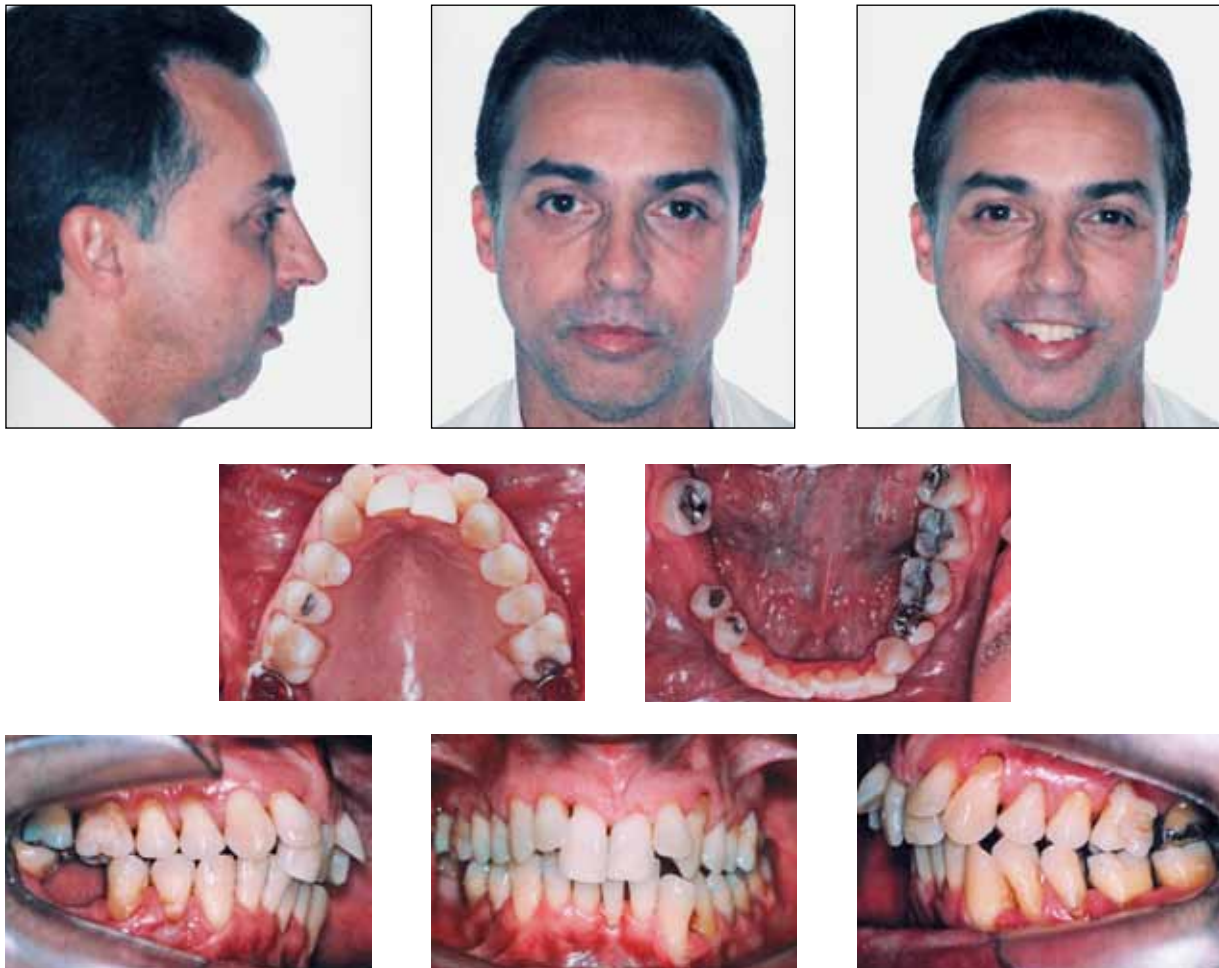

FIGURA 32 - Fotografias iniciais.



porém proporcionariam uma melhor estética e função para o paciente, permitindo um melhor controle da situação periodontal. Para realização da movimentação dos caninos superiores, optou-se pela RRC, para controle da ancoragem e obtenção rápida de espaço que permitisse o alinhamento dos incisivos, sem a utilização de forças sobre os demais elementos dentários.

Foi feita a instalação do distrator unilateral por palatina, e realizada a cirurgia de um lado de cada vez, por solicitação do paciente (Fig. 35).

Após a realização do mesmo procedimento no outro lado, foi feita a montagem de aparelho fixo autoligado associado a arco 0,012" NiTi

termoativado, para permitir o alinhamento dos incisivos no espaço criado pela distalização rápida dos caninos (Fig. 36).

Apenas 60 dias após a montagem do aparelho, os incisivos já estavam em uma posição favorável (Fig. 37). Importante salientar que essa rápida movimentação dos incisivos para o espaço dos caninos se deve principalmente à existência de um tecido ósseo que ainda não está completamente mineralizado<sup>2,7,11,12,16,17</sup>, representado pelo ligamento periodontal mesial do canino, que foi distendido, e encontra-se em processo de osteogênese conforme descrito originalmente por Liou e Huang<sup>11</sup>.

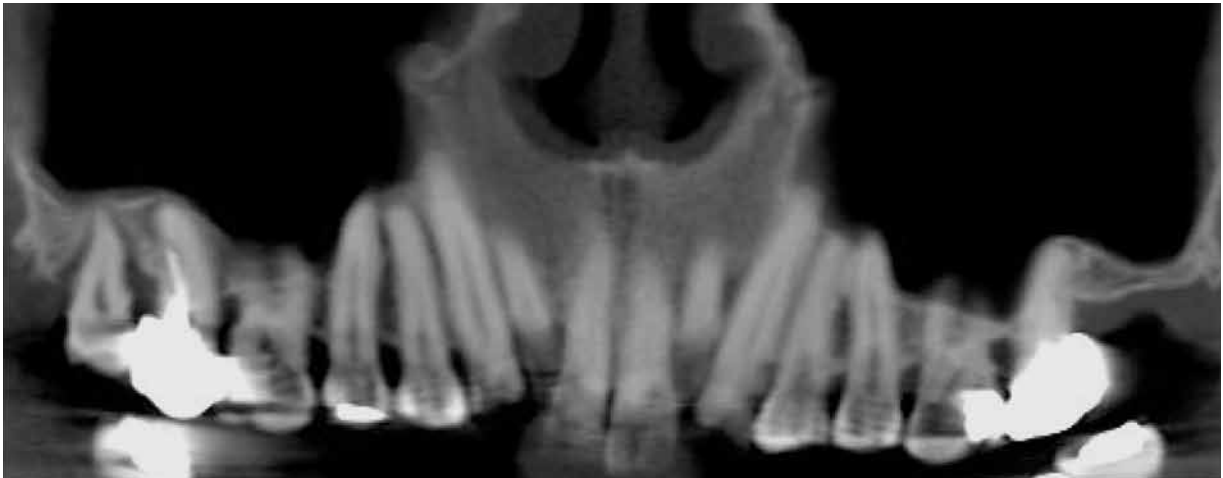


FIGURA 33 - Vista coronal panorâmica obtida da tomografia inicial.

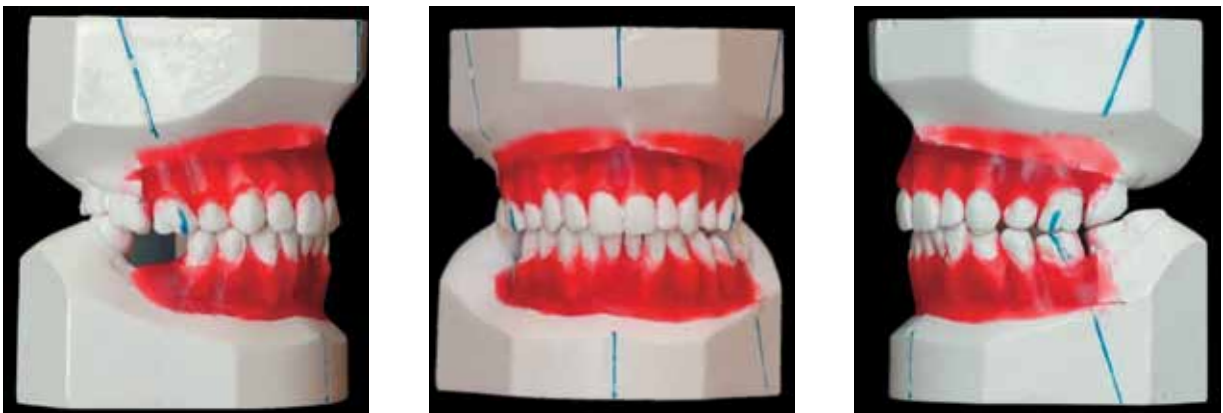

FIGURA 34 - Fotografias do set-up ortodôntico.

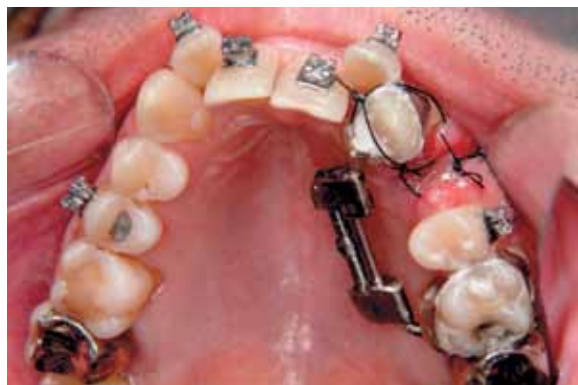

FIGURA 35 - Vista oclusal do distrator palatino no lado esquerdo, imediatamente após a cirurgia pela técnica modificada.

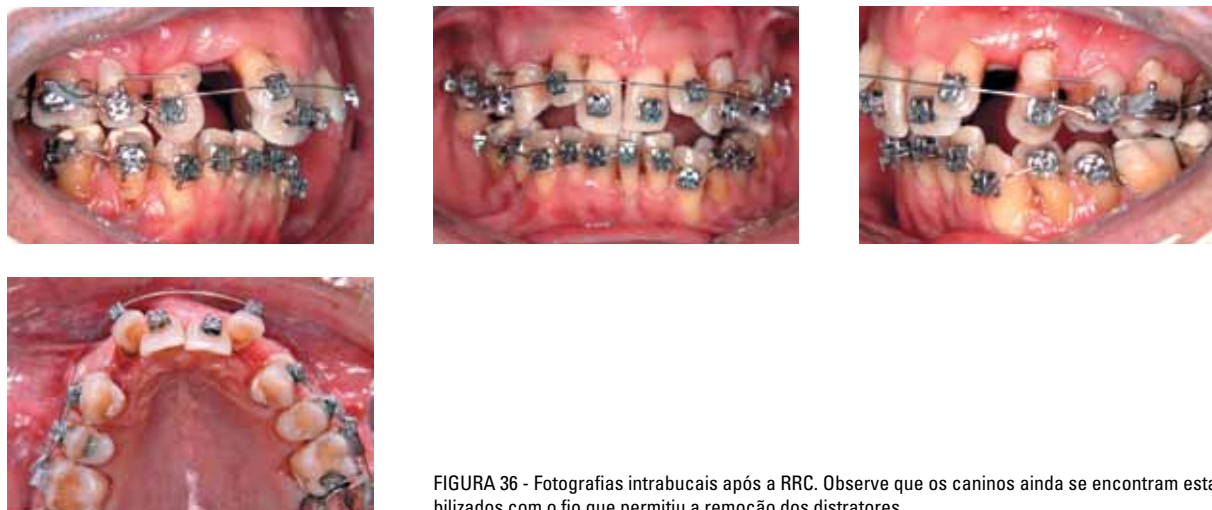

FIGURA 36 - Fotografias intrabucais após a RRC. Observe que os caninos ainda se encontram estabilizados com o fio que permitiu a remoção dos distratores.

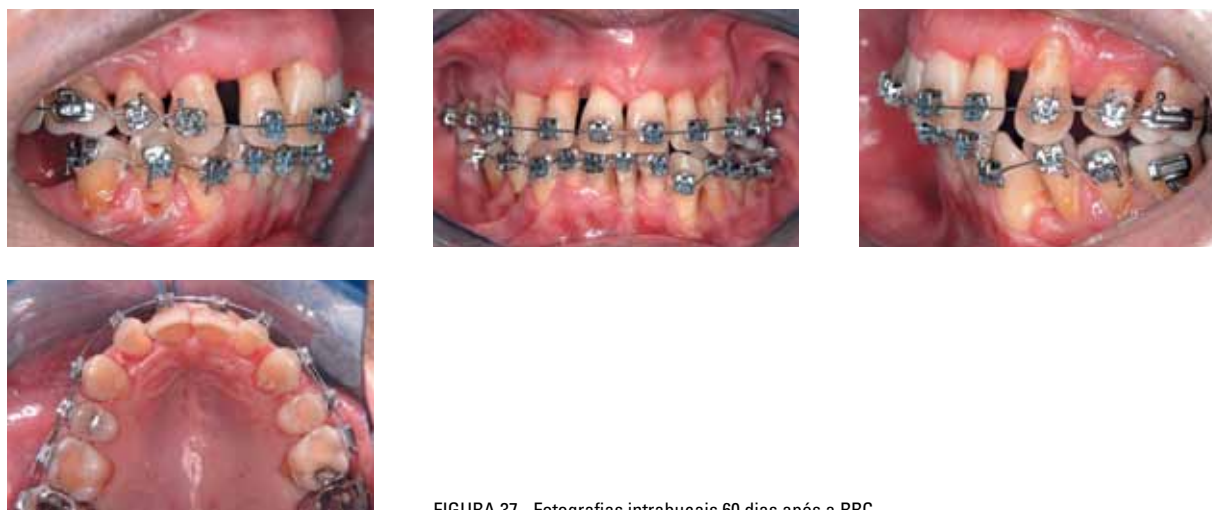

FIGURA 37 - Fotografias intrabucais 60 dias após a RRC.

## CONSIDERAÇÕES FINAIS

A retração rápida de caninos (RRC) é uma técnica que proporciona uma redução significativa no tempo de tratamento ortodôntico. A utilização da tomografia Cone-Beam facilita, em demasia, o procedimento cirúrgico e, em conjunto com o acesso vestibular, proporciona maior velocidade e segurança ao procedimento. O distrator posicionado por

palatina é biomecanicamente mais eficaz que o por vestibular. Sua utilização, no mínimo, proporcionou a preservação da tábua óssea vestibular. Apesar das diversas possibilidades clínicas de utilização dessa técnica, consideramos os preparos ortocirúrgicos, os casos com apinhamento anterior severo e os pacientes com comprometimento periodontal, os principais beneficiados por esse protocolo de tratamento.

## Rapid canine retraction

### Abstract

**Introduction:** Rapid canine retraction through distraction of the periodontal ligament is a tooth movement technique that allows the closure of first premolar extraction space within a period of two to three weeks while providing significant reduction in orthodontic treatment time. **Objective:** To propose changes in the original surgical technique and in the placement of distractors. **Conclusions:** Rapid canine retraction is a technique that provides significant reduction in orthodontic treatment time. Changes in the surgical technique provided greater speed and safety in surgery. As a minimum benefit, when positioned palatally, distractors helped to preserve the buccal bone plate and prevented canine proclination.

**Keywords:** Distraction osteogenesis. Tooth movement. Orthodontic space closure.

## REFERÊNCIAS

- Bengi AO, Karacay S, Akin E, Olmez H, Okcu KM, Mermut S. Use of zygomatic anchors during rapid canine distalization: a preliminary case report. *Angle Orthod.* 2006 Jan;76(1):137-47.
- Faber J. Pergunte a um expert. *Rev Clín Ortod Dental Press.* 2005 ago-set;4(4):12-21.
- Faber J, Azevedo RB, Bão SN. Aplicações da distração osteogênica na região dentofacial: o estado da arte. *Rev Dental Press Ortod Ortop Facial.* 2005 jul-ago;10(4):25-33.
- Roberts WE. Biomecânica, metabolismo e fisiologia óssea na prática ortodôntica. In: Graber TM, Varnarsdall RL Jr, editores. *Ortodontia. Princípios e técnicas atuais.* Rio de Janeiro: Guanabara Koogan; 1996. cap 3, p. 175-212.
- Haas AJ. Palatal expansion: just the beginning of dentofacial orthopedics. *Am J Orthod.* 1970 Mar;57(3):219-55.
- Ilizarov GA. Clinical application of the tension-stress effect for limb lengthening. *Clin Orthop.* 1989 Jan;250:8-26.
- Iseri H, Kisinisci R, Bzizi N, Tuz H. Rapid canine retraction and orthodontic treatment with dentoalveolar distraction osteogenesis. *Am J Orthod Dentofacial Orthop* 2005 May;127(5):533-41.
- Kisinisci RS, Iseri H, Tuz HH, Altug AT. Dentoalveolar distraction osteogenesis for rapid orthodontic canine retraction. *J Oral Maxillofac Surg.* 2002 Apr;60(4):389-94.
- Kurol J, Owman-Moll P, Lundgren D. Time-related root resorption after application of a controlled continuous orthodontic force. *Am J Orthod Dentofacial Orthop.* 1996 Sept;110(3):303-10.
- Kurt G, Iseri H, Kisinisci, RS. Rapid tooth movement and orthodontic treatment using dentoalveolar distraction (DAD): long-term (5 years) follow-up of a Class II case. *Angle Orthod.* 2010 May;80(3):597-606.
- Liou EJ, Huang CS. Rapid canine retraction through distraction of the periodontal ligament. *Am J Orthod Dentofacial Orthop.* 1998 Oct;114(4):372-82.
- Liou EJ, Figueroa AA, Polley JW. Rapid orthodontic tooth movement into newly distracted bone after mandibular distraction osteogenesis in a canine model. *Am J Dentofacial Orthop.* 2000 Apr;117(4):391-8.
- Lv T, Kang N, Wang C, Han X, Chen Y, Bai D. Biologic response of rapid tooth movement with periodontal ligament distraction. *Am J Orthod Dentofacial Orthop.* 2009 Sep;136(3):401-11.
- Pilon JJGM, Kuijpers-Jagtman AM, Malta JC. Magnitude of orthodontic forces and rate of bodily tooth movement. An experimental study. *Am J Dentofacial Orthop.* 1996 July;110(1):16-23.
- Reitan K. Clinical and histological observations on tooth movement during and after orthodontic treatment. *Am J Orthod.* 1967 Oct;53(4):721-45.
- Ribeiro PRC, Monteiro SRS, Fernandes SHC, Oliveira GS. Retração rápida de caninos associada ao levantamento do seio maxilar. *Rev Dental Press Ortod Ortop Facial.* 2007 set-out;12(5):23-33.
- Sayin S, Bengi AO, Gürton AU, Ortakoglu K. Rapid canine distalization using distraction of the periodontal ligament: a preliminary clinical validation of the original technique. *Angle Orthod.* 2004 June;74(3):304-15.
- Sukurica Y, Karaman A, Gürel HG, Dolanmaz D. Rapid canine distalization through segmental alveolar distraction osteogenesis. *Angle Orthod.* 2007 Mar;77(2):226-36.

Enviado em: novembro de 2010  
Revisado e aceito: dezembro de 2010

**Endereço para correspondência**  
Paulo Renato Carvalho Ribeiro  
Rua Oswaldo Cruz 75, Sta. Helena  
CEP: 36.015-430 - Juiz de Fora / MG  
E-mail: paulorenatojf@terra.com.br