


Roberto Carlos Bodart Brandão

- Graduado em Odontologia pela UFES em 1987.
- Mestrado em Ortodontia pela UFRJ, concluído em 1991.
- Doutorado em Ortodontia pela UNESP/Araraquara, concluído em 2000.
- Professor de Ortodontia da UFES, desde 1991.
- Professor da Especialização em Ortodontia da FAESA.
- Diplomado pelo BBO, desde 2005.
- Vice-presidente da Associação Brasileira de Ortodontia – Seção Espírito Santo (ABOR-ES).
- Consultor da Revista Dental Press de Ortodontia e Ortopedia Facial.
- Ministrou mais de 200 palestras e cursos, possui artigos publicados em revistas de Ortodontia e Estética.



Gostaria de convidar o caro leitor para desfrutar dos conhecimentos, pautados na experiência clínica com fundamento científico, de um ícone da Ortodontia brasileira. Prof. Roberto Carlos Bodart Brandão demonstrou, nas respostas aos entrevistadores, profundo conhecimento e segurança ímpar ao abordar os temas de disjunção, finalização, excelência estética, oclusão, desgaste seletivo e contenção. Amante dos esportes, especialmente os náuticos, o Prof. Roberto faz regularmente pesca oceânica, além de, ocasionalmente, velejar em *wind-surf* e jogar tênis. Inquieto, curioso e muito crítico, especialmente de si mesmo, procura por seus erros, todos os dias, para não repeti-los. Gosta da tecnologia, mas acredita que sua profissão é arte e *background*. Também aprecia cozinhar, especialmente para sua família e amigos, que são, segundo ele, sua “maior riqueza”. É filho de Aloadyr da Silva Brandão e Wilda Bodart Brandão (ele, dentista clínico-geral, aposentado, daqueles que trabalhavam das 7h às 21h, com dois empregos e consultório particular – incansável; ela, professora do ensino fundamental aposentada, chegou rapidamente ao cargo de diretora de escola estadual, pela competência e seriedade, uma líder carismática). Dr. Roberto atua profissionalmente em sua clínica particular, localizada em Vitória/ES, onde trabalha junto à sua esposa, Larissa – também ortodontista, com formação acadêmica na Universidade Federal Fluminense. Desejo, por fim, um ótimo contato científico com esse ortodontista cinco estrelas.

Telma Martins de Araujo

O senhor emprega a expansão seguida de contração, tão defendida na atualidade, como auxiliar na protração da maxila? Telma Martins de Araujo

Os resultados dos estudos são animadores e tenho incluído essa prática nos casos de má oclusão de Classe III com retrusão maxilar, especialmente estimulado pelos estudos do Dr. Liou, precursor da técnica¹³. Como não tenho acesso ao aparelho expansor com dobradiça dupla, desenvolvido pelo autor, utilizo o Haas convencional para tanto. Depois do período de expansão e contração (sete ciclos semanais), passo a utilizar a tração reversa com máscara facial. Minha casuística, ainda pequena, é de boa resposta a esse protocolo, mas precisamos de mais estudos em longo prazo para considerar a estabilidade desses resultados. O tratamento precoce da Classe III é uma das boas conquistas da Ortodontia e todo o esforço e conhecimento devem ser utilizados para corrigir ou controlar o crescimento, mesmo que saibamos que muitos casos terminam em procedimentos cirúrgicos, o que deve ser claramente exposto aos responsáveis.

Qual a sua experiência com disjunção não-cirúrgica em pacientes adultos? Telma Martins de Araujo

A evidência científica mostra que, em média, aos 16 anos nas meninas e aos 18 anos nos meninos ocorre o fechamento da sutura palatina mediana, mas no mesmo estudo foram encontradas suturas abertas em cadáveres de até 27 anos de idade¹⁵. Baseado nesses achados, adoto conduta clínica não muito comum para alguns casos de atresia transversa da maxila. Tenho tentado a disjunção maxilar em pacientes de até 23 anos de idade, dependendo de características individuais dos mesmos. Nesses pacientes portadores de mordida cruzada posterior, avalio a espessura da tábua óssea vestibular no arco superior, que à palpação não deve demonstrar contornos radiculares proeminentes, e verifico o grau de sinostose da sutura palatina mediana, que pode ser avaliado através de radiografia oclusal ou, de forma ainda melhor, por tomografia volumétrica. Uso o *software* da Dolphin Imaging para a reconstrução

das imagens tomográficas, acredito na melhora da resolução dessas imagens em curto prazo, as quais ainda não são comprovadamente seguras. Nos casos onde as imagens sugerem que ainda não houve o fechamento completo da sutura, lanço mão do aparelho Hyrax ativado quatro vezes ao dia durante quatro a cinco dias. Então reavalio o paciente e, se houver aparecimento de diastema entre os incisivos centrais superiores (sinal clínico da disjunção), passo à ativação duas vezes ao dia, seguindo o protocolo convencional, até a sobrecorreção do problema transversal (Fig. 1). Considero a disjunção tardia uma tentativa válida, onde tenho obtido muito sucesso, mas sei que estou aquém da melhor evidência científica para essa conduta. Não havendo a disjunção, o paciente é previamente informado da necessidade de expansão rápida da maxila assistida cirurgicamente (ERMAC). A maioria dos pacientes prefere a tentativa clínica, se houver essa possibilidade, antes da solução cirúrgica.

Como o senhor analisa a incorporação de torque nos dentes posteriores, em fases iniciais ou adiantadas do tratamento, utilizando-se para todos os pacientes uma mesma prescrição de braquetes pré-ajustados ou um mesmo padrão de dobras nos arcos ortodônticos? Jonas Capelli Junior

Essa pergunta merece uma reflexão, e vou dividir a resposta em duas partes. Em primeiro lugar vou abordar a preocupação que tenho com o torque durante o tratamento ortodôntico. Sou muito crítico comigo mesmo, e acredito que aprendo mais com meus erros do que com os acertos. Evidenciei, na prática, que incorporar torques indesejáveis gera grandes atrasos no tratamento e potenciais iatrogenias. Nesse contexto, convido todos a observar nos seus pacientes como estão os torques dos dentes posteriores antes do início do tratamento e também depois da fase de nivelamento com arcos redondos. Normalmente, os torques dos dentes posteriores estão muito bons em ambos os casos. Sendo assim, não existe motivo, na maioria dos pacientes, para se incorporar torques, mas há necessidade de controle dos mesmos. Portanto, poderíamos incorrer em erro

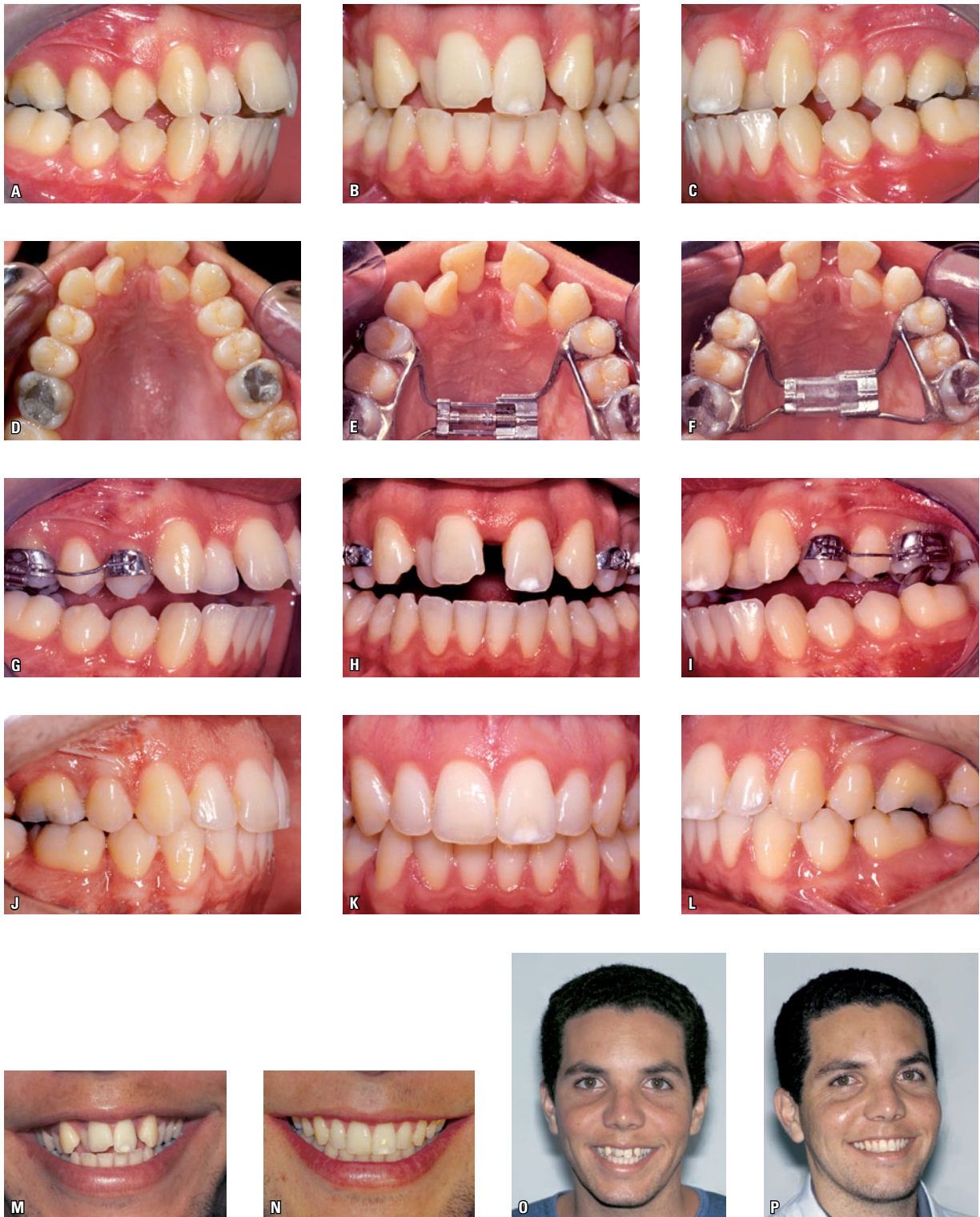

FIGURA 1 - **A, B, C, D)** Paciente de 23 anos, com mordida cruzada bilateral posterior associada a má oclusão de Classe II divisão 1, e mordida aberta anterior. **E, F)** Correção do problema transversal por meio de disjunção maxilar tardia, sem assistência cirúrgica, com Hyrax. **G, H, I)** Resultado da disjunção, com abertura de mordida, transitória. **J, K, L)** Resultado final obtido com aparelhos fixos. Para a correção da Classe II, foi realizada exodontia dos primeiros pré-molares superiores e segundos pré-molares inferiores, com efeito de camuflagem. **M, N, O, P)** Comparação do sorriso antes e depois da correção, puramente clínica.

ao incorporar movimentos radiculares onde esses não são necessários. Essa constatação está longe de dispensar o uso de arcos retangulares nos tratamentos, mas define que seu uso deve ser precedido de importante discernimento. Antes de se instalar um arco retangular, deve-se questionar se há necessidade de se realizar movimentos radiculares nos dentes posteriores. Como normalmente a resposta é não, esse arco deveria estar passivo nestes dentes. Isso só é efetivamente conseguido se for realizada uma “leitura do arco” antes de sua instalação. O pior poderia acontecer se o torque indicado para um molar fosse o contrário do que aquele resultante de uma dobra padrão Edgewise ou de uma prescrição Straightwire. Esse procedimento simples, de “leitura do arco”, evita dois problemas sérios: (1) ao incorporar movimento radicular indesejável para vestibular em dentes posterossuperiores leva-se à diminuição da espessura do periodonto, incorporando-se risco de recessão periodontal e, ao mesmo tempo, contração do arco superior, podendo resultar numa mordida cruzada posterior; (2) se o movimento for palatino da raiz dos mesmos dentes, haverá extrusão da cúspide palatina e, conseqüentemente, mordida aberta (Fig. 2). Para qualquer uma dessas situações,

agrava-se ou incorpora-se um problema na má oclusão, demandando tempo e esforço mecânico antes desnecessários².

A segunda parte da resposta diz respeito ao uso de aparelhos pré-ajustados, usando o discernimento de um autor como solução pronta. Basta observar o incontável número de prescrições de aparelhos disponíveis no mercado, e o discurso de cada autor em defesa de sua prescrição, apontando os defeitos das outras, para se suspeitar dessas soluções prontas. A busca pelo aparelho perfeito fica limitada pela diversidade de formas dos dentes e dos arcos dentários que podem ser consideradas normais. Uma progressão geométrica, PG para os matemáticos, explicaria a variedade de situações e a impossibilidade de conseguir alguma prescrição que pudesse se encaixar perfeitamente em um único caso. A variação na oclusão humana é a regra, e não qualquer média que se utilize para determinar o torque e a angulação de uma prescrição. Incorpora-se a isso a variação no resultado do torque quando se modifica a altura da colagem de um braquete (Fig. 2). A ideia de técnicas perfeitas só consegue espaço quando não há fundamento científico – e isso vale tanto para aparelhos pré-ajustados como para técnicas

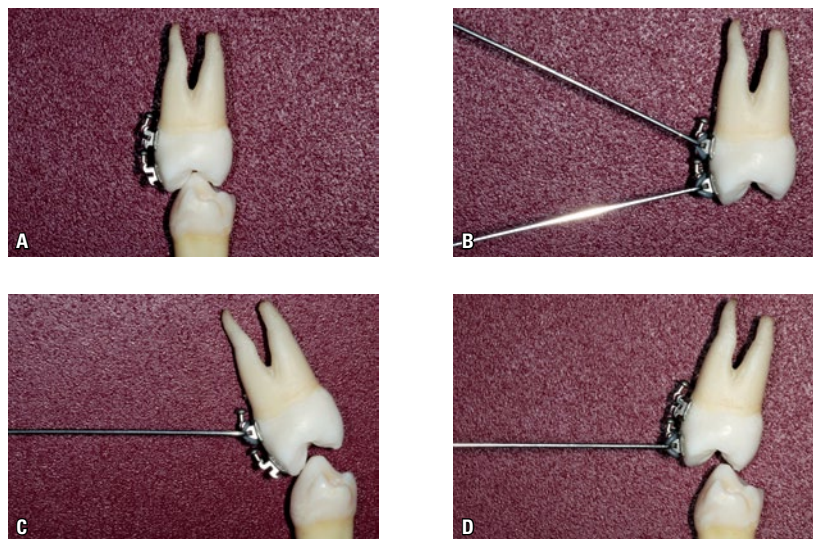


FIGURA 2 - **A)** Colagem de dois braquetes de mesma prescrição em alturas diferentes na coroa de um pré-molar. **B)** Verificar os efeitos opostos de torques radiculares quando fios são posicionados ortogonalmente aos braquetes. **C)** Efeito de torque vestibular de raiz no braquete posicionado mais apical, com potencial contração do arco e risco de recessão periodontal. **D)** Efeito oposto no braquete colado para oclusal, torque palatino de raiz, gerando contato prematuro e potencial abertura de mordida. Embora representem extremos, essas figuras mostram o quanto o efeito do torque incorporado aos braquetes é dependente da morfologia dentária.

convencionais (Edgewise, Ricketts), quando não se usa o pensamento crítico antes de qualquer procedimento. Com certeza, é mais fácil ganhar na Mega-Sena do que encontrar um aparelho que possa tratar uma má oclusão, com qualidade, nas mãos de um ortodontista sem a devida qualificação. Qualificação profissional demanda treinamento árduo, só obtido em cursos de especialização com pelo menos 2.000 horas de aula. Infelizmente, a falta de gestão da Odontologia brasileira induziu muitos a considerarem normal um curso de especialização de três dias por mês, com carga horária que, há pouco tempo atrás, nem seria aceitável para cursos de atualização. O que mudou? No mundo nada, diminuiu o número de cursos, mantendo-se os de maior qualidade, priorizando o pensamento crítico do ortodontista, e não a técnica. No Brasil, o desespero, o excesso de dentistas, a falta de pacientes, a baixa remuneração e a baixa qualidade na formação... enfim, falta de gestão. Este é o grande desafio da ABOR, tomar para si a gestão da Ortodontia, a exemplo do que acontece na Medicina brasileira e na Ortodontia americana, onde os especialistas organizados são os gestores da especialidade. Uma luta que deveria ser de todos os ortodontistas, organizados, dando suporte à ABOR e ao BBO, pois essa é a única solução.

Sua formação foi em “Edgewise convencional” e, depois de alguns anos, migrou para “Straight-wire”. O que o senhoralaria para os ortodontistas que ainda só praticam “Edgewise convencional” e, ao mesmo tempo, para os cursos e ortodontistas que só recebem formação em arco reto? Luiz G. Gandini Junior

De fato, tive minha formação inicial na UFRJ, que tem como base a técnica Edgewise, vista e revista de forma intensa e prolongada. Acredito que essa seja uma das principais razões para que eu possa estar nesta posição privilegiada, respondendo a perguntas elaboradas por profissionais de referência na Ortodontia brasileira. Tenho uma ligação visceral com meus professores da UFRJ, e destacaria quatro nomes: o professor Alderico Artese, pelo seu espírito inovador e sagacidade; o professor Carlos Teles, pela rigidez de conduta; a professora Ana Maria

Bolognese, por sua obstinação pela evidência científica; e, finalmente, o professor Nelson Mucha, um ícone da excelência, que inspira toda uma geração de ortodontistas. Definitivamente, acredito que o aluno precisa de um norte, uma formação consistente, que una o pensamento crítico, o conhecimento e o treinamento, visando o melhor discernimento profissional. Dessa forma, a construção do planejamento ortodôntico a partir de técnicas consistentes, que demandam grande controle do fio e dos acessórios ortodônticos – como as Edgewise, Ricketts e Arco Segmentado –, é preciosa e fundamental na formação do ortodontista. De fato, a solução para cada problema na Ortodontia deve estar dentro do ortodontista, e, para tanto, há necessidade de uma formação longa e completa, além de dominar uma técnica, e não ser refém dela. Infelizmente, os dentistas recém-formados procuram o caminho mais curto, e são levados a cursos de especialização, e até de mestrado, onde são preparados como técnicos de uma fábrica de “Straight-wire”. Quando estão diante da realidade da prática clínica, descobrem que, sem uma base sólida, não há como construir uma carreira, e se perdem em novos cursos e novas técnicas. Há cinco anos, depois de 15 anos de Ortodontia, optei pelo uso de braquetes pré-ajustados. Não considero que mudei de técnica, pois continuo utilizando alças e recursos baseados na técnica Edgewise. Considero que todas as prescrições do que se chama de “Straight-wire” são, de fato, variações da técnica Edgewise. Com o uso de aparelhos pré-ajustados, acredito que facilitei minha atividade clínica, especialmente nos estágios iniciais do tratamento, e percebi, mais do que nunca, que qualquer prescrição tem limitações. Definitivamente, aquele que tem formação apenas em Edgewise, e domina a técnica, consegue utilizar qualquer prescrição de arco reto. O contrário não é verdadeiro. Por tudo isso, considero absolutamente fundamental que a iniciação do ortodontista seja por técnicas com base científica, treinamento exaustivo e longa história de sucesso, como a técnica Edgewise.

Após o seu doutorado em Araraquara, iniciou a aplicação da Técnica do Arco Segmentado.

Como isso modificou a sua vida ortodôntica e qual é a posição dessa filosofia dentro de sua clínica hoje? Luiz G. Gandini Junior

Muito devo agradecer aos professores e amigos que me acolheram na Unesp-Araraquara, o que foi fundamental para minha ascensão científica e pessoal. No aspecto científico, de forma intensa, aprendi e discuti a técnica do arco segmentado (TAS), que foi preciosa no entendimento que hoje tenho de biomecânica em Ortodontia, de tal forma que consegui entender e corrigir os meus erros. Compreender o conceito do movimento estaticamente determinado e as seis geometrias do movimento estaticamente indeterminado me possibilitou determinar a força e o momento produzido sobre cada dente, que podem gerar efeitos desejados e não-desejados em cada ativação do aparelho¹⁷. Devemos considerar que muito do que acontece no uso de arcos contínuos está ligado a movimentos de vai-e-vem dos dentes. Assim, na sequência da troca de arcos, passamos a consertar os problemas que causamos anteriormente, perdendo tempo e causando iatrogenias. Isso é eliminado quando uso os conceitos e recursos da TAS na movimentação dentária³. Incorporei o uso corriqueiro da barra palatina e do arco lingual como parte do mecanismo de duas e três peças, utilizando

o cantiléver, as alças de retração, o arco de intrusão, entre outros recursos, antes ou concomitantemente ao uso de arcos contínuos (Fig. 3). O uso do cantiléver permite uma maior distância interbraquetes e uma maior amplitude de ativação com uma alça retangular. Com isso, diminui-se a força e aumenta-se o controle do movimento, o que corrige rapidamente a giroversão do canino, sem sequelas. Em resumo, depois que tive amplo conhecimento da TAS, entendo muito mais a técnica Edgewise e tenho muito mais recursos para evitar ou reverter efeitos indesejáveis. No aspecto pessoal, aprendi muito sobre o espírito de trabalho em equipe. A forma atenciosa com que fui tratado enquanto aluno faz com que eu me considere um privilegiado por ter feito meu doutoramento em Araraquara. Não posso esquecer a forma profunda com que fui marcado pelo professor Joel Claudio da Rosa Martins, o qual cedeu a amostra para minha tese de doutorado, e de quem tiro inspiração quando tento ser um professor melhor e quando preciso reacender minha dedicação e respeito pela Ortodontia.

A montagem do aparelho ortodôntico é um procedimento meticuloso e que demanda cuidados. Na sua visão, quais são os pontos mais

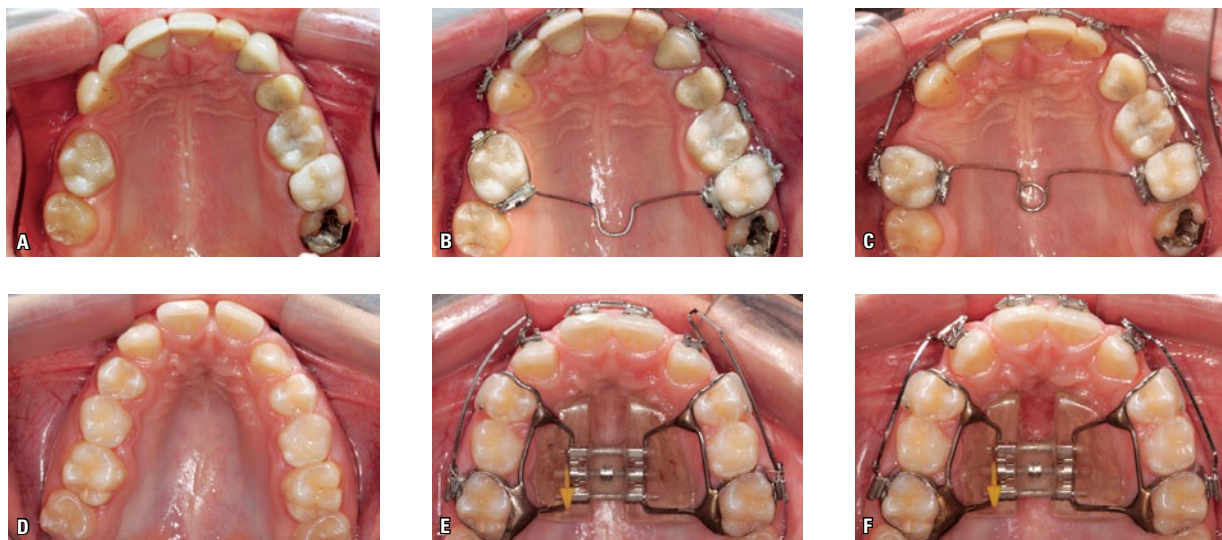


FIGURA 3 - A, B, C) Correção da giroversão do dente 16, com barra palatina, utilizando todo o arco superior como ancoragem, otimizando o efeito da biomecânica. D, E, F) Caso de agenesia de incisivos laterais: correção da giroversão dos caninos por meio de fio retangular TMA em cantiléver com alça retangular, concomitantemente ao movimento mesial de coroa e raiz. O uso desses recursos evitou a aplicação de forças excessivas e indesejáveis sobre os incisivos.

críticos nessa etapa e que podem refletir no aumento do tempo ou em dificuldades na fase de finalização? Roberto Rocha

A finalização inicia-se por um princípio filosófico que deve estar na alma de cada ortodontista, o de que não se deve planejar um tratamento a partir de uma má oclusão, e sim com a ideia clara de uma oclusão perfeita. Melhorar uma má oclusão, alinhando dentes, não é a profissão de fé do ortodontista, o alcance de uma oclusão com estética, função e estabilidade ideais sim. Portanto, a finalização de um tratamento começa no seu planejamento e na montagem do aparelho, e não nos últimos meses do tratamento ortodôntico. Acredito que a colagem é um dos principais determinantes da boa finalização. Normalmente, o ortodontista tem uma fórmula de colagem com alturas pré-definidas para cada dente, e utiliza instrumentais (estrela ou régua, normalmente milimetradas) que têm como parâmetro a ponta da cúspide ou bordas incisais dos dentes. É como normalmente aprendemos: 3,5mm para molar, 4mm para pré-molares, e assim por diante, variando a magnitude desses números dependendo do instrutor ou do profissional. O uso desses instrumentos de medição de altura é muito mais fácil, mas o que acontece de fato é o estabelecimento de um erro padronizado.

É fácil entender como esse erro é recorrente, porque o parâmetro está errado. O que queremos com a montagem do aparelho não é o nivelamento das pontas de cúspides dos dentes posteriores, e sim o nivelamento das cristas marginais e pontos de contato. No caso dos dentes anteriores, além dos pontos de contato, queremos definir a sobremordida ideal, a exposição de incisivos e a curva do sorriso^{16,27}. Portanto, esses devem ser os parâmetros para definição da altura de colagem, unindo a morfologia dentária com a oclusão ideal e a melhor estética. Tenho uma forma própria de realizar a montagem do aparelho, com um princípio fundamental: individualização (Fig. 4). Considero os primeiros molares meus dentes base, pela sua amplitude radicular e coronária, e por serem esses os primeiros montados com os anéis, quando soldo os acessórios tangentes à borda oclusal do anel, na mesma altura do hemiarco oposto. Daí, passo à colagem dos segundos pré-molares com a diferença de altura necessária para nivelar as cristas marginais. Por exemplo, se preciso extruir esses dentes em 1mm, a diferença de altura em relação ao primeiro molar será essa. Para aferição, posso usar qualquer instrumento (a estrela, por exemplo), sem estar preso a números fixos, ou posso usar apenas minha percepção visual. Da mesma forma, uso os

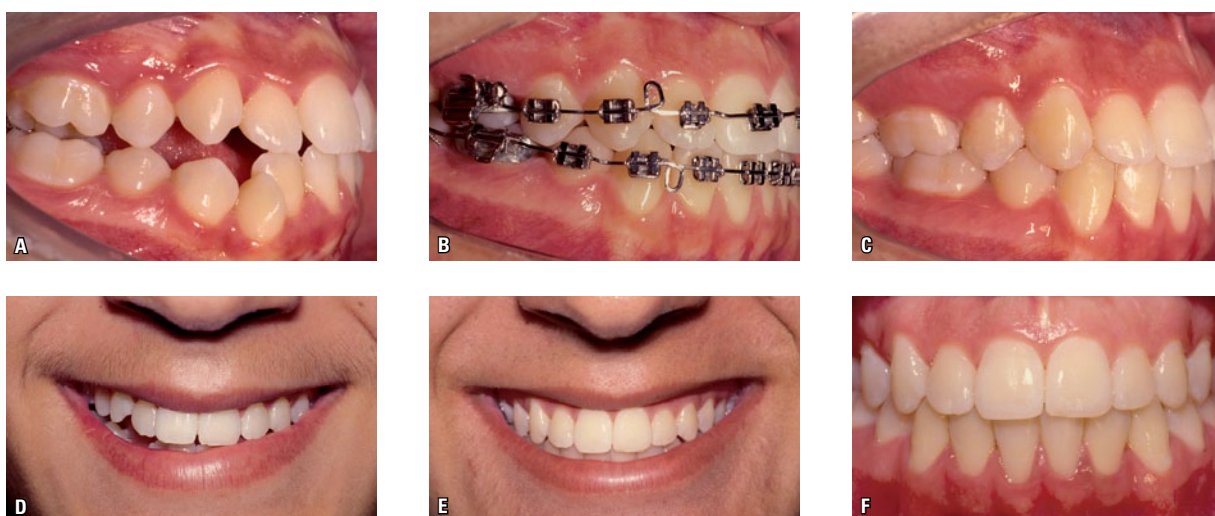


FIGURA 4 - **A, B, C**) Evolução de antes, durante e depois de tratamento de um apinhamento dentário, no qual, embora as pontas das cúspides do 16 e 14 estivessem niveladas antes do tratamento, havia necessidade de extrusão do 14 para nivelar as cristas marginais. **D, E**) Sorriso antes e depois. Nota-se que foi obtida a necessária extrusão dos dentes do lado direito, para que pudesse ser corrigida a curva do sorriso, obtendo-se contatos interproximais paralelos ao plano sagital. **F**) Vista frontal da oclusão final.

segundos pré-molares como referência para colar os primeiros pré-molares, baseado no ponto de contato ideal – o objetivo principal da Ortodontia – e não na altura de cúspides vestibulares, pois essas são variáveis e não-cruciais para o tratamento. A colagem dos dentes anteriores define a correção ou manutenção da exposição desses dentes no repouso, na fonação e no sorriso. Portanto, define como a sobremordida deverá ser corrigida. Nesse ponto, todo cuidado é pouco, pois a intrusão de dentes anterossuperiores tende a envelhecer uma face. Trabalho com a percepção que define a dominância dos incisivos centrais no sorriso, em consonância com os protesistas, sem esquecer que a curvatura do sorriso deve copiar o contorno do lábio inferior^{10,25}. Em casos onde há desgastes incisais ou trabalhos protéticos não definitivos, deve-se priorizar o contorno gengival, com movimentos dentários verticais sem fibrotomia periodontal, como explicitado em nosso artigo publicado na Revista Dental Press de Estética²⁸.

Nos casos em que há ausência do incisivo lateral superior, quais suas opções de tratamento e sugestões para otimizar a finalização? Roberto Rocha

Antes de tudo, é necessário que o paciente e seus responsáveis sejam completamente informados sobre as possibilidades de tratamento, pois sua percepção e anseios pessoais são determinantes para a definição da estratégia terapêutica. Essa informação é acompanhada de uma sugestão, indicando uma das três seguintes estratégias: implantes, autotransplantes, ou mesialização de caninos, com parâmetros claros. Em pré-adolescentes, especialmente quando há sorriso gengival, busco descartar a opção de implantes, pois existe crescimento vertical ativo e, como o crescimento facial persiste ao fim de crescimento corporal, podendo ir até os 23 anos, condenaríamos o paciente a passar toda a sua adolescência e fase adulta jovem com espaços edêntulos ou próteses provisórias com estética e retenção comprometidas^{11,21}. Acrescenta-se a isso a dificuldade de se determinar o fim do crescimento facial, pois um milímetro é pouco para o tratamento, mas muito em uma recidiva²⁶.

Considero a melhor opção o fechamento de espaços, mesmo que não seja o do incisivo lateral ausente. Vou explicar. A opção que mais me agrada é o autotransplante dentário, que incorporei na minha clínica recentemente, baseado no que o grupo da Dinamarca tem apresentado, e pelos trabalhos dos professores João Batista Gagno Intra e Armelindo Roldi, da Endodontia da UFES, em conjunto com o professor Consolaro, da FOB-USP^{4,7}. De fato, não é uma técnica nova, tem 50 anos, se comparada aos 25 anos de uso clínico dos implantes osteointegrados. Nesse caso, vamos unir o melhor das opções convencionais: (a) mantém-se o canino com sua forma e função, na posição natural, como na opção de implantes; e (b) utiliza-se um dente para se construir, com restaurações ou prótese, a coroa de um incisivo lateral, que vai acompanhar o crescimento vertical da face, irrompendo naturalmente. Trata-se de um procedimento cirúrgico simples, embora preciso, onde a abertura do sítio receptor é realizada pela mesma broca utilizada para implantes, com velocidade reduzida, cujo diâmetro e profundidade devem ser orientados por tomografia volumétrica (Fig. 5). Normalmente, opta-se por utilizar como dente doador os pré-molares que estejam ainda inclusos, com formação de 2/3 da raiz ou um pouco mais – considero que os inferiores possuem forma radicular mais adequada. Deve-se manter o dente esplintado aos vizinhos, com fio de pouca rigidez, por um a dois meses, e a aplicação de força pode ser feita a partir do quarto mês, segundo recomendação do Dr. Paulsen¹⁹. Na maioria das vezes, há o fechamento progressivo da câmara pulpar do dente transplantado, sem necessidade de tratamento endodôntico^{4,7,19}. Considero que, com o recurso dos dispositivos temporários de ancoragem, o fechamento do espaço posterior do dente transplantado é muito mais simples do que a mesialização de caninos na região anterior. Por fim, lembramos que o implante requer osso, enquanto o autotransplante cria osso.

Quando não se pode recorrer ao autotransplante, a mesialização de caninos deve ser considerada. Nesses casos, para otimizar a finalização, a montagem do aparelho deve ser diferenciada. Deve-se considerar especialmente o contorno gengival,

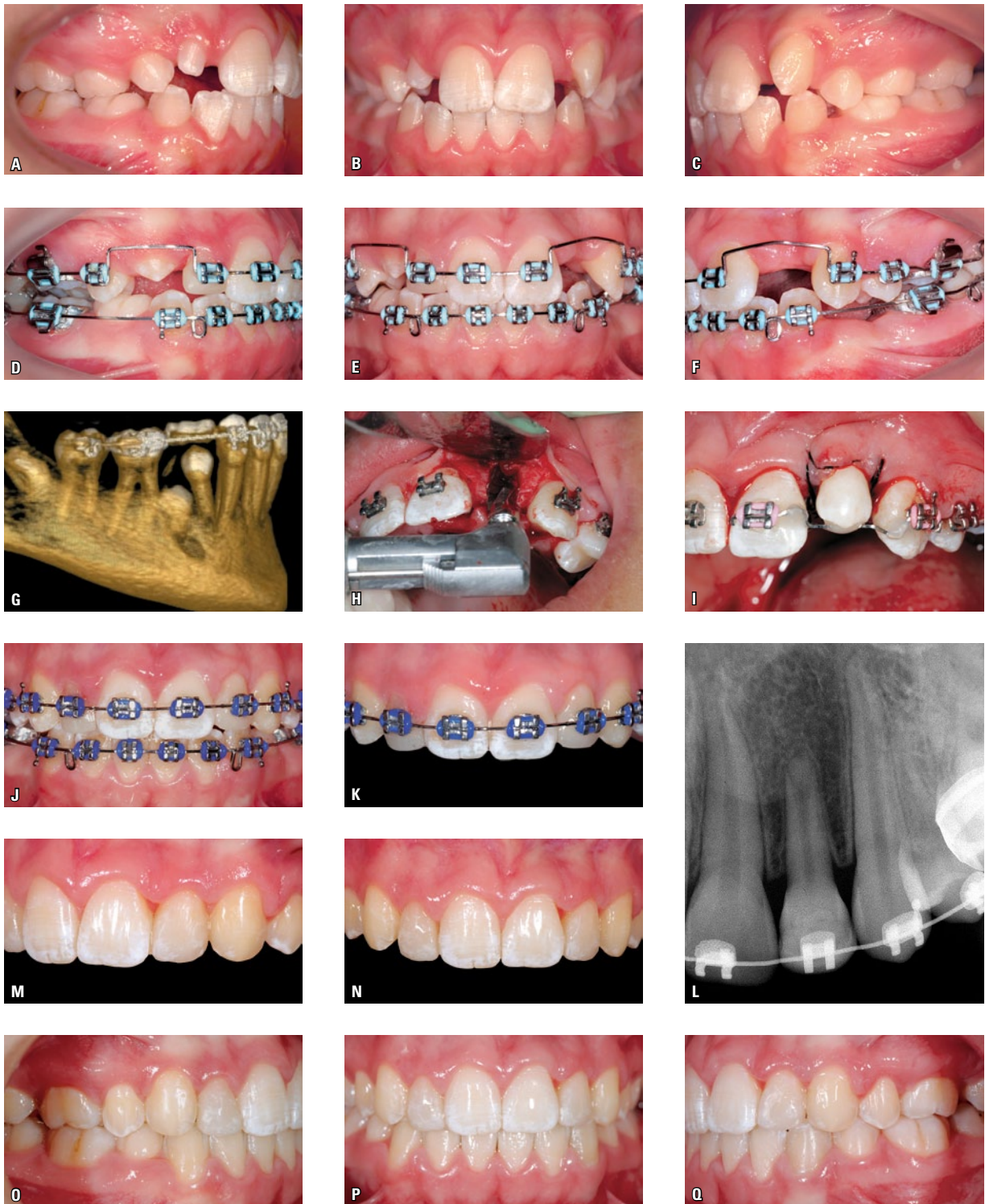

FIGURA 5 - **A, B, C**) Paciente portadora de agenesias múltiplas (dentes 15, 22, 25 e 35) e microdontia do dente 12. **D, E, F**) Abertura de espaço do dente 22 e fechamento dos espaços das agenesias superiores. **G**) Imagem tomográfica usada na definição pelo transplante do dente 44, ainda incluído, com boa anatomia radicular e formação de 2/3 da raiz. **H**) Preparação da área receptora com brocas de implante dimensionadas a partir da tomografia. **I**) Dente 44 posicionado no lugar do dente 22. **J, K, L**) Durante a movimentação dentária, 12 meses após o autotransplante (nota-se a formação radicular em curso). **M, N, O, P, Q**) Caso finalizado, depois de submetido à gengivoplastia e novas restaurações nos elementos 12 e 22.

planejar a extrusão dos caninos – precedida do desgaste incisal e palatino – e a intrusão dos primeiros pré-molares. Gengivectomia e recontorno ósseo podem ser necessários para melhorar a estética e remover tecido acumulado. Quando existem forma e cor marcantes dos caninos, os recursos da Odontologia Estética podem modificar os elementos dentários de forma pouco invasiva. Quando se opta pela mesialização de caninos, é recomendável fazer ajuste oclusal, para que haja função em grupo. Assim, diminui-se o esforço sobre o primeiro pré-molar superior, distribuindo as forças horizontais progressivamente menores para posterior, em movimentos de lateralidade^{2,11,12}.

De forma alguma descarto a opção de abertura de espaços para implantes – especialmente em adultos, para abreviar o tratamento – quando há pouco suporte para o lábio superior ou quando as simulações de tratamento com mesialização de caninos não agradam o paciente. A escolha do profissional que vai realizar o implante é decisiva no sucesso estético quando se opta por essa estratégia, pois, para se evitar a sombra escura do parafuso e o risco de recessão gengival, enxerto ósseo ou gengival pode ser necessário²⁶.

O paciente com padrão de crescimento vertical enseja sempre um planejamento mais cauteloso, e é mais crítico no que se refere à estabilidade. No seu entendimento, a utilização de dispositivos para ancoragem esquelética pode reduzir a necessidade de exodontias em casos com excesso vertical? Roberto Rocha

Considero os problemas verticais, especialmente o excesso, os maiores desafios ao ortodontista, principalmente quando consideramos a estabilidade do tratamento. Estudos indicam uma prevalência de recidiva de mordida aberta na ordem de 35%, o que representa um desastre na prática clínica⁹. O que acontece, na maioria das vezes, nas recidivas é uma extrusão de dentes posteriores, principalmente os superiores, restabelecendo a dimensão vertical de oclusão (DVO), alterada com o tratamento, a qual é ditada pelo tônus muscular. De fato, o fator muscular é o determinante

e o limitador do nosso sucesso, e não existe avaliação segura que possa nos indicar que as mudanças dentárias ou esqueléticas que geramos com o tratamento serão acompanhadas das necessárias adaptações musculares⁶. Em primeiro lugar, precisamos retirar da nossa óptica a ilusão de que terapias fonoaudiológicas poderiam ser efetivas nessa adaptação muscular, pois não existe fundamento científico para suportar esse dogma. Fatores genéticos e ambientais podem explicar uma menor ou maior estabilidade. O tipo de fibra muscular que predomina no músculo masseter está diretamente ligado ao padrão facial de um indivíduo: fibras do tipo I predominam em indivíduos doliofaciais, enquanto fibras do tipo II predominam em braquifaciais²². Dentre os fatores ambientais, considero que dois protocolos apresentam efeito comprovado: (a) uso de pontas ativas, gerando desconforto na postura baixa ou protruída da língua^{6,9}; e (b) uso de Bite-block que, de alguma forma, tende a aumentar o tônus dos músculos elevadores da mandíbula, ao mesmo tempo que gera forças de intrusão sobre os dentes posteriores¹. Na abordagem clínica, os resultados que mostram maior eficiência e estabilidade são os casos tratados com exodontias acompanhadas de algum controle vertical, exatamente porque não geram grandes alterações na DVO do paciente⁵.

Partindo dessa evidência, eu não colocaria o dispositivo temporário de ancoragem (TAD) como eliminador da necessidade de exodontias, mas como importante ferramenta em duas estratégias: (a) a primeira, e mais evidente, é como dispositivo de controle vertical associado a exodontias, tornando mais efetiva e controlada a retração de dentes anteriores, no lugar dos aparelhos extrabucais; (b) a segunda indicação é quando a retração de dentes anteriores não está indicada, e os TADs funcionariam como elementos ativos na intrusão de dentes posteriores. Nesse caso, deve-se considerar que, quanto menos se alterar a DVO do paciente, maior será a perspectiva de estabilidade em longo prazo, ou seja, o prognóstico é sempre melhor em mordidas abertas menos extensas (Fig. 6). Importante salientar que o movimento

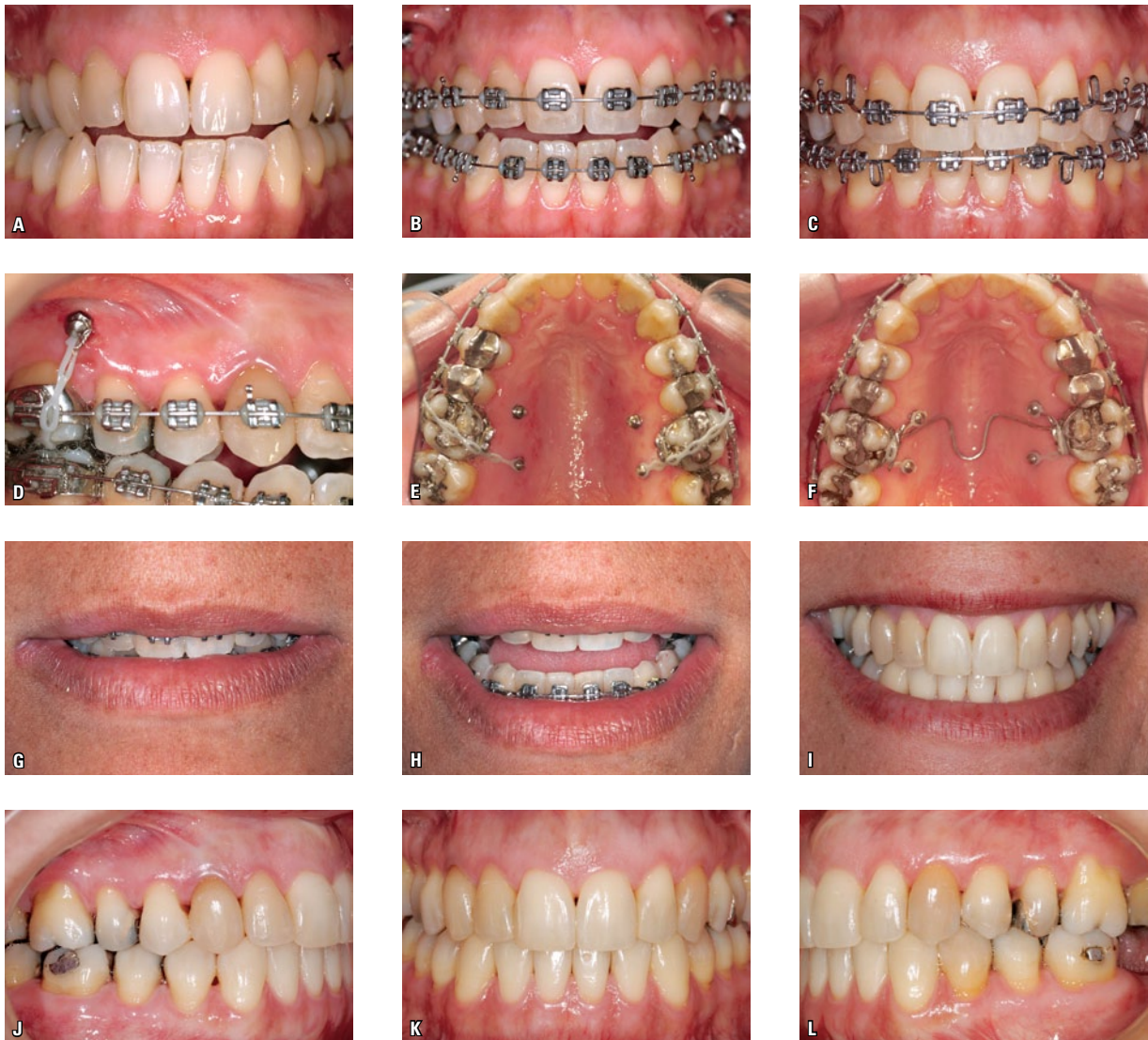

FIGURA 6 - Mordida aberta **A)** antes, **B)** durante o nivelamento e **C)** depois da intrusão dos molares superiores com dispositivos temporários de ancoragem. **D, E)** Biomecânica para intrusão dos dentes posteriores com elástico transpassando a oclusal dos primeiros molares. **F)** Outra biomecânica, utilizando os mini-implantes palatinos, depois da perda daqueles colocados por vestibular. **G, H)** Avaliação estética da exposição dos incisivos superiores em repouso e fala, fundamental antes da remoção dos aparelhos. Nesse caso, para uma mulher de 45 anos, a exposição de 3mm dos incisivos superiores é mais jovial e atraente. **I, J, K, L)** Sorriso e oclusão finais.

de intrusão gera alterações na disposição das fibras do ligamento periodontal, que demandam, no mínimo, seis meses para a reorganização (*turn-over*). Deve-se, portanto, manter por esse tempo o mini-implante, ou miniplaca, ligado ao arco dentário, após a correção da mordida aberta. Estudos de acompanhamento a longo prazo de casos com mordidas abertas severas tratados apenas com TAD ainda não são confiáveis para se determinar

um maior ou menor risco de recidiva, quando comparado ao tratamento ortocirúrgico.

Considera que caninos muito longos comprometem o sorriso. Qual a sua orientação, da montagem do aparelho à finalização, em relação a esse aspecto? Telma Martins de Araujo

Essa pergunta merece nossa atenção. Texto escrito e falado muito sobre oclusão e suas

determinantes e, nesse contexto, enfatizo a importância da função dos caninos. Por outro lado, esse aspecto gnatólogico não pode ser considerado como “quanto mais melhor”, porque não se justifica. A função do canino deve estabelecer uma desoclusão dos dentes posteriores em movimentos mandibulares, que pode ser mínima. A prática de extrair caninos para obter guias, sem agregar outros parâmetros, tem produzido alguns “vampiros” no final do tratamento ortodôntico. Portanto, desde a montagem do aparelho, idealmente precedida de um *setup*, deve-se considerar que as formas do canino com cúspide proeminente podem gerar dois problemas: o primeiro de ordem prática, pois a ponta do canino pode interferir no aparelho, quebrando o arco ou impedindo a movimentação dentária; e o segundo de ordem estética²⁴. Na montagem do aparelho, junto com o nivelamento dos pontos de contato, a estética do sorriso deve ser considerada por prioridades: a primeira é a dominância dos incisivos centrais, a segunda a curvatura das bordas do sorriso acompanhando a curvatura do lábio inferior, e a terceira o contorno gengival de incisivos centrais e caninos na mesma altura e dos laterais de 0,5 a 1mm abaixo. Portanto, para obtenção desses objetivos, pode ser necessário o desgaste da cúspide do canino. Assim, é possível minimizar a anatomia marcada desse dente e evidenciar o tamanho e a expressão dos incisivos centrais, além de definir a curvatura do sorriso. Longe de negligenciar a função do canino, pode-se associar sua forma com a melhor estética (Fig. 7).

Casos terminados em relação molar de Classe II ou Classe III deveriam receber ajuste oclusal diferenciado em comparação aos casos terminados em chave de oclusão? Jonas Capelli Junior

Os objetivos principais são os mesmos: contatos bilaterais simultâneos equipotentes e desoclusão imediata de dentes posteriores em movimentos excursivos, com guias anteriores efetivas^{14,18}. Algumas considerações devem ser feitas, que diferenciam a finalização e o ajuste oclusal, quando a relação molar final não é de chave de oclusão. Por exemplo,

na finalização de uma má oclusão de Classe II tratada por camuflagem (exodontia dos primeiros pré-molares superiores), a relação molar de distoclusão define que o primeiro molar superior terá que ocluir com o segundo pré-molar inferior, que tem menor tamanho vestibulolingual. Nesse caso, deve-se estabelecer como normal a giroversão para mesial do primeiro molar superior, para que possa haver contato da cúspide mesiovestibular desse dente com a cúspide vestibular do pré-molar inferior, estabelecendo com isso o desejado contato “A” (Fig. 8). Ainda mais complicada é a finalização de casos com relação molar em Classe III, comum em casos de agenesia de segundos pré-molares inferiores tratados com perda de ancoragem (Fig. 8). Nesses casos, haverá a intercuspidação do segundo pré-molar superior entre as cúspides do primeiro molar inferior, o que implica na necessidade de mudança na anatomia dentária, com desgaste seletivo, para compatibilizar tamanhos e formas oclusais naturalmente incompatíveis, evitando com isso trauma oclusal com mobilidade dentária e risco de reabsorção radicular. Sempre que há contato de pré-molares com molares esses devem ser de menor magnitude do que aqueles estabelecidos entre os molares (Fig. 9).

Quais são os requisitos a serem considerados para obtermos excelência de resultados no final do tratamento? Luiz G. Gandini Junior

Tenho 11 princípios ou requisitos que considero fundamentais para obter uma boa finalização, com a preocupação de usar protocolos baseados em evidências clínicas e científicas.

- Princípio 1 – protocolo consistente de diagnóstico e planejamento, com parâmetros claros e referências reproduzíveis: sempre manipular o paciente em RC antes e durante o tratamento, e considerar a idade do paciente para definir a exposição final dos incisivos em repouso, fala e sorriso (Fig. 6, 7).
- Princípio 2 – fazer a Leitura do Arco Retangular (Ideal ou Reto) para individualização do caso: evitar movimentos indesejáveis, que tendem a gerar contato prematuro, que atrasa o tratamento, abre a mordida e predispõe à reabsorção radicular pelo

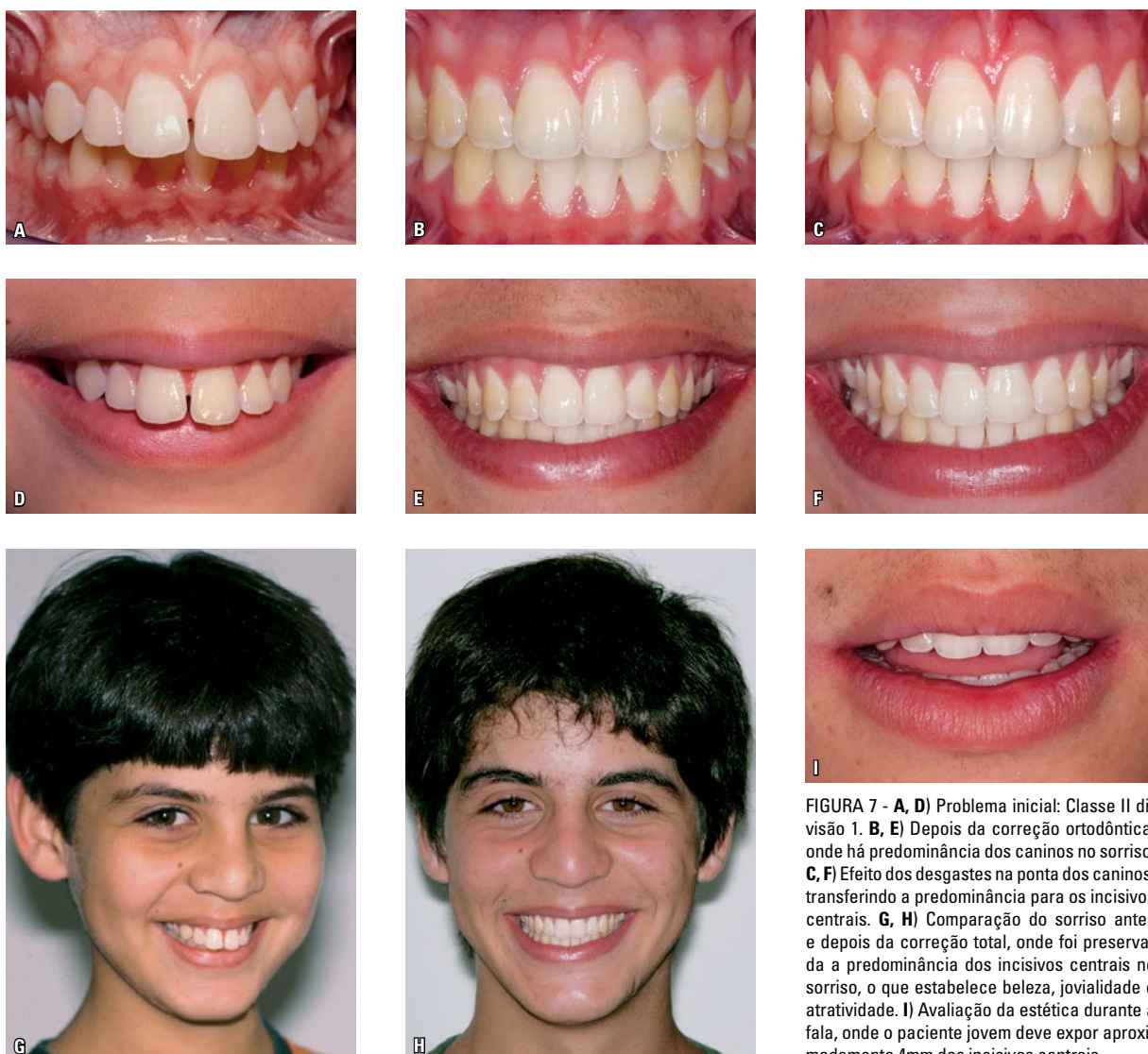

FIGURA 7 - **A, D)** Problema inicial: Classe II divisão 1. **B, E)** Depois da correção ortodôntica, onde há predominância dos caninos no sorriso. **C, F)** Efeito dos desgastes na ponta dos caninos, transferindo a predominância para os incisivos centrais. **G, H)** Comparação do sorriso antes e depois da correção total, onde foi preservada a predominância dos incisivos centrais no sorriso, o que estabelece beleza, jovialidade e atratividade. **I)** Avaliação da estética durante a fala, onde o paciente jovem deve expor aproximadamente 4mm dos incisivos centrais.

trauma oclusal².

- Princípio 3 – conhecer e controlar a resposta dentária e periodontal ao movimento de torque, potencializando ou limitando o efeito radicular: evitar recessões periodontais em pacientes de risco, com menor espessura periodontal, e otimizar a resposta desejável na amplitude do corredor bucal.

- Princípio 4 – verificação da plausibilidade do movimento dentário vertical e do risco de trauma oclusal, através da checagem com papel articular: tornar o movimento dentário possível, sem gerar

efeitos colaterais e encurtar o tempo de tratamento e de uso de elásticos (Fig. 15).

- Princípio 5 – considerar que o tratamento por compensação (com extrações) requer algumas adaptações de posições dentárias, aceitando variações do ideal: obter a melhor intercuspidação e, com isso, a estabilidade da correção das Classes II e III de Angle, e utilizar limites da percepção estética de profissionais e de leigos (Fig. 8, 9).

- Princípio 6 – considerar o contorno gengival como prioritário em pacientes mutilados ou com

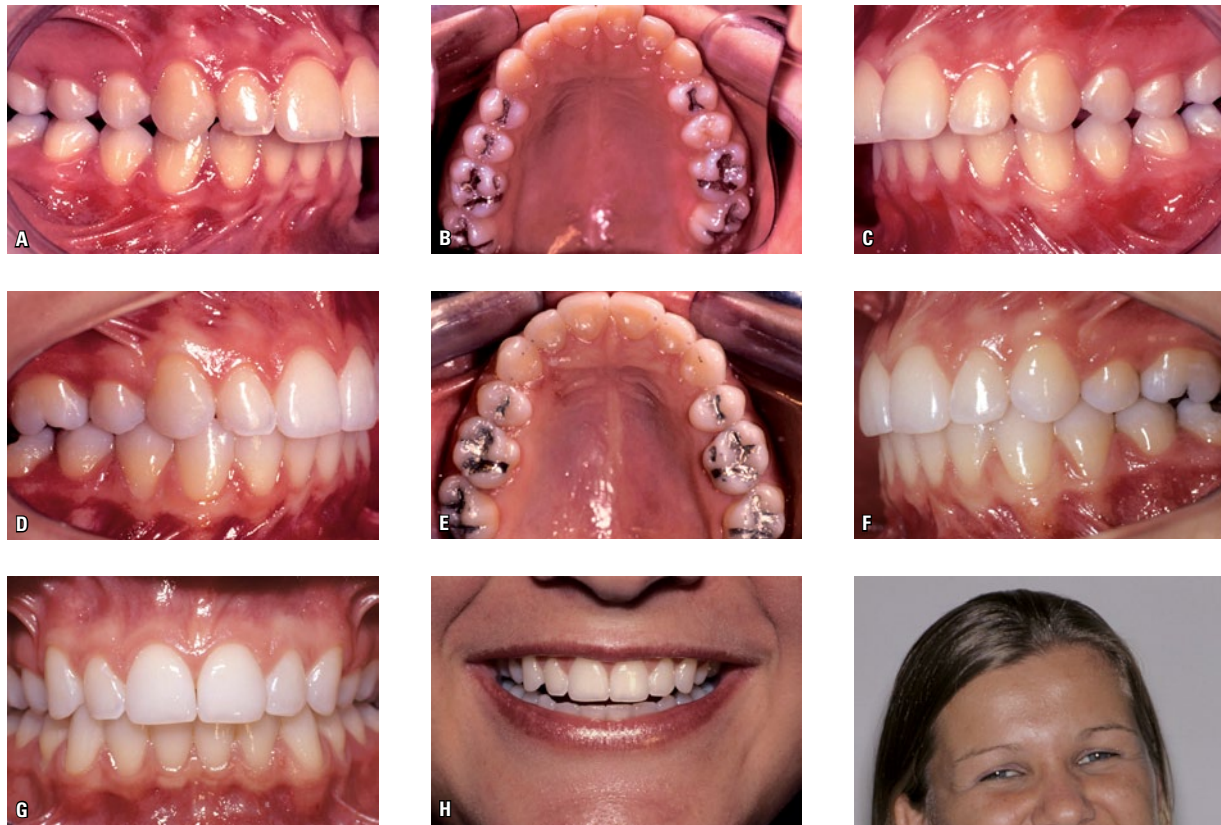

FIGURA 8 - **A, B, C**) Má oclusão de Classe II divisão 1, de 7mm, com protrusão superior. **D, E, F**) Tratamento por camuflagem com exodontia dos primeiros pré-molares superiores. Notar a necessidade de giroversão dos primeiros molares superiores para serem intercuspidados com os segundos pré-molares inferiores, de menor dimensão. **G, H, I**) Estética final do caso.

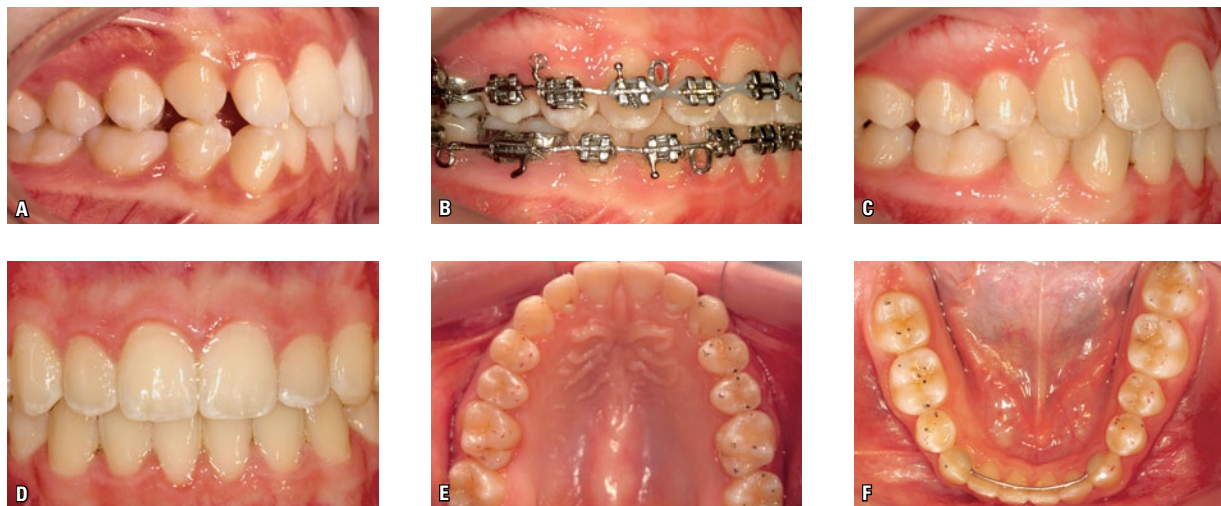


FIGURA 9 - Paciente jovem do gênero feminino com agenesia do elemento 45: antes (**A**), durante (**B**) e depois (**C**) da Ortodontia. Optou-se pelo fechamento de espaço, com obtenção de relação molar de mesio-oclusão (Classe III). A intercuspidação do segundo pré-molar superior no primeiro molar inferior só foi possível com desgaste seletivo. **D, E, F**) Avaliação da oclusão final e ajuste dos contatos.

desgastes dentários, definindo a amplitude do movimento e procedimentos periodontais: obter excelência na estética periodontal, usando o aparelho para alcançar resultados específicos, ampliando os recursos da Periodontia¹⁰ (Fig. 10).

- Princípio 7 – considerar o contorno incisal adequado, relacionando: (a) forma e proporções dentárias; (b) curva do sorriso; e (c) altura dos contatos interproximais. Com a finalidade de obter excelência na estética do sorriso, com dominância dos incisivos centrais superiores, usando o aparelho e o recurso de desgastes incisais com objetivos claros, inclusive na dinâmica da fala^{16,24,27} (Fig. 11).

- Princípio 8 – considerar padrões de excelência na proporção de altura e largura faciais e sua correlação com as dimensões dentárias: trabalhar em consonância com as demais especialidades, incorporando parâmetros e enriquecendo o resultado

estético; além de definir limites aos desgastes interdentários (Fig. 12).

- Princípio 9 – considerar a amplitude do sorriso e o corredor bucal como parâmetros estéticos e de posicionamento dentário na base óssea: posicionar dentes na base óssea, priorizando a disjunção maxilar como ferramenta de melhoria estética e aumento da estabilidade; e respeitar os limites musculares (Fig. 11).

- Princípio 10 – estabelecer forças oclusais axiais, bilaterais, simultâneas e equipotentes, com ausência de resultantes horizontais. Com a finalidade de diminuir o risco de recidiva no tratamento, eliminar o risco periodontal e corresponder à expectativa dos colegas que nos encaminham pacientes².

- Princípio 11 – encarar novas tecnologias e práticas considerando três fatores: plausibilidade, eficiência e estabilidade. Com a finalidade de não

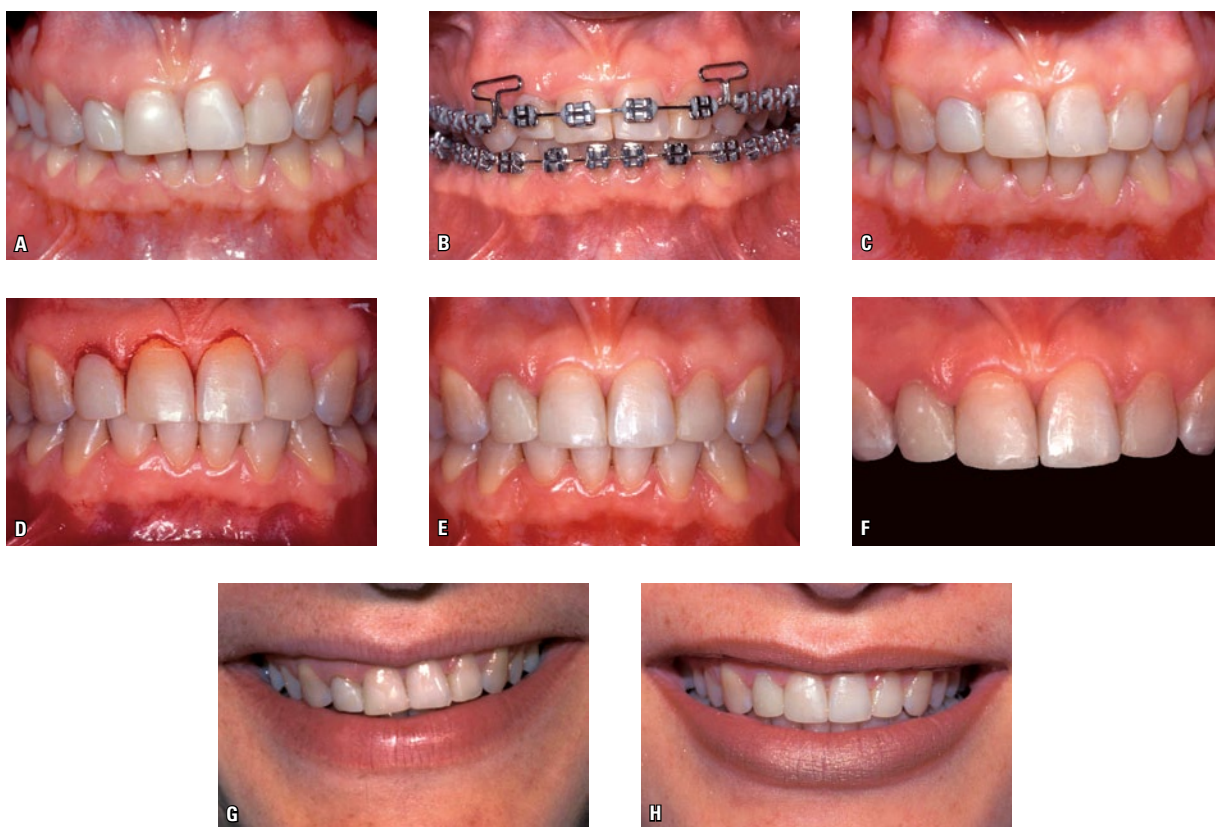

FIGURA 10 - **A**) Paciente com indicação de correção ortodôntica visando melhorar o contorno da gengiva. **B**) Arco com alças em T para intrusão assimétrica dos dentes anteriores. **C**) Após a Ortodontia, nota-se o acúmulo de tecido gengival. **D, E, F**) Correção final por meio de gengivectomia. **G, H**) Comparação do sorriso antes e depois do tratamento.

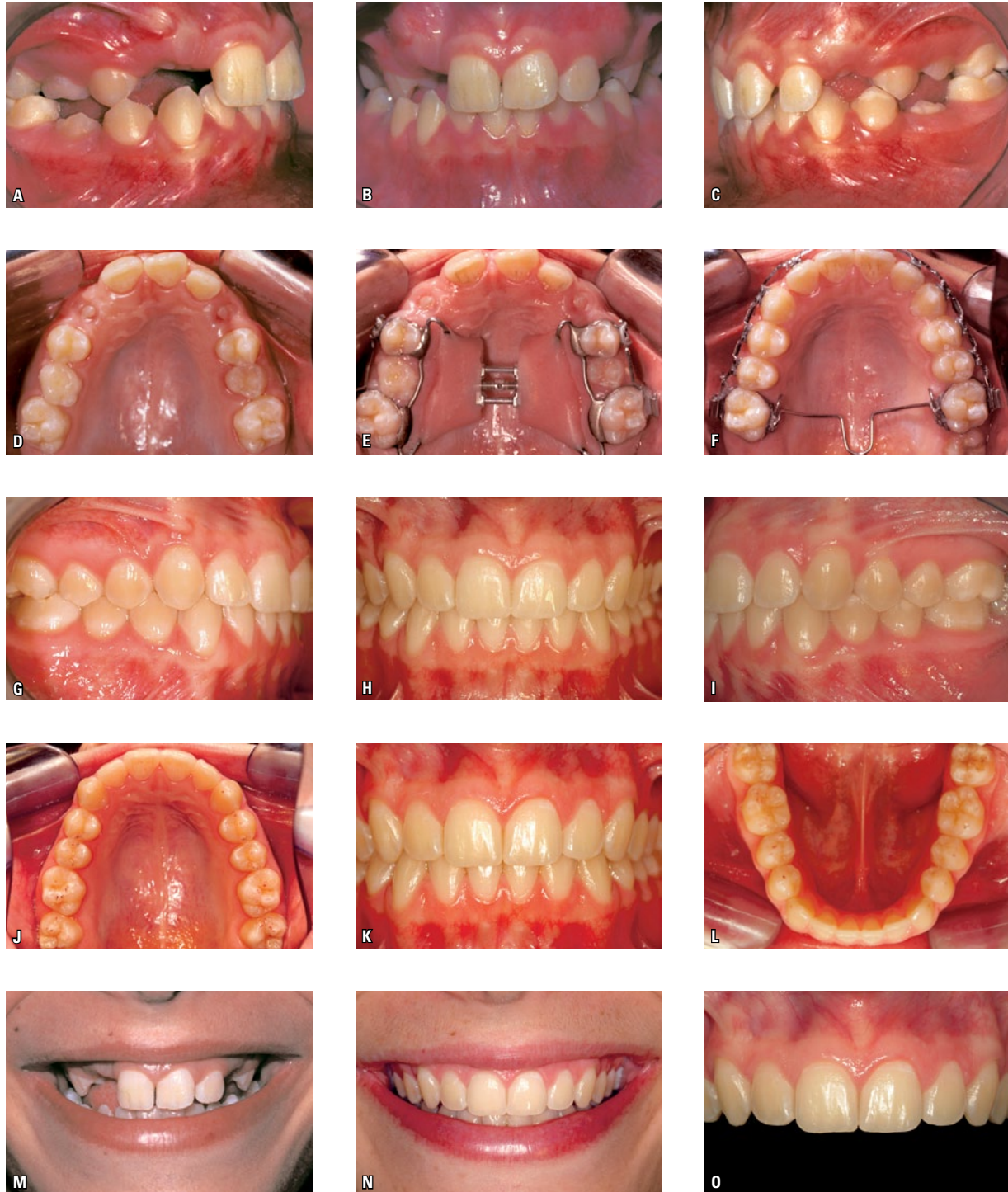

FIGURA 11 - **A, B, C)** Paciente com falta de espaço no arco superior e mordida cruzada posterior. **D, E, F)** Evolução da correção da atresia transversa da maxila. **G, H, I)** Resultado imediato da Ortodontia, onde foi priorizada a oclusão, e curva do sorriso, considerando a integridade dentária. **J, K, L)** Após seis meses, com a definição dos contatos oclusais e o efeito da gengivoplastia no dente 21, estabelecendo estabilidade e estética melhores. **M, N, O)** Comparação antes e depois do sorriso, onde observa-se as determinantes estéticas: largura da coroa dos incisivos centrais igual a 80% da sua altura; altura dos pontos de contato igual a 50% da altura da coroa clínica dos incisivos centrais, diminuindo em 10% para posterior; altura dos laterais igual a 80% da altura dos incisivos centrais e caninos, com nível gengival 1mm abaixo; curvatura do sorriso acompanhando o contorno do lábio inferior, com dominância dos incisivos centrais.

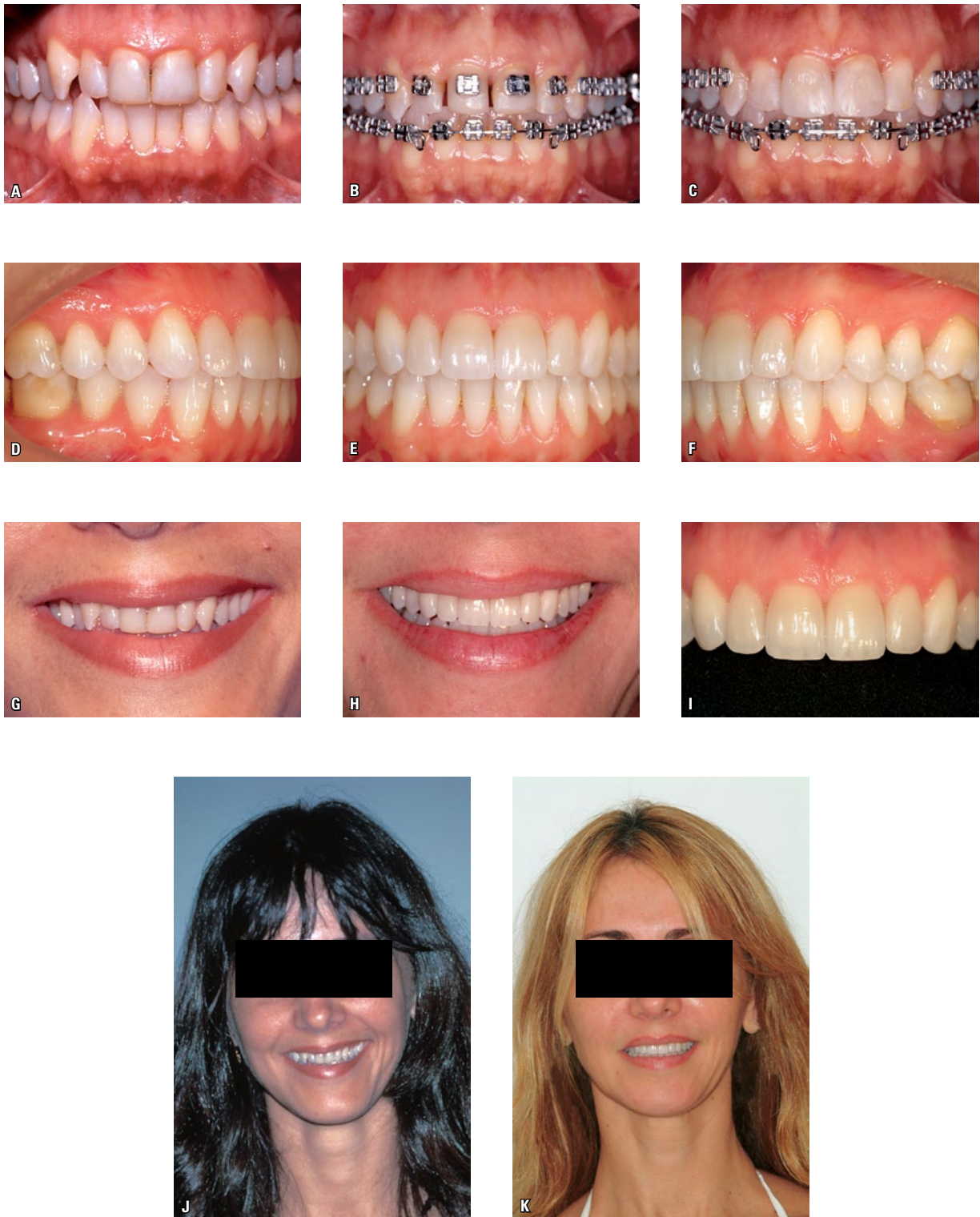

FIGURA 12 - **A, B, C)** Evolução do tratamento visando a abertura de espaços para aumento mesiodistal dos incisivos, culminando com restaurações. **D, E, F)** Resultado final, após a Ortodontia e facetas em porcelana. **G, H)** Comparação do sorriso antes e depois, evidenciando as proporções dentárias. **I)** Proporções e formas dentárias finais. **J, K)** Comparação da face antes e depois, considerando que os dentes foram aumentados com base nas proporções faciais, pois era o único parâmetro disponível, levando-se em conta a destruição dentária pré-tratamento.

sobrealimentar o novo, sob o risco de renegar estudos comprovados e práticas consagradas, e considerar que os parâmetros do acerto são construídos pela evidência científica, e não por palavras.

Pretendo detalhar esses princípios em um artigo, em breve.

Em quais momentos da terapêutica ortodôntica corretiva o senhor indica procedimentos de ajuste oclusal por desgaste seletivo? Paulo César Rodrigues Conti

Como já descrito no artigo “Ajuste oclusal na Ortodontia: por que, quando e como?”, publicado na Revista Dental Press de Ortodontia e Ortopedia Facial, existem três momentos em que o ajuste oclusal deve ser considerado². O primeiro é antes da colocação de aparelhos, pois existem más oclusões, como a mordida cruzada funcional, que podem ser resolvidas com o desgaste seletivo, se não houver uma atresia maxilar associada. O segundo momento é durante o tratamento ortodôntico e, nesse caso, especialmente ligado a movimentos dentários verticais. Recomendamos que, antes de se realizar dobras para extrusão de dentes, especialmente quando associadas a elásticos intermaxilares, seja realizada uma verificação, com papel articular (Accufilm®), do risco de se incorporar um trauma oclusal, pois isso inviabilizaria o movimento, além de gerar efeitos colaterais como reabsorções radiculares e mordidas abertas iatrogênicas. Nesses casos, quando detectada a necessidade de desgastes oclusais seletivos, esses têm como objetivo propiciar melhor qualidade na intercuspidação dentária e diminuir o tempo de tratamento, por tornarem o movimento dentário exequível biomecanicamente (Fig. 15). O último momento do ajuste oclusal por desgaste ou acréscimo deve ser considerado seis meses após a remoção dos aparelhos fixos e antes de se liberar o uso do aparelho de contenção. Aguarda-se esse tempo para que ocorra acomodação natural pela função. O ajuste por desgaste é um refinamento dos contatos oclusais, que devem ser simultâneos e equipotentes, com contatos A e B, ou B e C, e de parada e equilíbrio em cada dente. Normalmente, esse é um procedimento que dura apenas de 10 a 20 minutos, por

que o maior e melhor ajuste oclusal já deve ter sido feito, através da precisa movimentação durante o tratamento ortodôntico corretivo. Guias anteriores efetivas, com desocclusão imediata em movimentos excursivos, normalmente são estabelecidas durante a Ortodontia. O ajuste oclusal não deve ser visto como tábua de salvação para tratamentos ortodônticos com problema, mas sim como uma forma de se alcançar a excelência, visando obter o equilíbrio oclusal e, com isso, contribuir para a estabilização dentária (Fig. 13). Normalmente, os casos onde há abertura de espaços e movimentos dentários indesejáveis após a retirada de contensores estão relacionados à falta de equilíbrio oclusal e à presença de parafunção.

Em sua opinião, discrepâncias pequenas (até 1,5mm) entre as posições de RC e MIH deveriam ser corrigidas por ajuste oclusal na finalização dos casos? Paulo César Rodrigues Conti

Existem duas situações distintas que devem ser observadas. Em primeiro lugar, na população sem patologias oclusais, há prevalência de uma pequena diferença entre as posições de RC e MIH, de aproximadamente 1,5mm, considerada natural e fisiológica. Da mesma forma, não acredito que a posição de RC seja a única aceitável para se terminar um tratamento ortodôntico. Por outro lado, o ortodontista precisa de um parâmetro para o diagnóstico e uma referência durante o tratamento. Para o diagnóstico, a manipulação do paciente em RC pode ser a diferença de um tratamento mais ou menos complexo². Por exemplo, um paciente portador de severa má oclusão de Classe III de Angle em MIH, após a manipulação em RC pode se revelar um caso mais simples, dispensando o uso de cirurgia ortognática para o seu tratamento (Fig. 14). Outra situação que deixa evidente a importância do uso da manipulação dos pacientes em RC é durante o tratamento ortodôntico. A cada ativação do aparelho, o profissional gera novos contatos e interferências oclusais, que podem desviar a posição mandibular, estabelecendo nova MIH. Ou seja, uma nova má oclusão a cada consulta mensal, deixando o ortodontista perdido no curso do tratamento. A única

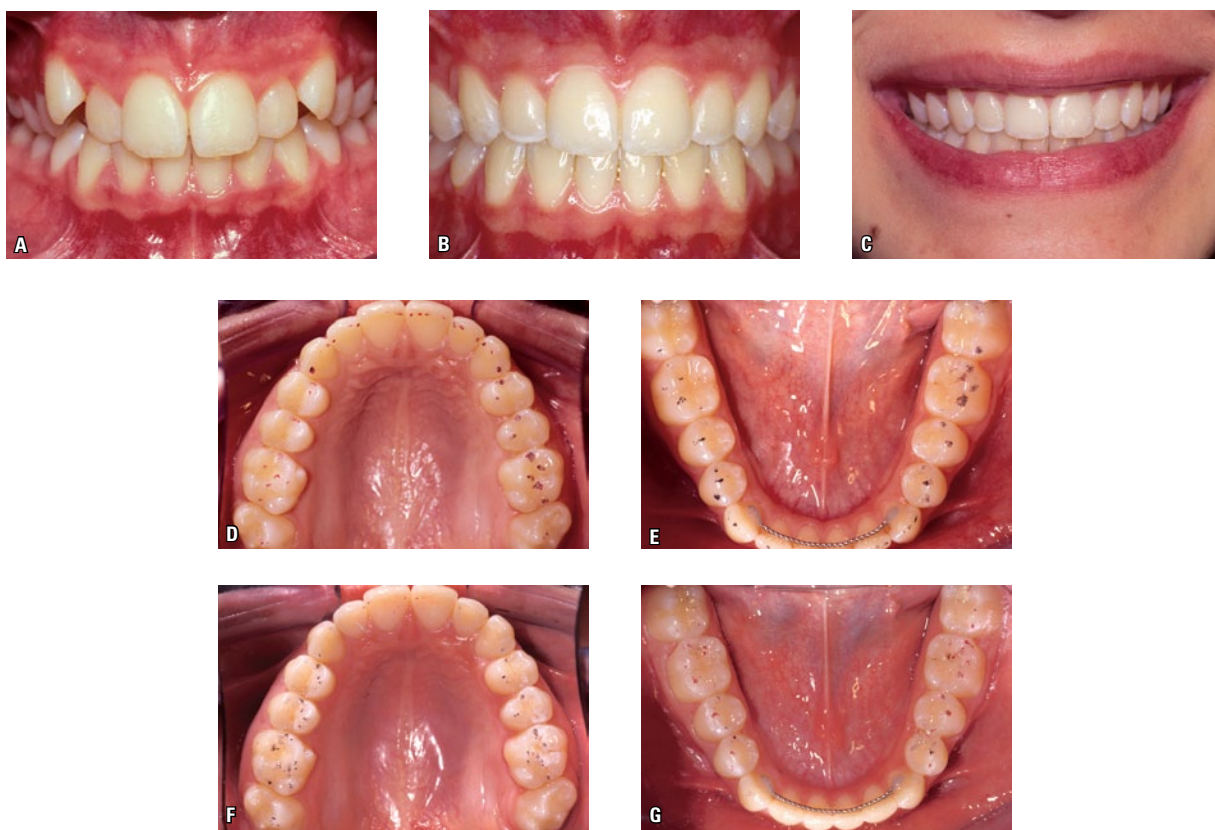

FIGURA 13 - **A)** Má oclusão inicial, com apinhamento dentário. **B, C)** Resultado obtido após a Ortodontia. **D, E)** Contatos oclusais seis meses após a remoção dos aparelhos. **F, G)** Equilíbrio oclusal obtido com o desgaste seletivo, liberando-se o uso de contenção superior a partir dessa etapa.

posição reproduzível é a RC, e por isso ela deve ser utilizada como orientação a cada ativação do aparelho. Isto é, a RC é uma referência para o ortodontista e não uma obstinação^{18,23}.

Portanto, considero que pode haver, ao final do tratamento, uma pequena discrepância de até 1,5mm entre RC e MIH, desde que este desvio mandibular não gere contato anterior excessivo, cujo componente horizontal levaria à migração dentária. Esta é uma avaliação importante antes da remoção das contenções, pois a checagem deve ser feita manipulando-se o paciente em RC e pedindo para que ele aperte os dentes, simultaneamente o profissional deve colocar a polpa digital sobre a coroa dos dentes superiores. Se houver vibração (frêmito) é um sinal de excesso de esforço sobre

esses dentes, devendo-se verificar os contatos com papel articular (Accufilm®). Nos casos em que o desvio anterior de RC para MIH resultar em força horizontal excessiva, mesmo com desvio menor do que 1,5mm, deve-se considerar o ajuste oclusal em RC como o melhor caminho para evitar a abertura de espaços anteriores e a recessão periodontal, pois forças horizontais excessivas sobre dentes anterosuperiores geram sua vestibularização. Na falta da contenção inferior, em pacientes com competência muscular, esse contato anterior forte poderia explicar a recidiva do apinhamento dentário inferior. Nos casos de pequeno desvio entre RC e MIH, onde não há contato anterior forte em MIH, o ajuste final deve ser feito nessa última posição, que é a situação mais comum².

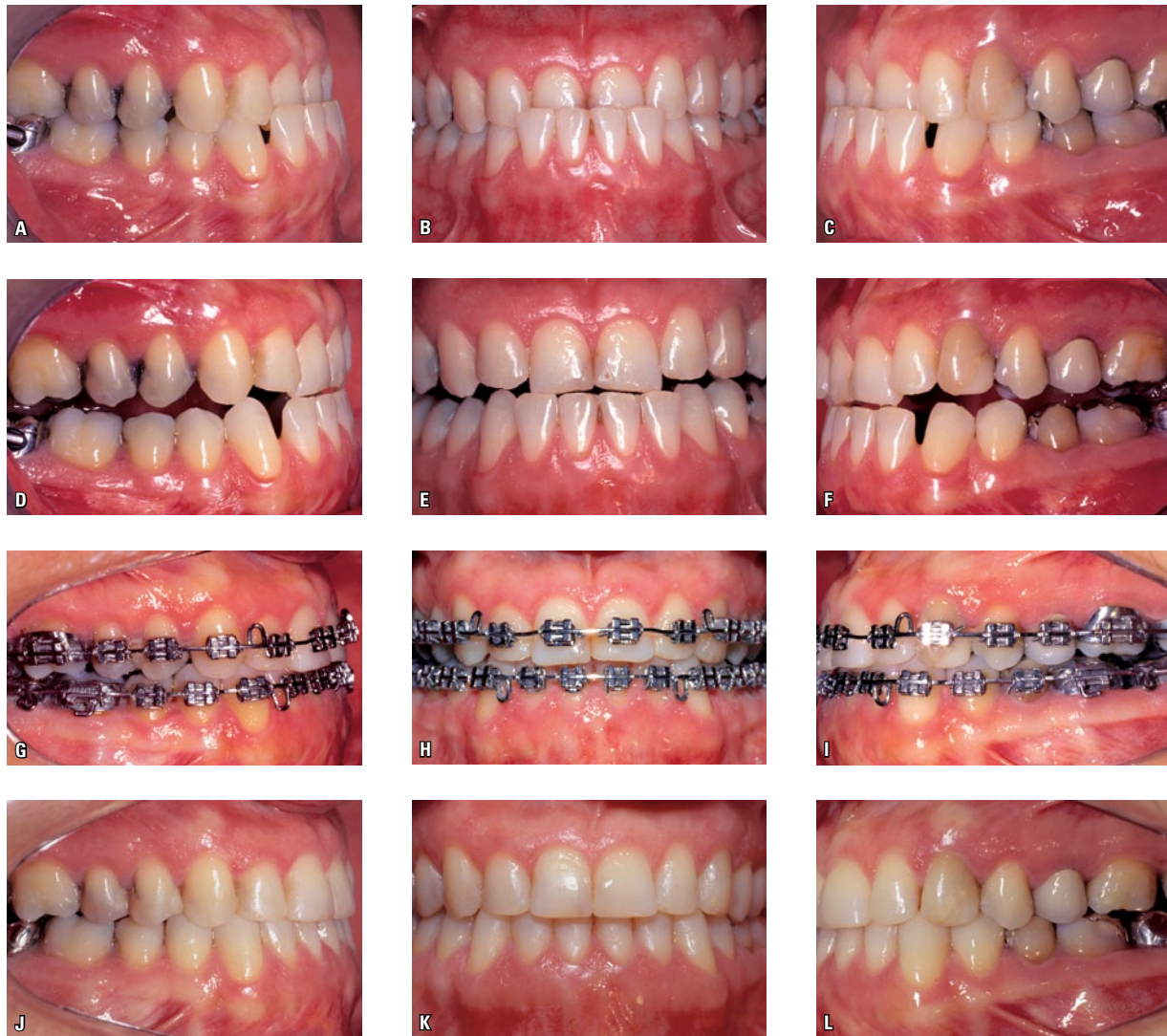

FIGURA 14 - **A, B, C**) Avaliação de má oclusão em MIH, detectando severa Classe III. **D, E, F**) Avaliação do mesmo paciente em RC, o que transforma o caso em tratamento mais simples, e passível de correção sem cirurgia. **G, H, I**) Correção em curso, baseada no uso de elásticos intermaxilares. **J, K, L**) Resultado final, incluindo restaurações incisais provisórias com resina composta.

Considerando que há aumento na quantidade dos contatos oclusais após a remoção do aparelho ortodôntico, como o senhor vê o uso, cada vez mais comum, de contensores termoplásticos (placas de acetato) como dispositivo de contenção superior no pós-tratamento?
Jonas Capelli Junior

Os contensores termoplásticos são placas que recobrem todos os dentes, inclusive em sua

superfície oclusal. Pelo fato de serem transparentes, agradam os pacientes. O ortodontista que o utiliza acredita na necessidade de contenção do movimento vertical dos dentes, evitando a acomodação pós-tratamento. O que parece ser uma vantagem é de fato desastroso, quando se observa o que acontece nos seis meses que se sucedem à remoção dos aparelhos, pois a placa de acetato impede que haja um aumento significativo no

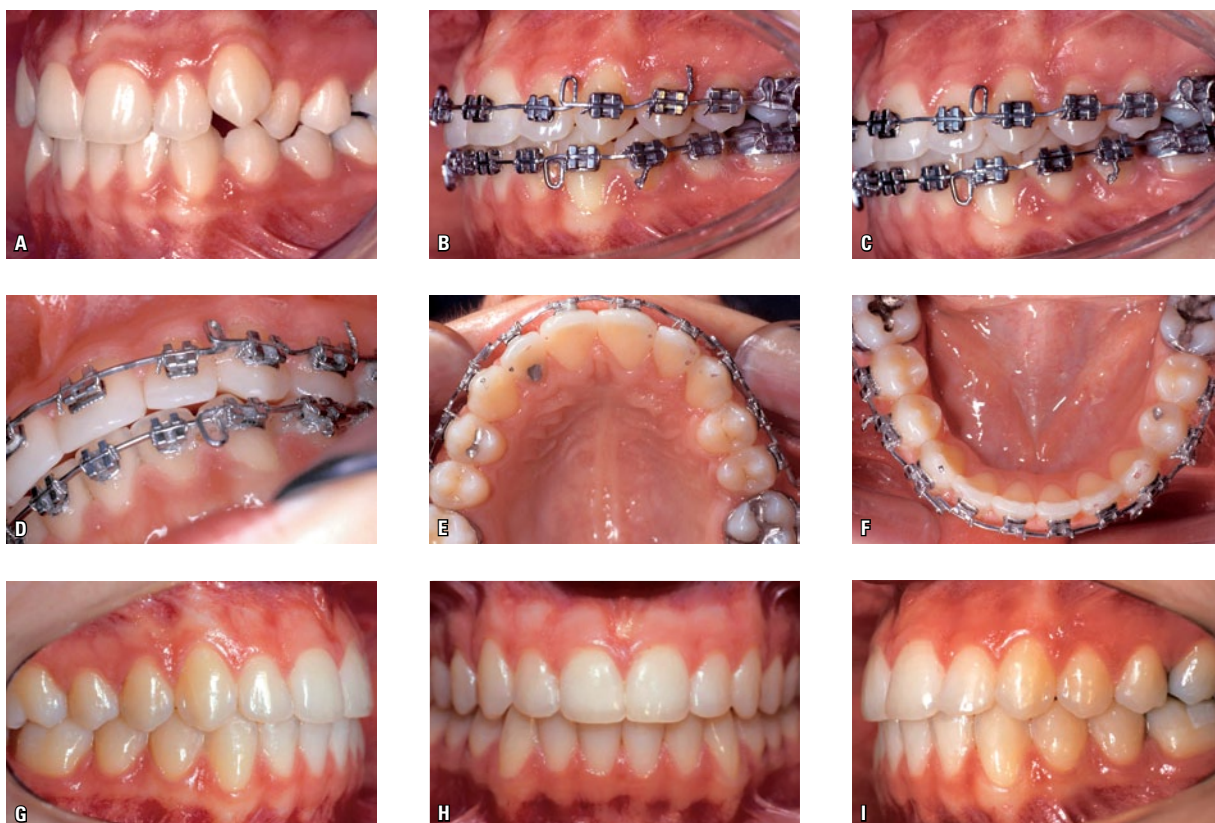

FIGURA 15 - **A)** Paciente portador de má oclusão de Classe I com apinhamento. **B, C)** No início da fase de finalização, há necessidade de dobras em degrau para melhorar a intercuspidação. **D, E, F)** A eficiência da biomecânica só foi possível porque o contato prematuro foi previamente detectado, sendo realizado desgaste seletivo da crista marginal distal do dente 22 para permitir o movimento vertical. **G, H, I)** Resultado final, obtido em 26 meses de Ortodontia, sem perda de tempo e sem sequelas.

número de contatos oclusais^{8,20}. O movimento dentário fisiológico no momento da irrupção é natural, desejável e necessário, aumentando a quantidade de contatos oclusais após o tratamento ortodôntico ativo – para que, posteriormente, se possa distribuir esses contatos de forma qualitativa, por meio de ajuste oclusal com desgastes. De fato, por melhor que seja o profissional e seu cuidado na finalização, sempre haverá espaço para que a função muscular normal possa complementar a intercuspidação dentária de forma mais fisiológica

e estável. Não podemos dispensar essa ajuda da natureza, que estabelece uma potencial irrupção contínua dos dentes, melhorando o contato de um elemento com seu antagonista. Essa é a grande vantagem no uso dos aparelhos de contenção que não possuem qualquer tipo de material interposto entre os dois arcos dentários. É claro que estamos falando de mínimas acomodações pós-tratamento, e não de uma mordida aberta por falta de finalização do tratamento. Nossa escolha, via de regra, é pelo aparelho *wraparound*, o qual possui

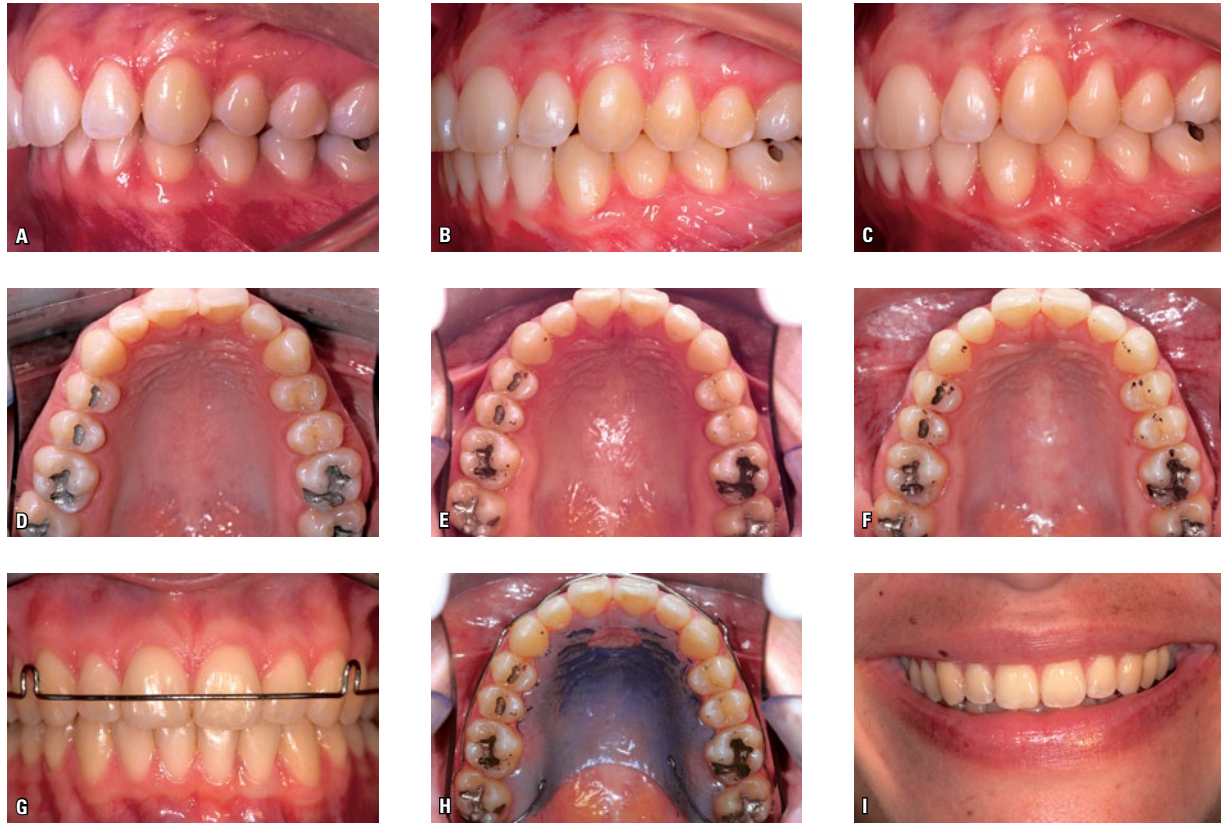

FIGURA 16 - **A, D**) Má oclusão Classe II divisão 1 em adulto. **B, E**) Resultado da oclusão imediatamente após o tratamento. **C, F**) Após seis meses de contenção, observa-se o aumento dos contatos oclusais pela ação muscular. **G, H**) Aparelho tipo *wraparound* que possibilita a acomodação após a Ortodontia, pois não há interferências oclusais. **I**) Sorriso final.

grupo contínuo passando na distal dos últimos dentes do arco superior, associado à barra colada nos caninos do arco inferior (Fig. 16). Quando se impede a irrupção dentária com uso de aparelhos termoplásticos, tende-se a aumentar a necessidade e quantidade de acréscimos, através de restaurações, visando a obtenção dos necessários contatos para o equilíbrio oclusal. Portanto, a evidência científica e a excelência clínica contraindicam o uso de aparelhos termoplásticos como contenção após o tratamento ortodôntico, e apontam para a

necessidade de se aguardar seis meses em contenção com aparelhos que não possuam interferência oclusal, para depois realizar ajustes por desgastes, visando o melhor equilíbrio oclusal².

Endereço para correspondência

Roberto Carlos Bodart Brandão
Av. Américo Buaiz, 501/1007 - Enseada da Praia do Suá
CEP: 29.050-911 - Vitória / ES
E-mail: roberto@ortobrandao.com.br

REFERÊNCIAS

- ALTUNA, G.; WOODSIDE, D. G. Response of midface to treatment with increase vertical occlusal forces: Treatment and post treatment effects in monkeys. **Angle Orthod.**, Appleton, v. 55, no. 3, p. 345-356, 2006.
- BRANDÃO, R. C. B.; BRANDÃO, L. B. C. Ajuste oclusal na Ortodontia: por que, quando e como? **R. Dental Press Ortodon. Ortop. Facial**, Maringá, v. 13, n. 3, p. 124-156, 2008.
- BURSTONE, C. J.; KOENIG, H. A. Force systems from an ideal arch. **Am. J. Orthod. Dentofacial Orthop.**, St. Louis, v. 65, no. 3, p. 270-289, Mar. 1974.
- CONSOLARO, A.; PINHEIRO, T. N.; INTRA, J. B. G.; ROLDI, A. Transplantes dentários autógenos: uma solução para casos ortodônticos e uma casuística brasileira. **R. Dental Press Ortodon. Ortop. Facial**, Maringá, v. 13, n. 2, p. 23-28, 2008.
- HANS, M. G.; TENG, C. M.; CHEN, Y. H.; YANG, C. Y. An evidence-based approach to treatment of open bite and deep bite. **World J. Orthod.**, Carol Stream, v. 8, no. 1, p. 45-64, 2007.
- HUANG, G.; JUSTUS, R.; KENNEDY, D. B.; KOKICH, V. G. Stability of anterior open bite treated with crib therapy. **Angle Orthod.**, Appleton, v. 60, no. 1, p. 17-26, 1990.
- INTRA, J. B. G. **Avaliação clínica e radiográfica da reparação pulpar e periodontal em dentes auto-transplantados**. 2003. Dissertação (Doutorado)-Faculdade de Odontologia, Universidade Federal do Rio de Janeiro, Rio de Janeiro, 2003.
- JANSON, G. **Análise funcional e ajuste oclusal em Ortodontia**. 1986. Dissertação (Mestrado)-Faculdade de Odontologia de Bauru, Universidade de São Paulo, Bauru, 1986.
- JUSTUS, R. Correction of anterior open bite with spurs: Long term stability. **World J. Orthod.**, Carol Stream, v. 2, no. 3, p. 219-231, 2001.
- KOKICH, V. G. Esthetics: the orthodontic-periodontic restorative connection. **Semin. Orthod.**, Philadelphia, v. 2, no. 1, p. 21-30, 1996.
- KOKICH, V. G.; KINZER, G. A. Managing congenitally missing lateral incisors, Part I: Canine substitution. **J. Esthet. Restor. Dent.**, London, v. 17, no. 1, p. 5-10, 2005.
- KOKICH, V. G.; SPEAR, F. M. Interdisciplinary management of anterior guidance: A case report. **Advanced Esthetics & Interdisciplinary Dentistry**, Seattle, v. 3, no. 3, p. 2-6, 2007.
- LIU, E. J. W. Toothborne orthopedic maxillary protraction in Class III patients. **J. Clin. Orthod.**, Boulder, v. 39, no. 2, p. 68-75, Feb. 2005.
- McNEIL, C. Selective tooth grinding and equilibration. In: _____, **Science and practice of occlusion**. Carol Stream: Quintessence, 1989.
- MELSEN, B. Palatal growth studied on human autopsy material. **Am. J. Orthod. Dentofacial Orthop.**, St. Louis, v. 68, no. 1, p. 42-54, 1975.
- MORLEY, J.; EUBANK, J. Macroesthetic elements of smile design. **J. Am. Dent. Assoc.**, Chicago, v. 132, no. 1, p. 39-45, 2001.
- MULLINGAN, T. F. Common sense mechanic: Static equilibrium. **J. Clin. Orthod.**, Boulder, v. 13, no. 11, p. 762-766, Nov. 1979.
- OKESON, J. P. Critérios para uma oclusão funcional ideal. In: OKESON, J. P. **Tratamento das desordens temporomandibulares e oclusão**. 4. ed. São Paulo: Artes Médicas, 2000. p. 87-100.
- PAULSEN, H. U.; ANDREASEN, J. O.; SCHWARTZ, O. Pulp and periodontal healing, root development and root resorption subsequent to transplantation and orthodontic rotation: A long-term study of autotransplanted premolars. **Am. J. Orthod. Dentofacial Orthop.**, St. Louis, v. 108, no. 5, p. 630-640, 1995.
- RAZDOLSKY, Y.; SADOWSKY, C.; BeGOLE, E. A. Occlusal contacts following orthodontic treatment: A follow-up study. **Angle Orthod.**, Appleton, v. 59, no. 3, p. 181-186, 1989.
- ROSA, M.; ZACHRISSON, B. U. Integração da Ortodontia (fechamento de espaço) e da Odontologia Estética no tratamento de pacientes com agenesia de incisivos laterais superiores. **Rev. Clin. Ortodon. Dental Press**, Maringá, v. 1, n. 1, p. 41-55, 2002.
- ROWLERSON, A.; RAOUL, G.; DANIEL, Y.; CLOSE, J.; MAURAGE, C. A.; FERRI, J.; SCIOTE, J. J. Fiber-type differences in masseter muscle associated with different facial morphologies. **Am. J. Orthod. Dentofacial Orthop.**, St. Louis, v. 127, no. 1, p. 37-46, Jan. 2005.
- SADOWSKY, C.; POLSON, A. M. Temporomandibular disorders and functional occlusion after orthodontic treatment: Results of two long-term studies. **Am. J. Orthod. Dentofacial Orthop.**, St. Louis, v. 86, no. 5, p. 386-390, Nov. 1984.
- SARVER, D. M. Principles of cosmetic Dentistry in Orthodontics: Part 1. Shape and proportionality of anterior teeth. **Am. J. Orthod. Dentofacial Orthop.**, St. Louis, v. 126, no. 7, p. 749-753, 2004.
- SPEARS, F. M.; KOKICH, V. G.; MATHEWS, D. P. Interdisciplinary management of anterior dental esthetics. **J. Am. Dental Assoc.**, Chicago, v. 137, no. 2, p. 160-169, 2006.
- THILANDER, B.; ÖDMAN, J.; LEKHOLM, U. Orthodontic aspects of the use of oral implants in adolescents: A ten year follow-up study. **Eur. J. Orthod.**, Oxford, v. 23, no. 6, p. 715-731, 2001.
- TJAN, A. H. L. The JGP. Some esthetic factors in a smile. **J. Prosthet. Dent.**, St. Louis, v. 51, no. 1, p. 24-28, 1984.
- ZANETTI, G. R.; BRANDÃO, R. C. B.; ZANETTI, L. S. S.; CASTRO, G. C.; BORGES FILHO, F. F. Integração orto-perio-prótese para correção de assimetria gengival: relato de caso. **Rev. Dental Press Estét.**, Maringá, v. 5, n. 4, p. 104-115, 2008.

Jonas Capelli Junior

- Livre-docência - UERJ.
- Doutor em Odontologia - UERJ.
- Especialista em Ortodontia - UERJ.

Luiz Gonzaga Gandini Junior

- Livre-docência - Unesp.
- Pós-doutorado em Ortodontia - Baylor College of Dentistry.
- Doutor em Ortodontia - Unesp/Araraquara.
- Mestre em Ortodontia - Unesp/Araraquara.
- Especialista em Ortodontia - APCD/Araraquara.

Paulo César Rodrigues Conti

- Livre-docência - FOB-USP/Bauru.
- Pós-doutorado - University of Medicine and Dentistry of New Jersey/EUA.
- Doutor em Odontologia - USP/São Paulo.
- Especialista em Disfunção Temporomandibular e Dor Orofacial - FOB-USP/Bauru.
- Especialista em Prótese Dentária - USP/São Paulo.

Roberto Rocha

- Doutor em Odontologia - UFRJ.
- Mestre em Odontologia - UFRJ.

Telma Martins de Araujo

- Doutora em Ortodontia - UFRJ.
- Mestre em Ortodontia - UFRJ.
- Professora titular de Ortodontia da UFBA.
- Coordenadora do Curso de Especialização em Ortodontia da UFBA.
- Diretora do Board Brasileiro de Ortodontia e Ortopedia Facial.