


## Uma apresentação atípica de doença ateroembólica grave

An atypical presentation of a severe and massive atheroembolic disease

### Autores

Luis Pedro Falcão<sup>1</sup>   
 Sara Fernandes<sup>1</sup>  
 Ana Cortesão Costa<sup>1</sup>  
 Catarina Teixeira<sup>1</sup>  
 Mário Raimundo<sup>1</sup>  
 Sónia Silva<sup>1</sup>  
 Margarida Miranda<sup>2</sup>  
 Edgar De Almeida<sup>1</sup>

<sup>1</sup> Hospital Beatriz Ângelo,  
 Departamento de Nefrologia,  
 Loures, Portugal.

<sup>2</sup> Hospital Beatriz Ângelo,  
 Departamento de Oftalmologia,  
 Loures, Portugal.

Data de submissão: 06/01/2018.

Data de aprovação: 28/06/2018.

### Correspondência para:

Luis Pedro Falcão.  
 E-mail: falcao\_luis@hotmail.com

DOI: 10.1590/2175-8239-JBN-2018-0013

### RESUMO

A doença renal ateroembólica (DRAE) é uma manifestação renal da aterosclerose enquanto patologia sistêmica. A DRAE é definida como uma disfunção renal secundária à embolização de cristais de colesterol seguida da oclusão da vascularização renal. O presente relato descreve o caso de um paciente com vários fatores de risco, porém sem um evento precipitante, que se apresentou com um curso clínico bastante atípico de doença ateroembólica grave de evolução espontânea e silenciosa.

**Palavras-chave:** Aterosclerose; Colesterol; Embolia.

### ABSTRACT

Atheroembolic renal disease (AERD) is a kidney manifestation of atherosclerosis as a systemic disease. AERD is defined as a renal impairment secondary to embolization of cholesterol crystals with consequent occlusion of renal vascularization. The current case report describes one patient with multiple risk factors but without any inciting event history who presents a very atypical clinical course of a severe and massive atheroembolic disease that developed spontaneously and silently.

**Keywords:** Atherosclerosis; Cholesterol; Embolism.

### INTRODUÇÃO

A doença renal ateroembólica (DRAE) é uma das várias manifestações da doença aterosclerótica. Ocorre quando cristais de colesterol originários de placas ateromatosas se alojam nos pequenos vasos renais, causando inflamação localizada e isquemia. A embolização afeta tipicamente os rins, a pele, o trato gastrointestinal, o cérebro e os olhos.<sup>1</sup>

A liberação de êmbolos de colesterol na circulação pode ocorrer espontaneamente ou, mais comumente, após manipulações arteriais, como angioplastia, cirurgia vascular, colocação de stents ou uso de anticoagulantes e trombolíticos.<sup>2</sup> Os fatores de risco para DRAE - idade avançada, sexo masculino, diabetes, hipertensão arterial, hipercolesterolemia e tabagismo - são os mesmos elencados para o desenvolvimento de aterosclerose.<sup>1,3</sup> O prognóstico, quer renal quer vital é reservado.<sup>2,4,5</sup>

Não há opção terapêutica específica para DRAE. As opções existentes são poucas e inespecíficas. Medidas de prevenção, como controle de fatores de risco e abordagens alternativas para manipulação arterial, podem representar a melhor estratégia.<sup>1,4</sup>

### RELATO DE CASO

Um indivíduo branco de 70 anos de idade, ex-tabagista, com diabetes mellitus tipo 2 de longa duração, hipertensão arterial e dislipidemia foi internado no departamento de nefrologia com queixas inespecíficas de fraqueza e perda de peso (5 kg em 3 meses) associadas a insuficiência renal rapidamente progressiva. O paciente encontrava-se em tratamento ambulatorial com metformina, sinvastatina e enalapril. Não relatou histórico de novos medicamentos, intervenções cirúrgicas ou outros procedimentos clínicos. No instante da internação encontrava-se apirético e normotenso. O exame físico não revelou achados dignos de nota.

Os estudos laboratoriais iniciais revelaram anemia normocítica e normocrômica (Hb 10,5 g/dL), trombocitopenia leve com lactato desidrogenase normal, creatinina sérica em 7,64 mg/dL (dez dias antes o valor era 4 mg/dL), acidose metabólica de ânion gap normal, proteína C reativa em 4,1 mg/dL e velocidade de hemossedimentação (VHS) de 100 mm/h. O sedimento urinário não apresentava alterações. A relação proteína creatinina na urina (RPC) estava em 297 mg/g. Estudos laboratoriais realizados três meses antes não mostraram anemia (Hb em 13g/dL) e acusaram creatinina sérica de 1,2 mg/dL.



A ultrassonografia renal revelou rins normais e sistema urinário sem dilatações. A radiografia de tórax não continha achados dignos de nota. Com base nessa apresentação, as suspeitas recaíram sobre glomerulonefrite rapidamente progressiva. Levando em conta a gravidade do comprometimento renal, foi instituída abordagem empírica com pulsoterapia de metilprednisolona seguida de prednisolona oral (1 mg/Kg/dia), mesmo antes da obtenção dos resultados das avaliações laboratoriais adicionais.

Estudos complementares revelaram hipertrigliceridemia (201 mg/dL) e hipercolesterolemia (colesterol total 211 mg/dL e LDL 105 mg/dL). As sorologias virais foram negativas, as culturas de sangue periférico foram estéreis e os resultados para complemento (C3 e C4), fator antinuclear, eletroforese de soro e anticorpo anti-citoplasma de neutrófilos foram normais.

Foi realizada biópsia renal (Figura 1 e Figura 2). A microscopia óptica mostrou fendas de colesterol nas luzes de artérias e arteríolas, com reação inflamatória celular e oclusão luminal. Espessamento da membrana basal glomerular e expansão mesangial também foram identificados, juntamente com fibrose intersticial, infiltrado linfocítico e atrofia tubular. A imunofluorescência revelou depósito linear de IgG e albumina. Não foi realizado exame por microscopia eletrônica. As alterações eram compatíveis com doença renal ateroembólica e nefropatia diabética (estágio IIb).

O paciente demonstrou melhora significativa, com redução da creatinina sérica para 4,14 mg/dL na alta. Foram receitados prednisolona em doses decrescentes, estatina, antiagregante plaquetário e ácido acetilsalicílico.

Passados dez dias, o paciente apresentou perda unilateral súbita da visão. O exame oftalmológico (Figura 3) revelou presença de placas de Hollenhorst na retina e a retinografia confirmou a presença de êmbolos retinianos. Clopidogrel foi somado ao esquema terapêutico anterior.

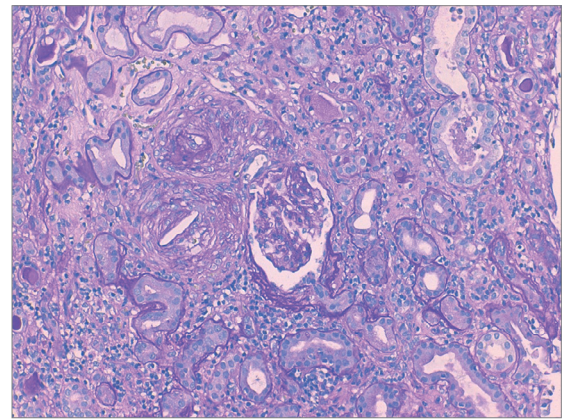
De forma a melhor avaliar a extensão da doença vascular, foi realizada uma tomografia de corpo inteiro, que revelou múltiplas calcificações vasculares com trombose irregular em segmentos aórticos alternados. Além disso, a ultrassonografia carotídea mostrou doença aterosclerótica bilateral, sem maiores alterações hemodinâmicas.

Três meses após o episódio inicial, o paciente encontrava-se assintomático, com melhora da função renal (creatinina sérica 1,4 mg/dL) e recuperação parcial da perda visual.

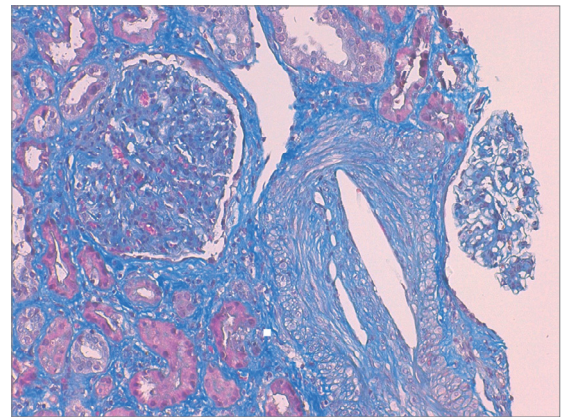
## DISCUSSÃO

O paciente apresentou insuficiência renal rapidamente progressiva de etiologia obscura associada a anemia, VHS aumentada e sintomas constitucionais, porém sem os sinais clássicos da doença ateroembólica. Faziam-se

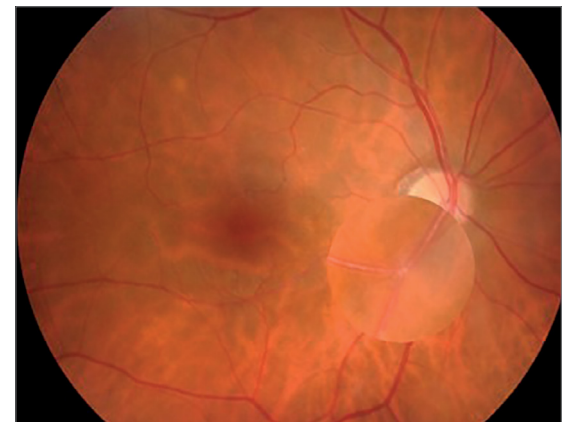
**Figura 1.** Coloração por ácido periódico de Schiff exibindo fenda de colesterol nas luzes de arteríolas, com reação celular inflamatória e oclusão luminal (100X).



**Figura 2.** Coloração por tricrômico de Masson exibindo grande fenda de colesterol em lúmen arteriolar, com fibrose intersticial e atrofia tubular no entorno (200X).



**Figura 3.** Retinografia do olho direito realçando um êmbolo no segmento temporal inferior da ramo arterial retiniano.



presentes vários fatores de risco para doença aterosclerótica, mas na ausência de manipulação arterial, terapia anticoagulante ou fibrinolítica - fatores que poderiam desencadear embolização – o diagnóstico de DRAE parecia improvável.

Nosso paciente teve uma apresentação atípica de DRAE. Apesar da ausência de um evento deflagrador,

ele apresentou embolização espontânea maciça com insuficiência renal grave e rapidamente progressiva, em vez de DRC lentamente progressiva, observada com maior frequência nos casos de DRAE espontânea. Além disso, na apresentação não havia sinais de acometimento de outros órgãos, mas apenas queixas inespecíficas de fraqueza e perda de peso. Somente mais tarde a embolização ocular tornou-se evidente. Em formas tão graves de insuficiência renal, não seria surpresa encontrar alguma doença extrarrenal mais severa e evidente na apresentação, como a insuficiência arterial dos membros inferiores.

A presença de aterosclerose aórtica difusa é essencial para o desenvolvimento da DRAE e a porção abdominal da aorta é uma das principais fontes de êmbolos.<sup>6</sup> Foi documentada uma forma grave de aterosclerose aórtica na tomografia computadorizada de nosso paciente. Os achados da biópsia renal demonstraram que a lesão renal foi secundária à oclusão de artérias de pequeno calibre por cristais de colesterol provavelmente originados de placas ateroscleróticas ulceradas. Tais cristais também dão início a resposta inflamatória do tipo corpo estranho com proliferação endotelial e consequente fibrose.<sup>1,5,7</sup> Os achados dos exames laboratoriais para DRAE são inespecíficos e incluem entidades como anemia, trombocitopenia e elevação de marcadores inflamatórios (leucocitose, PCR e VHS). Eosinofilia e baixos níveis de C3 também podem ser encontrados.<sup>1,8,9</sup> A urinalise geralmente revela proteinúria benigna ou de baixo grau. Eosinofílica pode ser detectada e, embora altamente sugestiva de DRAE, geralmente está presente apenas nos estágios iniciais.<sup>10</sup> Exames laboratoriais adicionais podem ser úteis para a detecção de lesões de outros órgãos e permitir a exclusão de diagnósticos alternativos, como vasculite de pequenos vasos, infecção oculta ou microangiopatia trombótica.<sup>11</sup>

A tríade clássica descrita para a patologia combina a exposição a um evento precipitante, lesão renal aguda/subaguda e sinais de ateroembolismo periférico, tais como acometimento da pele ou presença de cristais de colesterol na retina (placas de Hollenhorst). Nesses casos o diagnóstico pode ser feito clinicamente, sem a necessidade de confirmação por análise tecidual.<sup>1,5,12</sup> No presente caso, a biópsia renal foi essencial para o diagnóstico, pois não havia outro órgão acometido e nenhum agente deflagrador. Os achados histológicos mostraram evidências de deposição de cristais de colesterol nos vasos arteriais com uma imagem “negativa” na forma de uma lente biconvexa correspondente ao local onde o cristal estava localizado, achado associado a inflamação perivasculare.<sup>1,2,6</sup>

Não há tratamento específico para DRAE.<sup>1,2,10</sup> Estatinas parecem trazer benefícios, possivelmente por conta de sua função na estabilização das placas ateroscleróticas através do controle lipídico e por seus efeitos anti-inflamatórios.<sup>5</sup>

O uso de terapia antiplaquetária depende da necessidade de prevenção secundária para doença cardiovascular. Sempre que possível, anticoagulantes e fibrinolíticos devem ser evitados, de forma a minimizar a ocorrência de novos eventos embólicos.<sup>3,7</sup> O uso de corticoterapia é alvo de polêmica, mas seu papel na redução da resposta inflamatória local pode ter sido um dos mecanismos que levaram à melhora da função renal em nosso paciente.<sup>5,13,14</sup> No presente caso, a decisão de iniciar a corticoterapia foi tomada no contexto de uma insuficiência renal rapidamente progressiva, anteriormente à realização da biópsia renal. No entanto, o paciente teve resposta favorável, possivelmente por conta do benéfico papel anti-inflamatório dos corticosteroides. Também foi iniciada terapia de prevenção secundária com estatina e antiagregante plaquetário. Passados três meses o paciente estava assintomático, com melhora significativa da função renal e da acuidade visual.

O presente artigo relata uma apresentação atípica de doença renal ateroembólica grave que se desenvolveu espontaneamente. Em pacientes com doença aterosclerótica, devemos sempre considerar a DRAE no diagnóstico diferencial da insuficiência renal rapidamente progressiva, apesar de seus sintomas inespecíficos e discretos sinais físicos.

## REFERÊNCIAS

- Scolari F, Ravani P. Atheroembolic renal disease. *Lancet* 2010;8:375:1650-60.
- Scolari F, Ravani P, Gaggi R, Santostefano M, Rollino C, Stabellini N, et al. The challenge of diagnosing atheroembolic renal disease: clinical features and prognostic factors. *Circulation* 2007;116:298-304.
- Kronzon I, Saric M. Cholesterol embolization syndrome. *Circulation* 2010;122:631-41.
- Belenfant X, Meyrier A, Jacquot C. Supportive treatment improves survival in multivisceral cholesterol crystal embolism. *Am J Kidney Dis* 1999;33:840-50.
- Scolari F, Ravani P, Pola A, Guerini S, Zubani R, Movilli E, et al. Predictors of renal and patient outcomes in atheroembolic renal disease: a prospective study. *J Am Soc Nephrol* 2003;14:1584-90.
- Applebaum RM, Kronzon I. Evaluation and management of cholesterol embolization and the blue toe syndrome. *Curr Opin Cardiol* 1996;11:533-42.
- Meyrier A. Cholesterol crystal embolism: diagnosis and treatment. *Kidney Int* 2006;69:1308-12.
- Modi KS, Rao VK. Atheroembolic renal disease. *J Am Soc Nephrol* 2001;12:1781-7.
- Kasinath BS, Corwin HL, Bidani AK, Korbet SM, Schwartz MM, Lewis EJ. Eosinophilia in the diagnosis of atheroembolic renal disease. *Am J Nephrol* 1987;7:173-7.
- Scolari F, Tardanico R, Zani R, Pola A, Viola BF, Movilli E, et al. Cholesterol crystal embolism: A recognizable cause of renal disease. *Am J Kidney Dis* 2000;36:1089-109.
- Lie JT. Cholesterol atheromatous embolism. The great masquerader revisited. *Pathol Annu* 1992;27:17-50.
- Liew YP, Bartholomew JR. Atheromatous embolization. *Vasc Med* 2005;10:309-26.
- Mann SJ, Thomas TA. Treatment of atheroembolization with corticosteroids. *Am J Hypertens* 2001;14:831-4.
- Fabbian F, Catalano C, Lambertini D, Bordin V, Di Landro D. A possible role of corticosteroids in cholesterol crystal embolization. *Nephron* 1999;83:189-90.