

Cistadenoma em paciente pediátrico: uma rara neoplasia de glândula salivar

Cystadenoma in a pediatric patient: a rare salivary gland neoplasm

Glória Maria França; Wesley R. Silva; Cristianne K. Medeiros; Joaquim Felipe Junior; Adriano R. Germano; Hébel C. Galvão

Universidade Federal do Rio Grande do Norte (UFRN), Natal, Rio Grande do Norte, Brasil.

RESUMO

O cistadenoma de glândula salivar é uma neoplasia benigna rara; representa 1,4% de todos os tumores benignos de glândula salivar. Apresenta predileção pela glândula salivar maior e por adultos de meia idade ou idosos. O presente estudo relata um caso raro de cistadenoma em assoalho bucal de um paciente do sexo masculino, 5 anos de idade, que foi encaminhado a um centro de diagnóstico oral para avaliação da lesão. Após realização de biópsia incisional, a análise microscópica revelou um cistadenoma. O tratamento do paciente foi a excisão da lesão, e ele se encontra em acompanhamento há um ano sem sinais de recidiva.

Unitermos: patologia bucal; glândulas salivares; neoplasias; cistadenoma.

ABSTRACT

Salivary gland cystadenoma is a rare benign neoplasm, representing 1.4% of all benign salivary gland tumors. It presents a predilection for the major salivary gland and middle-aged or elderly adults. The present study reports a rare case of cystadenoma in the floor of the mouth a 5-year-old male patient, who was referred to an oral diagnosis center for evaluation of the lesion. After performing an incisional biopsy, microscopic analysis revealed a cystadenoma. The patient's treatment was excision of the lesion and he has been under follow-up for one year with no signs of recurrence.

Key words: oral pathology; salivary glands; neoplasms; cystadenoma.

RESUMEN

El cistoadenoma de las glándulas salivales es una neoplasia benigna rara, responsable del 1,4% de todos los tumores benignos de las glándulas salivales. Tiene predilección por la glándula salival mayor y los adultos de mediana edad o ancianos. El presente estudio reporta un caso raro de cistoadenoma en piso de la cavidad oral de un paciente masculino de 5 años, quien fue derivado a un centro de diagnóstico oral para evaluación de la lesión. Después de realizar una biopsia incisional, el análisis microscópico reveló un cistoadenoma. El paciente fue tratado con la escisión de la lesión y ha sido seguido durante un año sin signos de recidiva.

Palabras clave: patología bucal; glándulas salivales; neoplasias; cistoadenoma.

INTRODUÇÃO

O cistadenoma de glândula salivar é uma neoplasia benigna rara⁽¹⁻³⁾; representa 1,4% de todos os tumores benignos de glândula salivar e 2%-4,7% de todas as neoplasias de glândula salivar menor⁽³⁻⁵⁾. Clinicamente, tende a se manifestar como um aumento de volume indolor^(2,6). A parótida é o local mais acometido (45%-50%), seguida pelo lábio, pela mucosa jugal e pelo palato^(1,2,7,8). Apresenta predileção por adultos de meia idade ou idosos, sendo raro em pacientes pediátricos^(1,9).

Histologicamente, o cistadenoma caracteriza-se por apresentar natureza multicística; reveste-se tipicamente com epitélio proliferativo, muitas vezes papilar e oncocítico. O tumor costuma ser formado por uma bicamada epitelial, na qual as células luminais são colunares e as basais, cuboidais. É uma lesão muito semelhante ao tumor de Warthin; porém, não apresenta o componente linfoide característico^(2,8). O tratamento é a excisão cirúrgica, e a recidiva é rara^(2,6,10).

O presente estudo teve como objetivo relatar um caso raro de cistadenoma em assoalho bucal em um paciente pediátrico e descrever as principais características histológicas dessa lesão.

RELATO DO CASO

Paciente do sexo masculino, 5 anos de idade, foi encaminhado ao serviço de Estomatologia da Universidade Federal do Rio Grande do Norte, Brasil, devido à presença de aumento de volume em assoalho bucal. Na anamnese, a responsável pelo paciente relatou aumento de volume, com duração de dois meses, como queixa principal. Ao exame físico extraoral, o paciente apresentou simetria facial e abertura bucal normal. No exame físico intraoral, observamos a presença de bolha com 1 cm de diâmetro, de consistência macia, com coloração arroxeada e assintomática (**Figura 1**). A partir dessas análises, o diagnóstico clínico de rânula foi emitido, e a marsupialização e a biópsia incisional da lesão foram realizadas (**Figura 2**).

A análise microscópica dos espécimes corados com hematoxilina e eosina (HE) evidenciou lesão bem circunscrita – na qual as células luminais apresentavam-se colunares, e as células não luminais tinham formato cuboidal – com múltiplos compartimentos císticos de tamanho variável, revestidos por epitélio com dupla camada de padrão oncocítico. Um padrão de crescimento papilar também foi observado em algumas áreas da neoplasia. Não foram observadas atipias celulares ou figuras de mitose, o que indica o caráter benigno do tumor. A cápsula e o estroma da lesão eram constituídos por tecido conjuntivo fibroso denso com numerosos vasos sanguíneos (**Figura 3**), conferindo, portanto, o diagnóstico de cistadenoma.

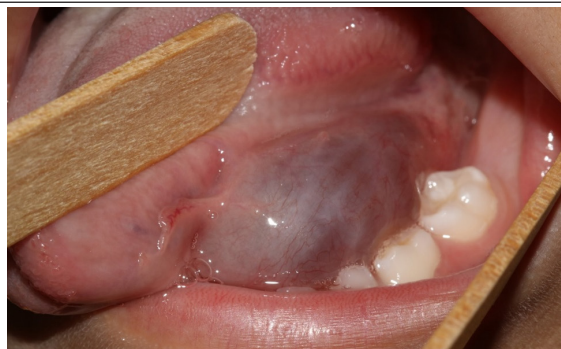

FIGURA 1 – Aparência clínica do cistadenoma; lesão de cor arroxeada em assoalho bucal

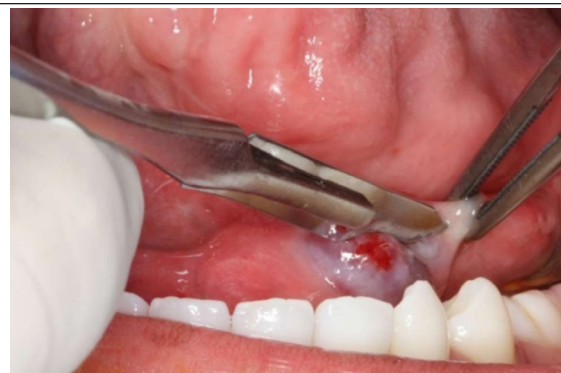

FIGURA 2 – Realização de procedimento cirúrgico cuja finalidade foi marsupialização da lesão e remoção de tecido (biópsia) para análise histopatológica

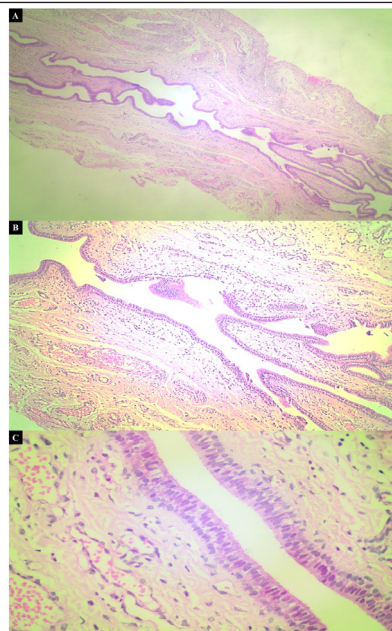


FIGURA 3 – Caracterização morfológica da lesão

A) menor aumento evidenciando múltiplos espaços císticos; B) projeções papilares intraluminais apresentando tecido fibroso denso de suporte; C) dupla camada de revestimento epitelial exibindo padrão oncocítico, no qual as células luminais são colunares e as não luminais apresentam formato cuboidal.

A partir do diagnóstico de neoplasia benigna de glândula salivar, o paciente foi submetido a um novo procedimento cirúrgico sob anestesia local, sendo realizadas incisão na região sublingual, dissecação roma dos planos musculares e enucleação completa da lesão. O material colhido foi enviado para análise histológica, e o resultado ratificou o diagnóstico anterior. O pós-operatório ocorreu sem nenhuma intercorrência, e o paciente encontra-se há um ano em acompanhamento, sem sinais de recidiva.

DISCUSSÃO

O cistadenoma é uma neoplasia benigna de crescimento lento e indolor que pode se desenvolver nas glândulas salivares maior e menor; mas a principal glândula acometida é a parótida⁽¹¹⁻¹³⁾. Na cavidade bucal, o local mais afetado por essa neoplasia é o lábio^(7,8). Há outras regiões onde a lesão pode ser identificada com menos frequência, como observado no presente relato, em que o cistadenoma encontrava-se localizado no assoalho bucal.

Outros relatos encontrados na literatura reportam dados quanto ao sexo e à idade dos pacientes diagnosticados com cistadenoma, visto que essa lesão é mais frequente em indivíduos do sexo feminino com idade acima de 40 anos – no momento do diagnóstico –, variando de 12 a 91 anos de idade^(1,4,14,15). O paciente do nosso caso se difere dos dados mencionados anteriormente, pois o cistadenoma foi diagnosticado em uma criança do sexo masculino com apenas 5 anos de idade. Tal fato indica que essa neoplasia pode ter sido decorrente de um algum distúrbio ocorrido durante o desenvolvimento do tecido glandular.

Em relação aos achados clínicos, é muito comum diagnosticarmos esse tipo de neoplasia benigna como mucocele⁽⁸⁾, quando presente em região de glândula salivar menor, devido às semelhanças clínicas entre essa lesão e os cistadenomas. Logo, torna-se necessária a realização de biópsia para análise microscópica, a fim de diagnosticar e tratar de forma adequada essas lesões. Por conta da localização em assoalho bucal e dos aspectos clínicos da lesão que o paciente deste relato apresentava, como coloração arroxeadada e consistência amolecida, foi emitido um diagnóstico clínico inicial de rânula.

REFERÊNCIAS

1. Tjioe KC, de Lima HG, Thompson LD, Lara VS, Damante JH, de Oliveira-Santos C. Papillary cyst adenoma of minor salivary glands: report of 11 cases and review of the English literature. *Head Neck Pathol.* 2015; 9(3): 354-9.
2. Goto M, Ohnishi Y, Shouji Y, Wato M, Kakudo K. Papillary oncocytic cystadenoma of a palatal minor salivary gland: a case report. *Oncol Lett.* 2016; 11(2): 1220-2.

Histologicamente, o cistadenoma apresenta-se como uma lesão circunscrita, por vezes envolto por uma cápsula fibrosa, na qual se observa a presença de múltiplos espaços císticos revestidos de epitélio, que varia de colunar a cuboidal, separados por tecido conjuntivo fibroso^(4, 7, 15). Além dessas características, podemos encontrar no cistadenoma um padrão de crescimento papilar e vários tipos celulares no revestimento epitelial, como células oncocíticas, mucosas e escamosas, sem presença de atipias^(4, 8). O quadro histopatológico observado neste relato corrobora as características evidenciadas na literatura, uma vez que foi observada a presença de múltiplos espaços císticos revestidos de uma dupla camada de células oncocíticas sem a presença de tecido linfóide.

Apesar das características benignas dos cistadenomas, a excisão cirúrgica ainda é o principal tratamento de escolha para esse tipo de neoplasia. Além disso, eles apresentam bom prognóstico, e os casos de recorrência são raros^(2, 6-8, 10). Todavia, ressaltamos que os cistadenomas recorrentes são mais frequentes nas glândulas salivares maiores do que nas menores. Esse fato pode ser consequência da remoção incompleta da lesão e da permanência das células neoplásicas no tecido remanescente, uma vez que a maioria desse tipo de neoplasia não apresenta uma cápsula fibrosa delimitando a lesão^(8,10). Dessa forma, os pacientes diagnosticados com cistadenoma devem ser acompanhados periodicamente, mesmo após a remoção completa da lesão, como é o caso do nosso paciente, que está em acompanhamento há um ano sem apresentar indícios de recidiva da neoplasia.

Portanto, enfatizamos que o conhecimento das características clínicas e da prevalência das lesões de glândula salivar, assim como a realização de exames de imagem e biópsias, são imprescindíveis para o diagnóstico final e o plano de tratamento adequado para essas lesões, sejam elas benignas ou malignas.

CONCLUSÃO

De acordo com a revisão de literatura, concluímos que o cistadenoma é uma neoplasia de glândula salivar incomum. O aparecimento da lesão em assoalho bucal em um paciente de 5 anos de idade torna o caso clínico ainda mais raro.

3. Wu WJ, Huang MW, Gao Y, Zhang Med JG. Cyst adenoma of minor salivary gland with cervical metastasis: benign or malignant? *J Oral Maxillofac Surg.* 2018; 76(3): 670-5.
4. Lim CS, Ngu I, Collins AP, McKellar GM. Papillary cyst adenoma of a minor salivary gland: report of a case involving cytological analysis and review of the literature. *Oral Surg Oral Med Oral Pathol Oral Radiol Endod.* 2008; 105(1): e28-33.
5. Israrel Y, Rachmiel A, Ziv G, Nagler R. Benign and malignant salivary gland tumors - clinical and demographic characteristics. *Anticancer Res.* 2016; 36(8): 4151-4.
6. Bezić J, Glavina-Durdov M. Salivary oncocytic cyst adenoma with intraluminal crystalloids: a case report with review of the literature. *Head Neck Pathol.* 2011; 5(4): 419-22.
7. Mahmood H, Murphy C, Oktseloglou V. Cyst adenoma of the mandible: a rare presentation. *Br J Oral Maxillofac Surg.* 2018; 56(6): 540-2.
8. Hellquist H, Paiva-Correia A, Poorten W, et al. Analysis of the clinical relevance of histological classification of benign epithelial salivary tumours. *Adv Ther.* 2019; 36(8): 1950-74.
9. Silva LP, Serpa MS, Viveiros SK, et al. Salivary gland tumors in a Brazilian population: a 20-years retrospective and multicenter study of 2292 cases. *J Craniomaxillofac Surg.* 2018; 46(12): 2227-33.
10. Wang L, Zhang S, Ma Y, Ha PK, Wang Z. Papillary cyst adenoma of the parotid gland: a case report. *World J Clin Cases.* 2019; 7(3): 366-72.
11. Tian Z, Li L, Wang L, Hu Y, Li J. Salivary gland neoplasms in oral and maxillofacial regions: a 23-year retrospective study of 6982 cases in an eastern Chinese population. *Int J Maxillofac Surg.* 2010; 39(3): 235-42.
12. Lukšić I, Virag M, Manojlović S, Macan D. Salivary gland tumours: 25 years of experience from a single institution in Croatia. *J Craniomaxillofac Surg.* 2012; 40(3): e75-e81.
13. Shen SY, Wang WH, Lian R, Pan GQ, Qian YM. Clinicopathologic analysis of 2736 salivary gland cases over a 11-year period in Southwest China. *Acta Otolaryngol.* 2018; 138(8): 746-9.
14. Buchner A, Merrell PW, Carpenter WM. Frequência relativa de tumores intraorais de glândula salivar menor: um estudo de 380 casos do norte da Califórnia e comparação com relatos de outras partes do mundo. *J Oral Pathol Med.* 2007; 36: 207-14.
15. Val-Bernal JF, Mayorga MM, Martín-Soler P, Obeso S, Alonso-Fernández EM, López-Rasines G. Synchronous Warthin tumor and papillary oncocytic cystadenoma in the ipsilateral parotid gland: an unreported association. *Rom J Morphol Embryol.* 2019; 60(3): 993-1002.

AUTOR CORRESPONDENTE

Wesley Rodrigues Silva  0000-0002-0430-4656
e-mail: weslayrodriguesilva@gmail.com



This is an open-access article distributed under the terms of the Creative Commons Attribution License.