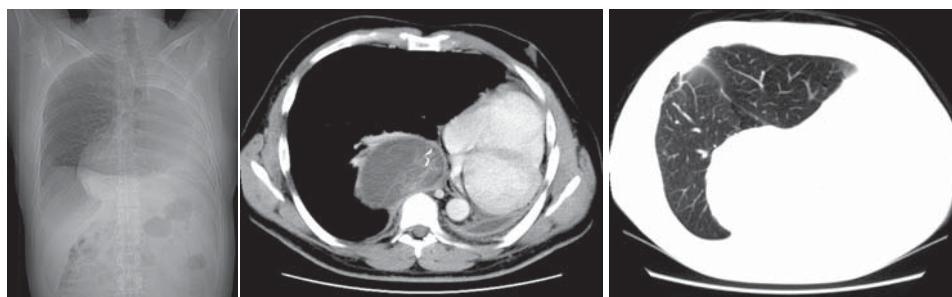


Diagnóstico do caso da edição anterior

J Bras Pneumol 2006;32(4):379

CORPO ESTRANHO (COMPRESSA) NO ESPAÇO PLEURAL APÓS PNEUMECTOMIA ESQUERDA



Paciente do sexo masculino de 41 anos de idade, com antecedente de pneumonectomia esquerda há 3 anos para retirada de carcinoma adenocístico, e cirurgia para retirada de metástases no pulmão direito há 6 meses. Refere desconforto na região dorsal direita, sem outros sintomas.

COMENTÁRIOS

O diagnóstico de corpo estranho encontrado na avaliação pós-operatória é sempre extremamente complicado do ponto de vista ético, e médico-legal. Na maioria das vezes este achado não é esperado, pois a evolução pós-operatória é normal e o paciente assintomático, cabendo ao radiologista a suspeita diagnóstica.

Quando o corpo estranho é metálico, como nos casos de instrumental cirúrgico, a confirmação radiológica é inequívoca. No caso de compressas (que são mais comuns) o aspecto de imagem pode ser extremamente variado, principalmente quando as mesmas não possuem marcadores metálicos no seu interior. O aspecto de imagem muitas vezes simula tumores, daí o termo em inglês *gossypiboma*. Neste cenário, a suspeita radiológica deve ser comunicada ao médico responsável de forma clara, para que a

investigação e conduta sejam conduzidas da forma mais apropriada.

DANY JASINOWODOLINSKI, GILBERTO SZARF,
NESTOR L MÜLLER

Centro de Medicina Diagnóstica Fleury, São Paulo (SP) Brasil; Universidade Federal de São Paulo - UNIFESP - São Paulo (SP) Brasil; University of British Columbia, Vancouver, BC, Canadá.

REFERÊNCIAS

1. Suwatanapongched T, Boonkasem S, Sathianpitayakul E, Leelachaikul P. Intrathoracic gossypiboma: radiographic and CT findings. Br J Radiol. 2005;78(933): 851-3.
2. Sheehan RE, Sheppard MN, Hansell DM. Retained intrathoracic surgical swab: CT appearances. J Thorac Imaging. 2000;15(1):61-4.

ACERTADORES DO CASO DE JULHO/AGOSTO DE 2006

Alfredo Santana - Universidade de São Paulo - USP - São Paulo - SP
 Artur Eugênio de Azevedo Pereira - Universidade de São Paulo - USP - São Paulo - SP
 Ednei P. Guimarães - Hospital SOCOR - Belo Horizonte - MG
 Paulo de Biasi - Instituto Nacional de Câncer - Rio de Janeiro - RJ
 Reginaldo Bezerra Silva - Hospital de Messejana - Fortaleza - CE
 Shirley Coletty dos Santos - Departamento Médico da Câmara dos Deputados - Brasília - DF