

# Relato de Caso

## Aplicação do índice antropométrico para avaliação do *Pectus excavatum* em pacientes submetidos à técnica de Nuss: relato de 2 casos\*

Application of the anthropometric index for the assessment of *Pectus excavatum* in patients submitted to the Nuss technique: two cases

Rodrigo Ribeiro Brigato<sup>1</sup>, José Ribas Milanez de Campos<sup>2</sup>, Fabio Biscegli Jatene<sup>3</sup>

### Resumo

O *Pectus excavatum* (PEX) é a deformidade congênita mais freqüente da parede torácica anterior e é definido como o afundamento da porção média ou inferior da região esternal no sentido da coluna vertebral. Há muitos modos de medir a deformidade. Neste trabalho, damos ênfase a um método objetivo de avaliação ou mensuração do PEX, o índice antropométrico para PEX (IA-PEX). O IA-PEX foi desenvolvido pelo Serviço de Cirurgia Torácica do Instituto do Coração - Hospital das Clínicas da Faculdade de Medicina da Universidade de São Paulo. Este índice afere a deformidade por medidas antropométricas realizadas durante o exame físico. Relatamos, neste trabalho, dois casos de pacientes com PEX tratados pela técnica minimamente invasiva de Nuss e avaliados pelo IA-PEX. As medidas foram realizadas sempre no local de maior deformidade. Os pacientes foram medidos no dia da operação e também após o período de 60 dias da cirurgia. O IA-PEX permitiu mensurar adequadamente o defeito. Os resultados de pós-operatório de ambos os pacientes foram satisfatórios.

**Descritores:** Parede torácica; Cirurgia torácica vídeo-assistida; Tórax em funil.

### Abstract

*Pectus excavatum* (PEX) is the most frequent congenital deformity of the anterior chest wall and is defined as the dislocation of the medial or inferior portion of the sternal region toward the spinal column. There are various ways to measure the deformity. In this study, we present an objective method of assessing such deformity, the anthropometric index for PEX (AI-PEX). The AI-PEX was developed in the Thoracic Surgery Department of the Heart Institute - University of São Paulo School of Medicine Hospital das Clínicas. The anthropometric measurements are taken during the physical examination. We herein report two cases involving patients with PEX assessed using the AI-PEX and treated with the minimally invasive Nuss technique. The measurements were always taken at the point of greatest deformity. The patients were assessed on the day of the operation and again at 60 days after the surgery. The AI-PEX allowed us to obtain a satisfactory assessment of the defect. In both patients, the post-operative evolution was favorable.

**Keywords:** Thoracic wall; Thoracic surgery, Video-assisted; Funnel chest.

### Introdução

*Pectus Excavatum* (PEX) é a deformidade mais freqüente da parede torácica anterior, caracterizada pela diminuição do diâmetro antero-posterior da caixa torácica, principalmente na porção mais caudal do esterno. É três vezes mais freqüente no sexo masculino. Pode ser simétrico (mais comum) ou assimétrico; quando assimétrico a maior depressão é, predominantemente, à direita.<sup>(1)</sup>

A etiologia é desconhecida e a patogênese mais aceita seria atribuída ao crescimento desordenado e anormal das

cartilagens condro-costais.<sup>(2)</sup> Embora haja descrições de tratamento clínico ou conservador que sugerem remodelação esquelética através do uso de órteses, os resultados demonstrados são ruins ou questionáveis, principalmente quando se trata das deformidades de retração.

O PEX também apresenta indicação cirúrgica controversa. Como a maioria dos pacientes é assintomática, o objetivo principal do tratamento nem sempre é melhorar a condição clínica através da redução da compressão

\* Trabalho realizado no Serviço de Cirurgia Torácica do Hospital das Clínicas da Faculdade de Medicina da Universidade de São Paulo - São Paulo (SP) Brasil.

1. Cirurgião Plástico Doutor. Universidade de São Paulo - USP - São Paulo (SP) Brasil.

2. Cirurgião Torácico Doutor. Universidade de São Paulo - USP - São Paulo (SP) Brasil.

3. Professor Titular. Departamento de Cardiopneumologia do Hospital das Clínicas da Faculdade de Medicina da Universidade de São Paulo - HCFMUSP - São Paulo (SP) Brasil.

Endereço para correspondência: Rodrigo Ribeiro Brigato. Rua Onze de Agosto, 798 apto. 81, Campos Eliseos, CEP 14085-030, Ribeirão Preto, SP, Brasil.


Tel 55 16 3979-6749. Fax 55 16 3916-5208. E-mail: rrbriгато@incor.usp.br

Recebido para publicação em 18/4/2006. Aprovado, após revisão, em 1/6/2006.

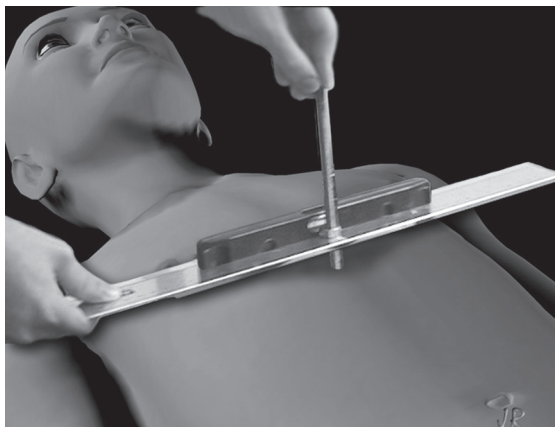
cardíaca e/ou pulmonar, mas sim corrigir a deformidade da parede torácica anterior. O tratamento do PEX grave ou acentuado é aceito pela maioria dos autores como cirúrgico e, a indicação do tratamento, baseia-se nos achados estéticos, funcionais e de qualidade de vida dos pacientes.<sup>(2)</sup>

Não existe ainda consenso sobre técnica cirúrgica definitiva ou consagrada como ideal, e a comparação de resultados das diferentes técnicas é difícil, principalmente quando são empregados métodos subjetivos de avaliação da deformidade. Como é comum pacientes com PEX apresentarem problemas psicológicos ou retração social, a avaliação subjetiva dos resultados é, muitas vezes, complexa ou questionável.<sup>(3)</sup>

Com a finalidade de criar um método simples e objetivo para avaliar a deformidade, a Disciplina de Cirurgia Torácica do Instituto do Coração (Hospital das Clínicas da Faculdade de Medicina da Universidade de São Paulo) desenvolveu o índice antropométrico para PEX (IA-PEX).<sup>(4)</sup> Para cálculo do IA-PEX bastam duas medidas: medida A, definida pela maior distância antero-posterior (Figura 1), e medida B, maior profundidade do defeito (Figura 2). São considerados normais os pacientes com IA-PEX menor que 0,12; os que apresentam valores do IA-PEX maiores ou iguais a 0,12 são portadores de PEX. Este índice é obtido simplesmente pelo exame físico do paciente portador de PEX em consultório; ou seja, o IA-PEX não depende de exames de radiológicos ou de imagem, o que implica em redução de



**Figura 1** - Medida A = distância entre o plano horizontal de apoio do paciente e o plano mais elevado do gradeado costal.



**Figura 2** - Medida B = distância do ponto de maior profundidade do esterno e o ponto mais elevado do gradeado costal.

custos e morbidade. Pode avaliar, além da deformidade, o resultado cirúrgico, independentemente da técnica operatória empregada.

A seguir, relatamos dois casos de pacientes que foram submetidos à correção do PEX pela técnica minimamente invasiva de Nuss<sup>(5,6)</sup> e que foram também avaliados através do IA-PEX.

## Relato dos casos

O primeiro paciente, caso 1, 14 anos, do sexo masculino, branco. O segundo, caso 2, 20 anos, também do sexo masculino, branco. Ambos apresentavam função cardíaca e pulmonar normais, sem qualquer sintoma ou queixa clínica prévia; portanto, o procedimento cirúrgico foi indicado com o objetivo de minimizar as alterações estruturais da parede torácica anterior e facilitar a inclusão social dos pacientes. Alterações psicológicas foram identificadas no caso 1, sendo que os pais consideravam o filho incapaz de exercer atividade física e social normal para a idade.

Também ambos apresentavam deformidade mais acentuada na porção caudal do esterno. Não havia alterações evidentes em musculatura peitoral ou no manúbrio; a posição deformada dos arcos costais foi considerada compensatória e como a responsável pela redução do diâmetro antero-posterior da caixa torácica. Os pacientes foram examinados em duas oportunidades: no dia da operação e novamente medidos no 60º dia de pós-operatório. As medidas clínicas para obtenção do IA-PEX foram

realizadas com paciente em decúbito dorsal horizontal, em mesa plana paralela ao piso e durante inspiração profunda. O valor numérico da relação da segunda medida pela primeira fornece o índice: IA-PEX = B/A. Portanto, o índice varia entre 0 e 1, sendo que, quanto menor, também menor a deformidade.

A técnica cirúrgica desenvolvida por Nuss<sup>(6)</sup> para tratamento do PEX é descrita como minimamente invasiva, pois, sob a visão direta através de vídeo-toracoscopia uma barra metálica curva (moldada de acordo com a deformidade de cada paciente) é inserida da parede torácica lateral direita para a esquerda e fixada em posição retroesternal no ponto de maior deformidade. Após sua introdução, sofre uma rotação de 180° para que a curvatura da barra e a da parede torácica anterior sejam coincidentes. Estabilizadores metálicos subcutâneos nas extremidades da barra a mantêm em posição correta até sua retirada, que se dá, em geral, após 36 meses.

A anestesia geral sempre deve ser complementada por cateter peridural de infusão contínua, que deve ser mantido, no mínimo, até o terceiro dia pós-operatório, a fim de se evitar dor intensa e facilitar a fisioterapia respiratória dos pacientes. O tempo cirúrgico médio foi de 90 min. Os pacientes permaneceram internados por cinco dias, sendo em UTI as primeiras 24 h após a cirurgia a fim de se garantir o adequado controle dos sinais vitais e da analgesia.

Na Tabela 1, observam-se os valores pré e pós-operatórios dos pacientes com os respectivos índices. O tratamento proposto corrigiu a deformidade da parede torácica anterior em ambos os casos.

## Discussão

Os valores obtidos pelo IA-PEX pré e pós-operatório demonstraram a redução da deformidade esternal em ambos os pacientes após o tratamento cirúrgico pela técnica de Nuss e os contornos torá-

cicos assumiram uma aparência esteticamente mais próxima da normalidade. Além disso, gostaríamos de ressaltar que as medidas que servem de base para cálculo do IA-PEX foram obtidas na face externa da parede torácica, ou seja, correlacionam-se muito mais com a aparência dos pacientes, o que torna os dados da deformidade mais fidedignos e condizentes com observações dos médicos, familiares e, inclusive, do próprio paciente. Dessa forma, a deformidade estética não é subestimada ou maximizada como acontece quando levamos em consideração medidas aferidas de radiografia e/ou tomografia computadorizada do tórax, que levam em consideração as superfícies ósseas (internas) representadas nos exames. Portanto, o IA-PEX é um método objetivo, porém leva em consideração a aparência externa do tórax, muito importante numa deformidade em que a aparência é valorizada e diretamente relacionada à qualidade de vida dos pacientes.

Por se tratar de um índice objetivo e numérico, obtido apenas pelo exame físico, é possível que médicos de uma mesma especialidade ou de especialidades correlatas possam usá-lo ou compreendam, com facilidade, seus resultados. Assim, pode ser empregado na comparação dos resultados de um mesmo paciente, entre diferentes grupos operados em diversos serviços ou até entre pacientes operados com diferentes técnicas cirúrgicas.

Esta técnica minimamente invasiva com o auxílio da vídeo-toracoscopia foi desenvolvida por Nuss baseada na maleabilidade da parede torácica (de crianças, adultos ou mesmo de idosos) e no uso das órteses metálicas e rígidas (ortopédicas) em ossos longos, o que proporcionava excelente resultado estético e funcional. As principais vantagens desta técnica sobre a convencional (aberta, desenvolvida por Robicsek<sup>(1)</sup>) são: menor trauma cirúrgico sobre as estruturas da parede torácica anterior, menor tempo cirúrgico, mínima perda sanguínea e o resultado estético imediato.

As principais críticas à técnica de Nuss relacionam-se ao custo do material cirúrgico, à limitação provisória dos movimentos da caixa torácica por 30 dias para se evitar o deslocamento precoce da barra e ao controle rigoroso da analgesia nos primeiros dias de pós-operatório.<sup>(7)</sup>

Os pacientes foram medidos após 60 dias da operação para que pudéssemos pesquisar complicações agudas. A literatura recomenda manter as barras metálicas por pelo menos 36 meses para

**Tabela 1** – Medidas para determinação do IA-PEX em ambos os pacientes, no dia da operação e no 60º dia pós-operatório.

		B (cm)	A (cm)	IA = B/A
Paciente 1	Pré-operatório	3,3	18,7	0,18
	Pós-operatório	0	20,8	0
Paciente 2	Pré-operatório	3,8	18,5	0,21
	Pós-operatório	0,1	20,2	0,01

evitar recidiva da deformidade. Portanto, nossos pacientes foram medidos ainda com as barras, sendo os resultados preliminares. Porém, a presença das barras não interfere na demonstração da aplicabilidade prática do IA-PEX.

Como o tempo cirúrgico e de internação é relativamente menor na técnica de Nuss, o custo total do tratamento pode não ser maior que o de outras técnicas operatórias (de Ravitch ou de Robicsek, por exemplo). Nossos dois pacientes não apresentaram queixas ou complicações importantes e, assim como os familiares, demonstraram satisfação com resultado cirúrgico imediato.

## Referências

1. Robicsek F, Daugherty HK, Mullen DC, Harbold NB Jr, Hall DG, Jackson RD, et al. Technical considerations in the surgical management of pectus excavatum and carinatum. *Ann Thorac Surg.* 1974;18(6):549-64.
2. Wu PC, Knauer EM, McGowan GE, Hight DW. Repair of pectus excavatum deformities in children: a new perspective of treatment using minimal access surgical technique. *Arch Surg.* 2001;136(4):419-24.
3. Fonkalsrud EW, Beanes S, Hebra A, Adamson W, Tagge E. Comparison of minimally invasive and modified Ravitch pectus excavatum repair. *J Pediatr Surg.* 2002;37(3):413-7.
4. Rebeis EB, Samano MN, Dias CTS, Fernandez A, Campos JRM, Jatene FB, et al. Índice antropométrico para classificação quantitativa do pectus excavatum. *J Bras Pneumol.* 2004;30(6):501-7.
5. Molik KA, Engum SA, Rescorla FJ, West KW, Scherer LR, Grosfeld JL. Pectus excavatum repair: experience with standard and minimal invasive techniques. *J Pediatr Surg.* 2001;36(2):324-8.
6. Nuss D, Kelly RE Jr, Croitoru DP, Katz ME. A 10-year review of a minimally invasive technique for the correction of pectus excavatum. *J Pediatr Surg.* 1998;33(4):545-52.
7. Hebra A, Swoveland B, Egbert M, Tagge EP, Georgeson K, Othersen HB Jr, et al. Outcome analysis of minimally invasive repair of pectus excavatum: review of 251 cases. *J Pediatr Surg.* 2000;35(2):252-7.