



Exacerbação aguda de fibrose pulmonar pós-COVID-19: viagens aéreas como um potencial gatilho

Alexandre Franco Amaral¹, João Marcos Salge¹, Roberto Kalil Filho^{2,3},
Ozeas Galeno da Rocha Neto³, Carlos Roberto Ribeiro Carvalho¹,
Bruno Guedes Baldi¹

AO EDITOR,

Pneumonia secundária à doença do coronavírus 19 (COVID-19) tem sido a principal causa de hospitalização e morte em pacientes afetados durante a pandemia em curso, principalmente devido a insuficiência respiratória hipoxêmica aguda. Entretanto, até o momento, os dados de acompanhamento de longo prazo do número crescente de pacientes recuperados, especialmente aqueles com doença grave e necessidades de ventilação mecânica, ainda são escassos.⁽¹⁾ Comprometimento fisiológico persistente⁽²⁾ e até resposta tardia ao tratamento com corticosteroides para doença pulmonar intersticial (DPI) pós-COVID-19 têm sido descritos, principalmente no contexto sugestivo da presença de pneumonia em organização (PO).^(1,3)

A exacerbação aguda (EA) de DPI foi inicialmente relatada para fibrose pulmonar idiopática (FPI) e atualmente é melhor definida como uma piora aguda ou desenvolvimento de dispneia, associada a novas opacidades em vidro fosco bilaterais e/ou consolidações sobrepostas em um padrão consistente com pneumonia intersticial usual (PIU), não totalmente explicada por insuficiência cardíaca ou sobrecarga de fluidos, em pacientes com diagnóstico prévio ou concomitante de FPI.⁽⁴⁾ A EA foi descrita em outras DPIs além da FPI e frequentemente está associada a um mau prognóstico.⁽⁵⁾

Descrevemos aqui o caso de um paciente do sexo masculino, com 68 anos de idade, internado em nosso hospital com diagnóstico de COVID-19 (confirmado por RT-PCR de swab nasal), que apresentou dispneia e tornou-se hipoxêmico 12 dias após o início dos sintomas. Suas comorbidades incluíam hipertensão leve, dislipidemia e doença arterial coronariana. Ele não tinha história de doença respiratória, e uma TC de tórax realizada alguns dias após o início dos sintomas revelou apenas opacidades em vidro fosco esparsas, sem sinais de doença pulmonar crônica (Figuras 1A e 1D).

O paciente necessitou de suporte respiratório progressivamente crescente, inicialmente por cânula nasal, seguido por cânula de oxigênio de alto fluxo (CNAF) e ventilação não invasiva e, por fim, ventilação mecânica (VM) invasiva. A estratégia de ventilação protetora pulmonar foi garantida ao longo do tratamento, um ciclo de posicionamento em decúbito ventral foi necessário e a complacência estática estimada do sistema respiratório foi de 20 mL/cmH₂O. Após oito dias, o paciente foi totalmente desmamado da VM e extubado com sucesso, mas ainda

necessitou de tratamento com oxigênio por CNAF por 11 dias devido a hipoxemia persistente. A reabilitação motora foi iniciada para polineuropatia do paciente crítico e hipoxemia em repouso, com necessidade de suporte de cânula nasal de baixo fluxo; uma persistência de dessaturação induzida por exercício acentuada foi observada. As necessidades de oxigênio diminuíram lentamente e progressivamente e, cerca de um mês após a extubação, ele permaneceu em ar ambiente em repouso, com leve dessaturação durante o exercício.

A TC de tórax, realizada dois meses após o início dos sintomas, mostrou opacidades em vidro fosco persistentes com distribuição predominantemente periférica nos lobos superiores, além de reticulado, opacidades em vidro fosco, bronquiectasias de tração e áreas de distorção arquitetural nos lobos inferiores, sugerindo a presença de fibrose pulmonar pós-COVID-19 (Figuras 1B e 1E). O tratamento com corticosteroides foi usado durante toda a internação, com um regime de redução gradual devido ao comprometimento fisiológico persistente e um benefício presumido de regimes prolongados.⁽⁶⁾ Na alta, aproximadamente 75 dias após a internação, o paciente parecia melhor, tolerando exercícios no centro de reabilitação com pequenas necessidades de oxigênio e saturação periférica de oxihemoglobina de 93% em ar ambiente. O paciente viajou de avião de volta para sua cidade natal, com instruções para o uso de oxigênio suplementar durante o voo.

O vôo durou duas horas e foi sem intercorrências, exceto pelo aumento das necessidades de oxigênio. Na chegada, observou-se aumento da dispneia e necessidade de oxigênio em repouso. Doze horas após a chegada, o paciente foi readmitido ao hospital devido ao agravamento da dispneia e da hipoxemia. Os exames laboratoriais demonstraram apenas uma leve elevação da Proteína C Reativa sérica e leucócitos. Embolia pulmonar e edema de origem cardíaco foram descartados. A TC de tórax mostrou novas opacidades em vidro fosco difusas e consolidações (Figuras 1C e 1F). Um painel molecular de vírus respiratórios foi negativo, exceto para detecção de RNA de SARS-CoV-2 persistente. Culturas de sangue e escarro foram negativas. Antibióticos empíricos de amplo espectro e tratamento com corticosteroides em altas doses (aproximadamente 2 mg/kg) foram iniciados, e o paciente foi novamente colocado em suporte de oxigênio por CNAF. Os sintomas e a hipoxemia desapareceram

1. Divisão de Pneumologia, Instituto do Coração - InCor - Hospital das Clínicas, Faculdade de Medicina, Universidade de São Paulo, São Paulo (SP), Brasil.
2. Divisão de Cardiologia, Instituto do Coração - InCor - Hospital das Clínicas, Faculdade de Medicina, Universidade de São Paulo, São Paulo (SP), Brasil.
3. Hospital Sírio-Libanês, São Paulo (SP), Brasil.

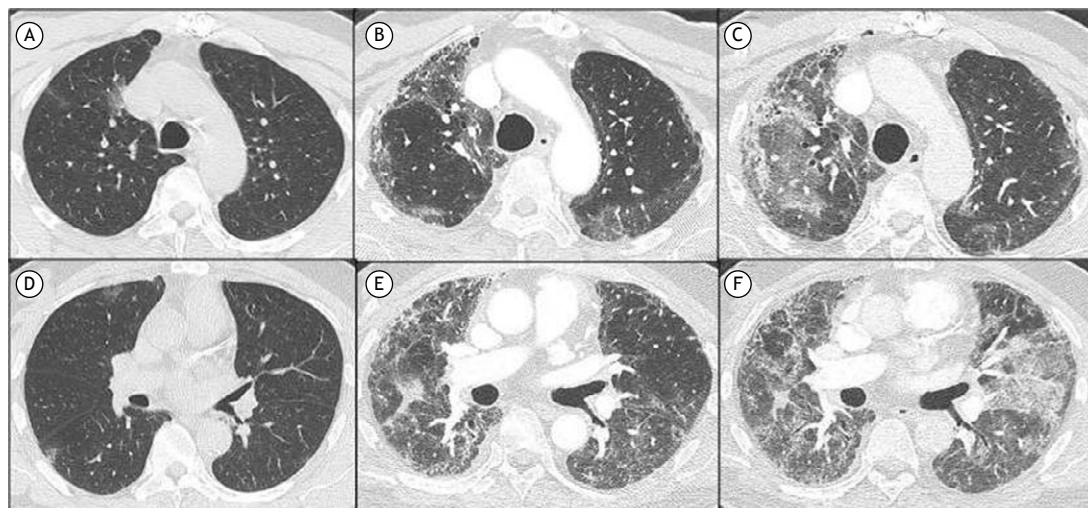


Figura 1. Tomografias computadorizadas de tórax demonstrando opacidades em vidro fosco leves e parênquima pulmonar preservado alguns dias após o início dos sintomas (A e D); opacidades em vidro fosco periféricas persistentes nos lobos superiores e opacidades em vidro fosco, reticuladas e bronquiectasia de tração nos lobos inferiores dois meses após o início dos sintomas (B e E); novas opacidades em vidro fosco e consolidações sobrepostas ao padrão anterior na readmissão (C e F).

cerca de três semanas depois, e o paciente recebeu alta com recomendação de evitar viagens aéreas imediatas.

A DPI pós-COVID-19 continua mal compreendida, e o tempo de acompanhamento para determinar a presença de alterações irreversíveis sem amostragem pulmonar ainda não foi estabelecido. No entanto, muitos pacientes apresentarão anormalidades persistentes na TC aos 6 meses de acompanhamento, e o comprometimento das trocas gasosas parece ser o resultado fisiológico mais comum; ambos podem estar relacionados à gravidade inicial da doença.⁽¹⁾ Idade, sexo, a necessidade de suporte de oxigênio de alto fluxo e ventilação mecânica, e a extensão e gravidade do envolvimento pulmonar aumentam o risco de nosso paciente desenvolver fibrose pulmonar como uma seqüela de longo prazo de COVID-19.

A EA-FPI e a SDRA compartilham muitas características fisiopatológicas comuns, incluindo a superexpressão de citocinas pró-inflamatórias e padrões histológicos de dano alveolar difuso, com critérios clínico-radiológicos claramente sobrepostos.⁽⁷⁾ A EA de DPI foi amplamente relatada e atualmente é classificada como sendo desencadeada por eventos específicos, como infecção, toxicidade de drogas e aspiração, ou idiopática, quando não há uma causa identificável.^(4,5) Contudo, intervenções terapêuticas para EA ainda não foram completamente definidas.

Até onde sabemos, a EA em pacientes com DPI pós-COVID-19 não havia sido relatada anteriormente, de acordo com uma revisão realizada em 13 de maio de 2021, pesquisando as bases de dados MEDLINE e Web of Science. Embora a possibilidade de reinfeção por COVID-19 não possa ser completamente descartada como etiologia, consideramos essa hipótese improvável com base no tempo muito breve do início dos sintomas até a deterioração respiratória.

Infiltrados pulmonares migratórios caracterizando PO têm sido descritos em pacientes com COVID-19,⁽⁸⁾ incluindo apresentações tardias⁽⁹⁾, particularmente associados a neoplasias hematológicas.^(8,9) No entanto, os infiltrados pulmonares foram agudamente sobrepostos a alterações persistentes (observadas ao longo da progressão da doença), em vez de migratórias, em nosso paciente.

Além disso, viagens aéreas foram relatadas anedoticamente como um potencial gatilho para EA-FPI, com mecanismos presumidos de inflamação hipóxia-hipobárica e o alongamento mecânico recorrente dos pulmões.⁽¹⁰⁾ Nosso paciente recebeu oxigênio suplementar durante todo o voo, embora as necessidades de oxigênio aumentassem durante a viagem. Em geral, as viagens aéreas de pacientes com doenças pulmonares são consideradas seguras, ainda que os sintomas leves a moderados, incluindo o agravamento da dispnéia, pareçam ser muito comuns,⁽¹¹⁾ e esses pacientes geralmente não são acompanhados quando chegam ao destino.

O número de pacientes com fibrose pós-COVID-19 provavelmente aumentará nos próximos anos, visto que a pandemia da COVID-19 afetou uma grande população em todo o mundo e ainda está em andamento. Mais estudos são necessários para responder a duas grandes questões levantadas por este relato: 1- a fibrose pós-COVID-19 pode ser marcada por uma piora respiratória aguda, caracterizando EA, semelhante a outras DPIs fibrosantes? 2- as viagens aéreas podem ser um potencial desencadeador de EA em DPIs?

CONTRIBUIÇÕES DOS AUTORES

AFA: delineamento do estudo, coleta de dados e redação e revisão do manuscrito. JMS: redação e revisão do manuscrito. RKF: redação e revisão do

manuscrito. OGRN: coleta de dados e redação e revisão do manuscrito. CRRC: redação e revisão do

manuscrito. BGB: delineamento do estudo, coleta de dados e redação e revisão do manuscrito.

REFERÊNCIAS

1. Tanni SE, Fabro AT, Albuquerque A, Ferreira EVM, Verrastro CGY, Sawamura MUY et al. Pulmonary fibrosis secondary to COVID-19: a narrative review. *Expert Rev Respir Med.* Jun 2021; 15(6):791-803. <https://doi.org/10.1080/17476348.2021.1916472>.
2. Wu X, Liu X, Zhou Y, Yu H, Li R, Zhan Q et al. 3-month, 6-month, 9-month, and 12-month respiratory outcomes in patients following COVID-19-related hospitalisation: a prospective study. *Lancet Respir Med.* Jul 2021; 9(7):747-754. [https://doi.org/10.1016/s2213-2600\(21\)00174-0](https://doi.org/10.1016/s2213-2600(21)00174-0).
3. Myall KJ, Mukherjee B, Castanheira AM, Lam JL, Benedetti G, Mak SM et al. Persistent post-COVID-19 interstitial lung disease: An observational study of corticosteroid treatment. *Ann Am Thorac Soc.* May 2021; 18(5):799-806. <https://doi.org/10.1513/annalsats.202008-1002oc>.
4. Collard HR, Ryerson CJ, Corte TJ, Jenkins G, Kondoh Y, Lederer DJ et al. Acute exacerbation of idiopathic pulmonary fibrosis. An international working group report. *Am J Respir Crit Care Med.* 1 Aug 2016;194(3):265-275. <https://doi.org/10.1164/rccm.201604-0801ci>.
5. Park I-N, Kim DS, Shim TS, Lim C-M, Lee S Do, Koh Y et al. Acute exacerbation of interstitial pneumonia other than idiopathic pulmonary fibrosis. *Chest.* Jul 2007; 132(1):214-220. <https://doi.org/10.1378/chest.07-0323>.
6. Chaudhuri D, Sasaki K, Karkar A, Sharif S, Lewis K, Mammen MJ et al. Corticosteroids in COVID-19 and non-COVID-19 ARDS: a systematic review and meta-analysis. *Intensive Care Med.* May 2021; 47(5):521-537. <https://doi.org/10.1007/s00134-021-06394-2>.
7. Marchioni A, Tonelli R, Ball L, Fantini R, Castaniere I, Cerri S et al. Acute exacerbation of idiopathic pulmonary fibrosis: Lessons learned from acute respiratory distress syndrome? *Crit Care.* 23 Mar 2018; 22(1):80. <https://doi.org/10.1186/s13054-018-2002-4>.
8. John TM, Malek AE, Mulanovich VE, Adachi JA, Raad II, Hamilton AR et al. Migratory Pulmonary Infiltrates in a Patient With COVID-19 Infection and the Role of Corticosteroids. *Mayo Clin Proc.* Sep 2020; 95(9):2038-2040. <https://doi.org/10.1016/j.mayocp.2020.06.023>.
9. Santana ANC, Melo FX, Xavier FD, Amado VM. Migratory pulmonary infiltrates in a patient with COVID-19 and lymphoma. *J Bras Pneumol.* 8 Feb 2021; 47(1):e20200528. <https://doi.org/10.36416/1806-3756/e20200528>.
10. Navarro-Esteva J, Juliá-Serdá G. Air Travel and Acceleration of Lung Injury. *Open Respir Arch.* Sep 2020; 2(3):207-208. <https://doi.org/10.1016/j.opresp.2020.06.007>.
11. Coker RK, Shiner RJ, Partridge MR. Is air travel safe for those with lung disease? *Eur Respir J.* Dec 2007; 30(6):1057-1063. <https://doi.org/10.1183/09031936.00024707>.