

Craniovertebral malformation complex in a child with Weismann-Netter-Stuhl syndrome

*Complexo de malformação craniovertebral
em uma criança com síndrome de Weismann-Netter-Stuhl*

Ali Al Kaissi¹, Farid Ben Chehida², Hassan Gharbi², Mourad Jinziri³, Hatem Safi³,
Maher Ben Ghachem³, Franz Grill⁴, Franz Varga¹, Klaus Klaushofer¹

Resumo

Objetivo: O arqueamento das pernas geralmente é atribuído ao raquitismo causado pela carência de vitamina D; portanto, várias crianças afetadas acabam sendo classificadas erroneamente e tratadas inadequadamente. Este caso ilustra como uma avaliação clínica e radiológica cuidadosa pode levar à elucidação de sua causa.

Descrição: Relatamos um caso esporádico de um menino de 2 anos de idade que apresentou achados radiológicos compatíveis com síndrome de Weismann-Netter-Stuhl. Além disso, observamos o complexo de malformação craniovertebral. O paciente possuía inteligência normal. Até onde sabemos, a combinação de síndrome de Weismann-Netter-Stuhl e occipitalização do atlas hipoplásico e posterior fusão das vértebras C2 e C3 nunca foi relatada antes. Descrevemos o diagnóstico da síndrome de Weismann-Netter-Stuhl. As características clássicas da síndrome de Weismann-Netter-Stuhl são baixa estatura, retardamento mental (em alguns indivíduos), calcificação da dura-máter e arqueamento anterior da tíbia. Todavia, acreditamos que um exame clínico e radiológico cuidadoso possa revelar dados mais contundentes que poderiam influenciar positivamente o processo de tratamento.

Comentários: Presumimos que as limitações congênitas dos movimentos do pescoço em nosso paciente surgiram por causa da fusão acentuada do osso occipital ao atlas hipoplásico e da fusão simultânea da segunda e terceira vértebras. Portanto, se desconsiderarmos esse tipo de malformação, a estrutura atlanto-axial poderá ser comprometida, o que poderá causar complicações neurológicas sérias e até mesmo fatais. A tomografia tem um papel crucial na detecção dessas anormalidades.

J Pediatr (Rio J). 2006;82(3):236-9: Arqueamento da tíbia e da fíbula, arco hipoplásico anterior do atlas, occipitalização do atlas.

Introdução

O arqueamento da tíbia e da fíbula é um achado clínico incomum, especialmente na ausência de alterações bioquímicas predisponentes. De acordo com a London Dysmor-

Abstract

Objective: Bowing of the legs is usually thrown into the basket of vitamin D deficiency rickets; therefore, a significant number of affected children can be misdiagnosed and improperly managed. This case illustrates how the careful clinical and radiological assessment of such a case can lead to the adequate understanding of its etiology.

Description: We report a sporadic case of a 2-year-old male child who presented with radiological features that were compatible with Weismann-Netter-Stuhl syndrome. In addition, we observed craniovertebral malformation complex. He was of normal intelligence. To our knowledge, the combination of Weismann-Netter-Stuhl syndrome and presence of a hypoplastic occipitalized atlas and further C2-C3 fusion has not been reported before. The diagnosis of Weismann-Netter-Stuhl is discussed. Classically, Weismann-Netter-Stuhl syndrome is characterized by short stature, mental retardation (in some individuals), dural calcification, and anterior bowing of the tibiae. However, we believe that careful clinical and radiological examinations can reveal more striking data which might positively reflect on the whole process of management.

Comments: We postulate that the congenital limitations in neck movements in our patient developed because of the marked fusion of the hypoplastic and occipitalized atlas and simultaneous C2-C3 fusion. Therefore, if this form of malformation is disregarded, there may be involvement of the atlantoaxial structure, and this can possibly lead to serious neurological and even life-threatening complications. The use of CT scanning for the detection of such abnormalities can be remarkably important.

J Pediatr (Rio J). 2006;82(3):236-9: Weismann-Netter-Stuhl syndrome, bowing of the tibiae and fibulae, hypoplasia of the anterior arch of the atlas, occipitalization of the atlas.

phology Database¹, essa característica está presente em 99 síndromes, mas raramente ocorre sem outras alterações nas estruturas esqueléticas, tais como arqueamento do fêmur, como ocorre nas diferentes síndromes camptomélicas. O arqueamento é uma característica importante da síndrome de Weismann-Netter-Stuhl (WNS), que foi descrita pela primeira vez por Weismann-Netter e Stuhl em 1954 como toxopaquiosteose diafisiária tibioperoneira². Essa síndrome é definida como uma anomalia na diáfise da tíbia e da fíbula com espessamento cortical posterior e arqueamento ântero-posterior. A anomalia é geralmente bilateral e simétrica, e os pacientes apresentam baixa estatura. O espessamento da fíbula é na verdade uma "tibialização" e é

1. Ludwig-Boltzmann Institute of Osteology, Hanusch Hospital of WGKK and AUVA Trauma Centre Meidling, 4th Medical Department, Vienna, Austria.
2. Centre de Radiologie Ibn Zohr, Tunis.
3. Service d'Orthopédie Infantile, Tunis.
4. Orthopaedic Hospital of Speising, Vienna, Austria.

Artigo submetido em 30.05.05, aceito em 20.03.06.

Como citar este artigo: Al Kaissi A, Ben Chehida F, Gharbi H, Jinziri M, Safi H, Ben Ghachem M, et al. Craniovertebral malformation complex in a child with Weismann-Netter-Stuhl syndrome. *J Pediatr (Rio J)*. 2006;82:236-9.

uma característica diagnóstica importante dessa síndrome rara. Os casos originais apresentavam retardamento mental, mas esse achado tem sido infreqüente em relatos subseqüentes.

Relatamos um caso de um menino de 2 anos de idade com quadro clínico compatível com essa síndrome. Além do arqueamento da tíbia e da fíbula, o paciente apresentava fusão occipito-atlantal total e fusão das vértebras C2 e C3. Ademais, ele tinha espinha bífida oculta da L5 e cóccix ausente. O complexo de malformações craniovertebrais e pélvicas foi detectado através de tomografia com reconstrução tridimensional, já que as radiografias simples não foram suficientemente elucidativas, podendo gerar dúvidas entre os cirurgiões ortopedistas.

Creemos que nossos achados representam uma associação nova e jamais descrita ou um caso incomum de síndrome de WNS, que deve ser diferenciada do raquitismo causado pela carência de vitamina D através de testes bioquímicos normais e das características clínicas e radiológicas específicas observadas.

Caso clínico

Um menino de 24 meses de idade (Figura 1) foi encaminhado ao nosso departamento por causa de arqueamento bilateral congênito da tíbia. Ele nasceu a termo, de parto cesariano, pesando 3250 g e medindo 49 cm. A gestação transcorreu normalmente. Sua mãe, com 35 anos de idade e casada com um homem de 45 anos, sem nenhuma relação consanguínea, já tinha dado à luz quatro filhos e nunca sofreu nenhum aborto. Não houve eventos relevantes no período inicial de vida do paciente. Suas características de desenvolvimento encontravam-se dentro dos padrões normais e não havia histórico de doenças importantes.

Aos 2 anos de idade, sua altura era de 74 cm (abaixo do 3º percentil), sua circunferência occipitofrontal (COF) era de 50 cm (percentil 75) e seu peso, de 14 kg (percentil 75). Quanto aos aspectos craniofaciais, o paciente apresentava proeminência frontal, ponte nasal achatada, bochechas cheias, e orelhas protuberantes. Seu pescoço era curto, com uma relativa restrição em seu movimento devido às fusões cervicais. Havia moderada lassidão ligamentar; entretanto, não se observou escoliose, cifose, ou problemas nos membros superiores. O exame neurológico mostrou-se normal e não havia nenhum sinal dermatológico indicando um problema neurogenético. Os órgãos genitais eram normais. Todas as outras investigações, inclusive ultrassonografia abdominal, cariotipagem e testes metabólicos, realizados com o propósito de determinar o metabolismo de cálcio, fósforo e vitamina D, mostraram-se normais.

Achados radiológicos

Os raios X dos membros inferiores (Figura 2) mostraram arqueamento da tíbia e da fíbula com convexidade anterior e o ápice da curva encontrava-se na junção dos terços médio e inferior. Havia distorção do padrão trabecular da cavidade medular do eixo médio, e observou-se espessamento cortical posterior. Outros ossos longos não apresen-

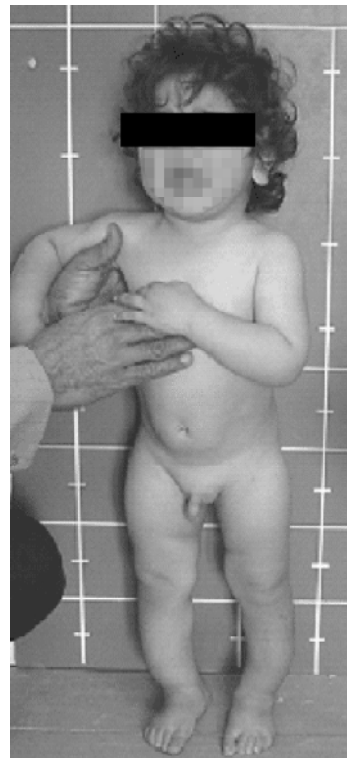

Figura 1 - Arqueamento bilateral das pernas

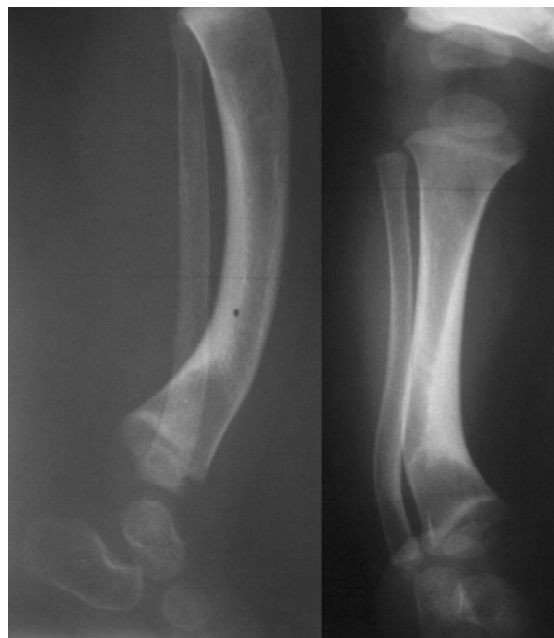

Figura 2 - Tíbia e fíbula com convexidade anterior e espessamento cortical posterior

taram arqueamento semelhante àquele observado na tíbia e na fíbula.

Os raios X do pescoço acusaram sobreposição das vértebras cervicais, o que foi extremamente difícil de avaliar, não sendo considerados adequados.

A tomografia computadorizada do cérebro com reconstrução tridimensional mostrou estruturas cerebrais normais, com ausência de calcificação. As tomografias da coluna cervical com reconstrução tridimensional revelaram fusão total do atlas hipoplásico ao occipício (Figuras 3 e 4). A última malformação cervical mencionada acima se agravou devido à fusão das vértebras C2 e C3, respectivamente. A tomografia dos ossos pélvicos com reconstrução tridimensional mostrou espinha bífida oculta da L5 e cóccix ausente.

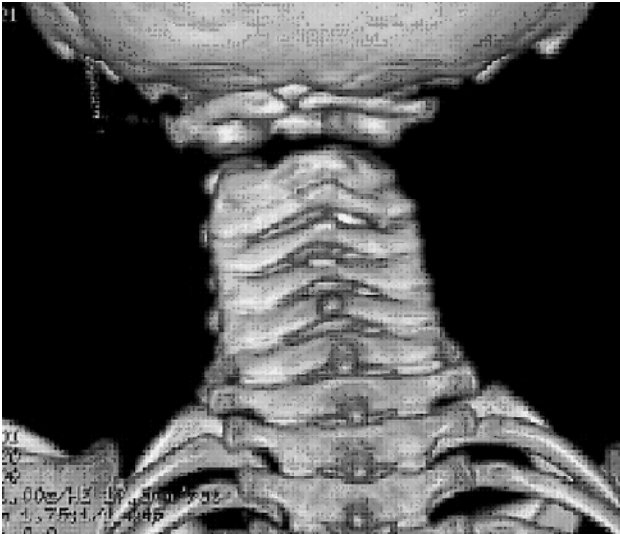


Figura 3 - Tomografia com reconstrução tridimensional aos 3,5 anos de idade (visão posterior) indicando occipitalização do arco hipoplásico posterior do atlas, hipoplasia odontóide e fusão das vértebras C2-C3, além de ausência congênita da bipartição anatômica normal dos processos cervicais das vértebras C4-C6 (sinal de má segmentação)

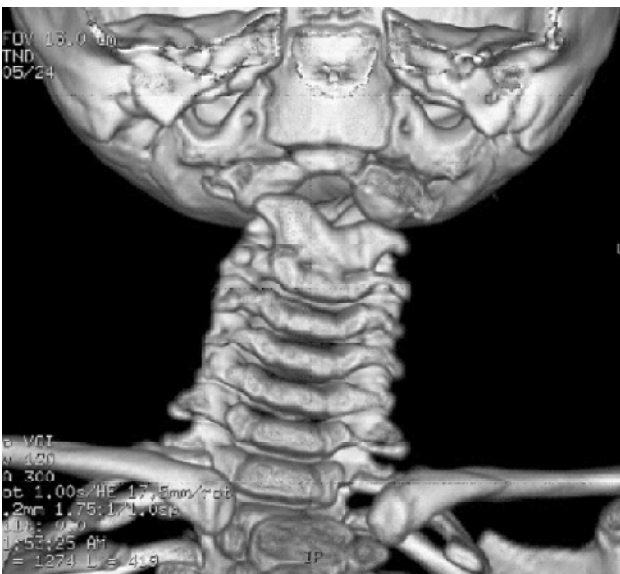

Figura 4 - Reconstrução da tomografia (visão anterior) confirmando a occipitalização do arco hipoplásico anterior do atlas e hipoplasia odontóide e fusão das vértebras C2-C3

Discussão

A síndrome de WNS caracteriza-se geralmente por baixa estatura, retardamento mental (em alguns indivíduos), calcificação da dura-máter e arqueamento anterior da tibia. Pode haver arqueamento dos ossos longos e displasia diafisiária generalizada. A síndrome pode ser erroneamente diagnosticada como raquitismo³. Robinow & Johnson⁴ descreveram a primeira criança com síndrome de WNS na literatura anglo-americana, e Pieron et al.⁵ relataram o caso de uma criança com síndrome de WNS que apresentava escoliose e horizontalização do sacro. Vários casos descritos na literatura caracterizam-se pela presença de dismorfismo tibiofibular, o qual, geralmente, é a única anormalidade presente⁶. Dentre 82 casos, 14 dizem respeito a pacientes pediátricos⁷. Outras características que já foram descritas incluem hidrocefalia comunicante⁸, cifoescoliose acentuada, deformidade dos arcos costais, abertura das asas ilíacas e horizontalização do sacro⁹. Yekeler et al.¹⁰ descreveram os achados radiológicos da síndrome de WNS em dois irmãos, com comprometimento dos membros superiores em um deles. Não foi observado comprometimento da coluna vertebral, como ocorreu em nosso paciente.

O arqueamento congênito da tibia, pseudoartrose e/ou proliferação óssea subperiosteal podem ser observados em crianças com neurofibromatose; entretanto, sua ocorrência é geralmente unilateral. Além disso, pode haver problemas esqueléticos apendiculares, os quais podem estar associados a gigantismo localizado. Quando presentes, as lesões císticas intra-ósseas podem progredir e causar destruição do eixo ósseo, com subsequente deformidade ou instabilidade¹¹. Na neurofibromatose, a imagem lateral da coluna vertebral pode mostrar deformidade (*scalloping*) das paredes posteriores de um ou mais corpos vertebrais e, às vezes, também, das paredes anteriores, resultando na aparência de diabolô (jogo que consiste em aparar duas semi-esferas num cordel atado pelas pontas a dois bastões após arremessar as duas semi-esferas para o alto), podendo também ser semelhante ao aspecto em "fita torcida", no qual uma tira comprida e estreita de tecido amarra algo; isso pode ser observado nos primeiros 2 anos de vida¹². A maioria dessas características não foi observada em nosso caso. O exame dermatológico normal e o histórico familiar negativo de neuroectoderma e comprometimento da crista neural podem ser conclusivos quanto à exclusão de distúrbios neurogenéticos.

O complexo de malformação craniovertebral pode ocorrer em várias síndromes conhecidas (ex: síndrome de craniossinostose), em conjunto com a síndrome de Klippel-Feil, ou como complicações da síndrome de Down, e em mucopolissacaridoses (ex: síndrome de Morquio). Pode ocorrer isoladamente ou como parte de uma associação sindrômica¹³, sendo que não foi relatada nenhuma associação com a síndrome de WNS. O complexo de malformação craniovertebral encontrado em nosso paciente pode ser considerado como uma anormalidade ortopédica de risco, e portanto, uma avaliação cuidadosa deve ser feita a fim de buscar um manejo adequado.

O paciente descrito em nosso caso apresentou arqueamento congênito e simétrico compatível com aquele observado na síndrome de WNS; além disso, observamos fusão congênita do occipício ao atlas hipoplásico e posterior fusão das vértebras C2 e C3, que podem estar envolvidas no aparecimento de complicações atlanto-axiais. Essa malformação ainda não foi descrita na síndrome de WNS. Para o manejo adequado, o exame de imagem da região suboccipital é obrigatório em todos os pacientes com síndrome de WNS.

Agradecimentos

Agradecemos ao Dr. Michael Baraitser, ex-consultor em Genética Clínica e Molecular do Institute of Child Health - University College London, por sua valiosa contribuição.

Referências

1. Baraitser M, Winter RM. London dysmorphology database, London medical databases, Version 1.0.4 [CD-ROM]. Oxford: Oxford University Press; 2005.
2. Weismann-Netter R, Stuhl L. D'une osteopathie congenitale eventuellement familiale. *Presse Med.* 1954;62:1618-22.
3. Caksen H, Kurtoglu S. Do not overlook Weismann-Netter syndrome in differential diagnosis of skeletal dysplasias. *Genet Couns.* 2004;15:81-5.
4. Robinow M, Johnson GF. The Weismann-Netter syndrome. *Am J Med Genet.* 1988;29:573-9.
5. Pieron R, Mafart Y, Rybojad M, Noblinsky B, Dreyfus F. Toxopachyosteosis of the tibial and fibular diaphyses (Weismann-Netter and Stuhl syndrome). *Sem Hop.* 1982;58:1043-5.
6. Zakarian H, Ceccaldi M, Acquaviva PC, Sarrat P, Maestracci D. Weismann-Netter and Stuhl disease. A review of the literature. Apropos of a case with uncommon radiologic signs. *J Radiol.* 1989;70:133-7.
7. Coimbra AV, Filardi S, Fernandes SR, Marques-Neto JF, Samara AM. Weismann-Netter-Stuhl syndrome: first Brazilian case reports. *Joint Bone Spine.* 2000;67:539-43.
8. Kurtoglu S, Dundar M, Kumandas S, Gnduz Z, Uzum K, Durak AC, et al. Patient with Weismann-Netter and Stuhl (toxopachyosteosis) syndrome with communicant hydrocephalus and arachnoid cyst. *J Pediatr Endocrinol Metab.* 2000;13:211-5.
9. Leone G. A case of Weismann-Netter and Stuhl syndrome ("toxopachyosteose diaphysaire tibio-peroniere"). *Radiol Med (Torino).* 1981;67:463-6.
10. Yekeler E, Ozdemir C, Gokalp S, Yildirim A, Bas F, Gunoz H, et al. Weismann-Netter-Stuhl syndrome in two siblings. *Skeletal Radiol.* 2005;34:176-9.
11. Boero S, Catagni M, Donzelli O, Facchini R, Frediani PV. Congenital pseudoarthrosis of the tibia associated with neurofibromatosis-1: treatment with Ilizarov's device. *J Pediatr Orthop* 1997;17:675-84.
12. Biot L, Fauchet R, Stagnara P. Les lésions vertébrales de la neurofibromatose. *Rev Chir Orthop.* 1974;60:607-21.
13. Kaissi AA, Chehida FB, Safi H, Nassib N, Ghachem MB, Gharbi H, et al. Progressive congenital torticollis in VATER association syndrome. *Spine.* 2006;31:376-8.

Correspondência:

Dr. Ali Al Kaissi
Hanusch Hospital – 4th Medical Department
Heinrich Collin – Str. 30, A-1140 – Vienna – Áustria
Tel.: +43-0-1-91021-86724
Fax: +43-0-1-91021-86929
E-mail: ali.alkaissi@osteologie.at