

---

## Radiologia do câncer de pulmão \*

MAYSA GOMES BARCELLOS<sup>1</sup>

A avaliação do paciente com câncer de pulmão envolve a detecção de aumento linfonodal mediastinal, invasão das estruturas mediastinais e também a determinação de metástases extratorácicas. Este artigo revisa a maioria das técnicas de imagem mais utilizadas no processo de estadiamento do câncer pulmonar broncogênico. O estudo radiológico do nódulo pulmonar solitário tem tido grande impacto.

Estadiamento mediastinal com os métodos de imagem correntes é impreciso. TC e RM do tórax e abdome superior são freqüentemente usados para estadiar o câncer pulmonar presumido ou conhecido. A despeito de suas limitações, os estudos de imagem podem prevenir toracotomias ou procedimentos invasivos desnecessários na presença de achados inequívocos de doença avançada. RM pode ser útil na avaliação de regiões do tórax que são maldemonstradas nas imagens axiais de TC. PET-FDG é um método complementar ao TC na avaliação do paciente com câncer de pulmão, porém estratégias para o seu uso merecem futuras investigações.

(*J Pneumol* 2002;28(2):94-99)

---

### *Lung cancer radiology*

*The evaluation of patients with lung cancer involves not only the detection of enlarged mediastinal lymph nodes and the delineation of the relationship between the primary lesion with the mediastinal structures but also the determination of extra thoracic metastases. This article reviews the major imaging techniques that are currently used to stage bronchogenic carcinoma. Radiologic studies have made an important impact on the evaluation of the solitary pulmonary nodule. Mediastinal staging coupled with imaging methods is not accurate. CT and MR imaging of the chest and abdomen are often used to stage a known or suspected lung carcinoma. Despite their limitations, CT and MR prevent unnecessary thoracotomies and invasive procedures. MR can be helpful in the evaluation of parts of the chest not well shown on CT. PET-FDG imaging complements chest CT in the noninvasive evaluation of lung cancer and strategies for its use merit further investigation.*

---

**Descritores** – Radiologia. Carcinoma broncogênico. Neoplasias pulmonares. Diagnóstico por imagem. Tomografia computadorizada de emissão. Ressonância magnética nuclear.

**Key words** – Radiology. Bronchogenic carcinoma. Lung neoplasms. Diagnostic imaging. Emission-computed tomography. Nuclear magnetic resonance.

---

### INTRODUÇÃO

Diferentes modalidades de imagem têm sido utilizadas no diagnóstico e estadiamento do câncer de pulmão. Neste

---

\* Trabalho realizado no Hospital do Câncer – INCa/MS – Rio de Janeiro, RJ.

1. Médica Radiologista; Membro Titular do Colégio Brasileiro de Radiologia e da Sociedade Brasileira de Radiologia.

Endereço para correspondência – Rua São Salvador, 14/205 – 22231-130 – Rio de Janeiro, RJ. Tel. (21) 2557-9145; e-mail: maysabarcellos@ig.com.br

Recebido para publicação em 4/2/02. Aprovado, após revisão, em 1/3/02.

---

**Síglas e abreviaturas utilizadas neste trabalho**

PET – Tomografia com emissão de pósitrons

PET-FDG – Tomografia com emissão de pósitrons com fluoro-deoxiglicose

RDOG – Radiologic Diagnostic Oncology Group

RM – Ressonância magnética

TC – Tomografia computadorizada

UH – Unidades Hounsfield

---

conjunto estão presentes o estudo radiológico convencional, tomografia linear, tomografia computadorizada (TC) e ressonância magnética (RM). A radiografia simples de tórax é o método inicial na avaliação do paciente com câncer pulmonar presumido ou conhecido. A tomografia computadorizada tornou-se a principal técnica de imagem para a avaliação desses pacientes devido às inúmeras vantagens em relação aos métodos convencionais, principalmente com os recentes avanços dos equipamentos helicoidais *single* ou *multi-slice*. Vários procedimen-

tos de medicina nuclear podem ser usados para auxiliar na avaliação e processo de estadiamento do câncer de pulmão, sendo a tomografia com emissão de pósitron (PET) a área mais emergente com aplicabilidade em oncologia.

O diagnóstico radiológico tornou-se elemento fundamental na avaliação e acompanhamento do paciente com câncer de pulmão e, em algumas situações, estadiamento preciso e determinação do tratamento apropriado podem ser feitos de forma não invasiva, apenas com modalidades de imagem, embora muitas vezes estadiamento cirúrgico seja também necessário.

Esta revisão de imagem tem como objetivo avaliar a eficácia e as principais aplicações desses diferentes métodos de imagem na avaliação do paciente com câncer pulmonar.

O carcinoma de pequenas células, por apresentar comportamento biológico e classificação distintos, não será abordado nesta revisão.

## NÓDULO PULMONAR SOLITÁRIO

Um padrão particular de apresentação do câncer de pulmão é o nódulo solitário, que é definido como lesão ovalada ou arredondada, bem circunscrita, não cavitária e menor que 3,0cm de diâmetro.

O diagnóstico radiológico específico, confiável, indicando a etiologia benigna do nódulo, pode algumas vezes ser feito, se uma lesão desse tipo apresentar um dos padrões, definidos como benignos, de calcificação (concêntrica ou laminar, difusa ou uniforme, central e em "pipoca"). Outros tipos de calcificação (excêntrica e pontilhada), quando identificadas, devem ser consideradas potencialmente malignas.

Inúmeros critérios têm sido descritos para ajudar a separar nódulo solitário benigno de maligno, porém os únicos sinais específicos de natureza benigna são a identificação de um dos tipos benignos de calcificação e a absoluta ausência de crescimento da lesão em um período de dois anos.

### *Morfologia*

Na grande maioria os nódulos maiores que 2cm são malignos, enquanto somente 50% dos nódulos menores que 2cm são malignos. Lesões malignas pulmonares periféricas freqüentemente aparecem maldefinidas e irregulares e têm bordas espiculadas. Aproximadamente 90% dos nódulos espiculados são malignos. Outras características internas do nódulo podem auxiliar no diagnóstico, como a presença de broncogramas aéreos ou pseudocavitações, que são comuns em lesões malignas, embora a cavitação esteja presente em alguns processos inflamatórios e infecciosos.

### *Tomodensitometria*

Útil na detecção e na determinação do padrão de distribuição de calcificação e na identificação da presença de gordura no interior no nódulo. Porém, vale lembrar que nódulos espiculados ou lesões maiores que 3cm de diâmetro são altamente suspeitas de malignidade e não devem ser consideradas benignas, mesmo na presença de componente cálcico.

TC com cortes finos é mais sensível que os métodos convencionais na detecção de calcificação e útil no diagnóstico de hamartomas, que são diagnosticados se são evidenciadas calcificação e/ou gordura no nódulo. A presença de gordura no interior de um nódulo pulmonar é indicativo de benignidade, embora o controle por dois anos seja recomendado<sup>(1-4)</sup>.

### *Tomografia computadorizada com contraste venoso*

Esta técnica tem mostrado que informações diagnósticas adicionais podem ser obtidas a partir de avaliação cuidadosa do padrão de realce do nódulo pulmonar após a administração de contraste exógeno<sup>(5-7)</sup>. TC com contraste venoso é somente válido para as lesões indeterminadas, ou seja, para aquelas que não mostram achados típicos de malignidade ou as características específicas de benignidade.

As lesões malignas tendem a realçar em maior grau que a maioria das lesões benignas (Figura 1).

Realce maior que 15UH tem sido usado como parâmetro de distinção entre lesões benignas e malignas<sup>(8)</sup>.

Esta técnica pode auxiliar a selecionar os pacientes para cirurgia (quando o realce está presente) ou para acompanhamento (ausência de realce significativo). Porém, se a lesão apresentar características morfológicas indicativas de malignidade, a ausência de realce com a técnica com contraste não deve ser usada como critério de exclusão de malignidade.

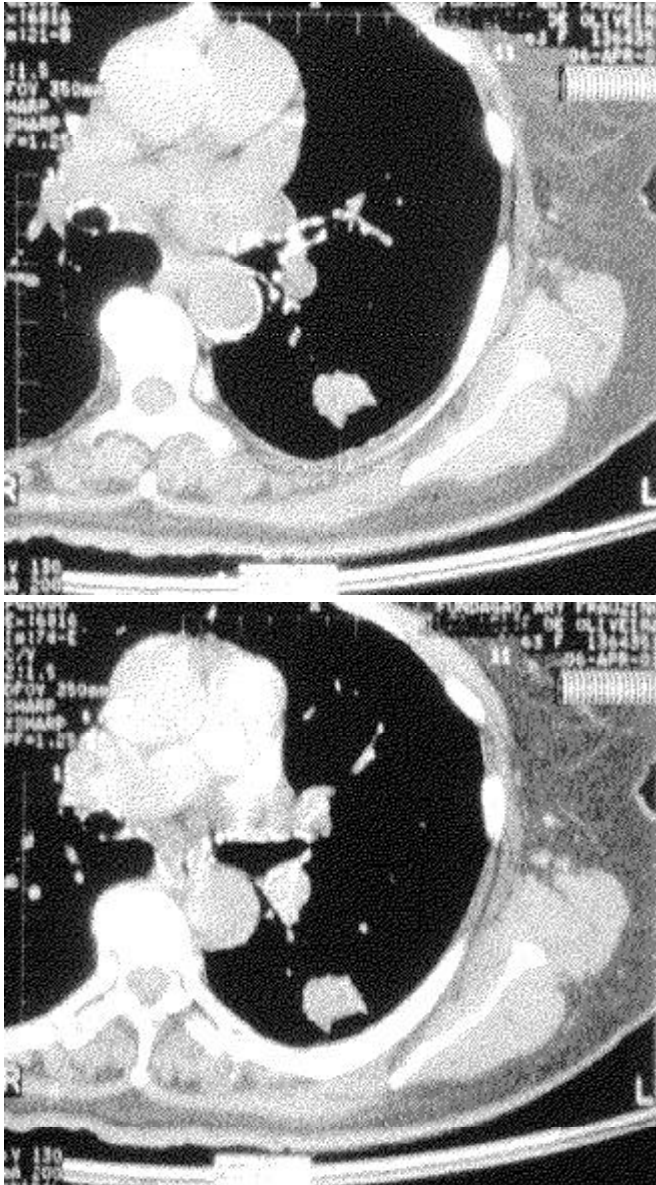
### *PET com fluoro-deoxi-glicose (FDG)*

Permite avaliar a função metabólica, tendo maior capacidade de distinguir tecidos benignos de malignos<sup>(9)</sup>. Uma de suas principais indicações é o diagnóstico do nódulo pulmonar solitário. As limitações do método estão presentes quando a lesão nodular é menor que 1cm e diante de carcinoma bronquíoloalveolar, em que os resultados são geralmente falso-negativos. Isso ocorre também na avaliação de certos nódulos de natureza inflamatório-infecciosa, principalmente na tuberculose.

## AVALIAÇÃO DO TUMOR PRIMÁRIO (FATOR T)

### *Invasão da parede torácica*

Embora a invasão tumoral extratorácica grosseira para a parede torácica seja facilmente diagnosticada, a defini-



**Figura 1** – Imagem de TC, obtida no plano axial com 2mm de colimação, de nódulo pulmonar não calcificado (a), exibindo realce significativo após o contraste venoso, superior a 15UH (b). O exame histológico da peça cirúrgica mostrou tratar-se de adenocarcinoma.

ção precisa entre contigüidade tumoral com a estrutura parietal adjacente e invasão real é geralmente difícil nos métodos de imagem.

O estudo por TC tornou-se o procedimento radiológico de escolha para o diagnóstico de extensão tumoral, porém, na avaliação de invasão de parede torácica na ausência de franca destruição costal, os demais sinais utilizados para esse fim – como o ângulo formado entre o tumor e a pleura, extensão do contato com a superfície

pleural adjacente, presença de espessamento pleural e avaliação da integridade do plano gorduroso extrapleural – são inespecíficos. Os critérios descritos por Glazer (ângulo obtuso, mais que 3cm de contato com a superfície pleural e espessamento pleural), quando dois ou três destes se apresentam associados, aumentam a sensibilidade do estudo tomográfico<sup>(10)</sup>.

Espessamento pleural contíguo ao tumor é um achado inespecífico, podendo ser causado por aderências fibrosas ou invasão da pleura parietal pelo tumor.

Alguns autores têm usado pneumotórax artificial com TC<sup>(11)</sup> para aumentar a acurácia do diagnóstico de invasão da parede e mediastino. Limitações ocorrem quando estão presentes aderências benignas ou quando o tumor está situado próximo às raízes das artérias e veias pulmonares (dificulta a introdução de ar no espaço subpleural).

Outros estudos utilizando TC com avaliação dinâmica do movimento respiratório, que observa a mudança relativa de localização entre o tumor pulmonar periférico e a parede durante a respiração, mostraram que a presença de tal deslocamento é um confiável indicador de ausência de invasão pleural parietal pelo tumor<sup>(12,13)</sup>.

RM mostra superior resolução de contraste e a invasão da parede é definida quando existe rotura do plano de gordura extrapleural pela lesão tumoral. A RM é superior na avaliação de certos parâmetros de irressecabilidade dos tumores do sulco superior que comumente envolvem o plexo braquial, vasos subclávios, corpos vertebrais, invasão do canal raquiano e forames neurais<sup>(14)</sup>.

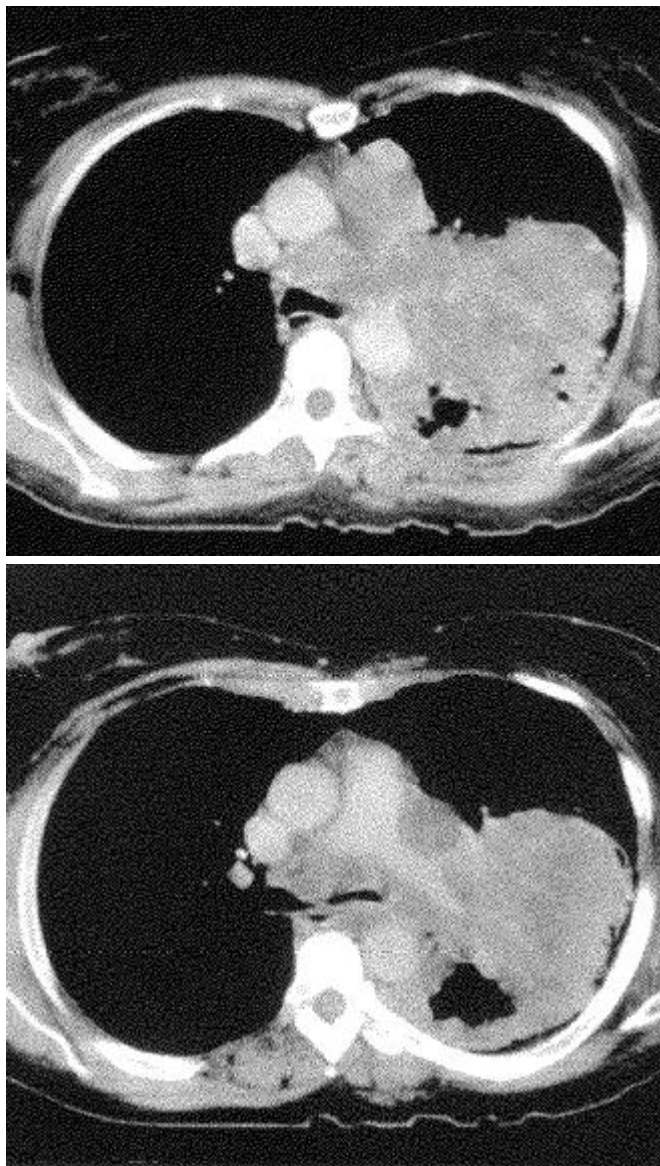
#### *Invasão mediastinal*

A TC e a RM são os principais métodos de imagem correntes utilizados para essa finalidade e ambos apresentam as mesmas limitações em distinguir, assim como no diagnóstico de invasão da parede torácica, contigüidade tumoral e invasão real.

O diagnóstico de invasão mediastinal é feito pela demonstração da presença de interdigitação da gordura mediastinal e extensão tumoral ao redor das estruturas vasculares, brônquios principais, traquéia, esôfago e coração (Figura 2).

Embora a invasão grosseira, com encarceramento das estruturas do mediastino, seja facilmente diagnosticada por TC e RM, apenas a mínima invasão tumoral da gordura mediastinal, sem invasão vascular ou de outras estruturas, é considerada ressecável pela maioria dos cirurgiões. A maior dificuldade na avaliação mediastinal está na distinção entre o tumor ressecável (T3) e o irressecável (T4)<sup>(15,16)</sup>.

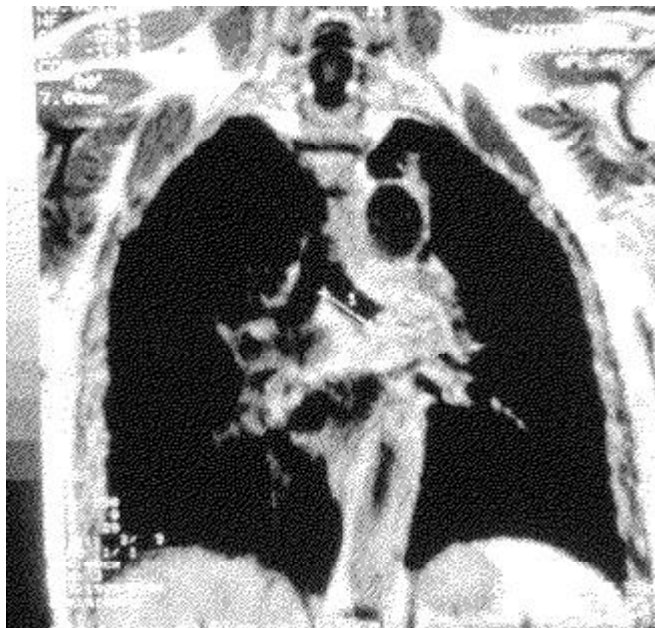
Os seguintes critérios têm sido utilizados no diagnóstico de invasão mediastinal: extenso contato entre o tumor e o mediastino, perda do plano de gordura entre o tumor e a estrutura mediastinal adjacente, presença de efeito de



**Figura 2** – Tumor pulmonar proximal do lobo superior esquerdo, classificado como T4, devido à invasão mediastinal grosseira, englobando a artéria pulmonar esquerda, carina e porção descendente da aorta, evidenciado em imagens axiais de TC ao nível da janela aórtico-pulmonar (a) e no plano do tronco arterial pulmonar principal (b)

massa adjacente à estrutura mediastinal, espessamento pleural ou pericárdico<sup>(10-17)</sup>.

RM em algumas situações pode ser superior ao estudo por TC devido à facilidade em demonstrar estruturas vasculares sem a necessidade do uso de material de contraste exógeno, capacidade de adquirir imagens multiplanares e superior resolução de contraste de imagem; contudo, a RM apresenta maior suscetibilidade a artefatos de mo-



**Figura 3** – Imagem de RM no plano coronal, com ponderação em T1, mostrando tumor pulmonar comprometendo o brônquio principal esquerdo, distando menos de 2cm

ção causados por movimentos respiratórios e cardíacos e movimentos do paciente, comprometendo a qualidade das imagens.

RM mostra-se útil na determinação da presença de invasão ou trombose tumoral vascular, na avaliação da extensão tumoral para as regiões anatómicas de difícil análise nos planos tomográficos axiais como regiões carinal e subcarinal (Figura 3), janela aórtico-pulmonar e ângulo cardiofrênico, avaliar envolvimento pericárdico, miocárdico e intracardiaco e nos tumores posteriores com possibilidade de extensão intra-raquiana<sup>(18,19)</sup>.

Um estudo feito pelo *Radiologic Diagnostic Oncology Group* (RDOG), comparando TC e RM pré-operatórios, mostrou que a RM é discretamente melhor, mas não de forma estatisticamente significativa, no diagnóstico de invasão mediastinal<sup>(20)</sup>.

#### *Derrame pleural*

Uma das situações de limitação de diagnóstico por imagem é a incapacidade de distinguir derrames benignos, derrames pleurais reativos (T1-T3), de derrames malignos (T4). Espessamento tecidual e nodularidade da superfície pleural, em associação com um derrame, é sugestivo de malignidade, porém a ausência destes achados não exclui uma causa maligna e o líquido deve ser aspirado e analisado citologicamente para excluir ou confirmar a natureza maligna.

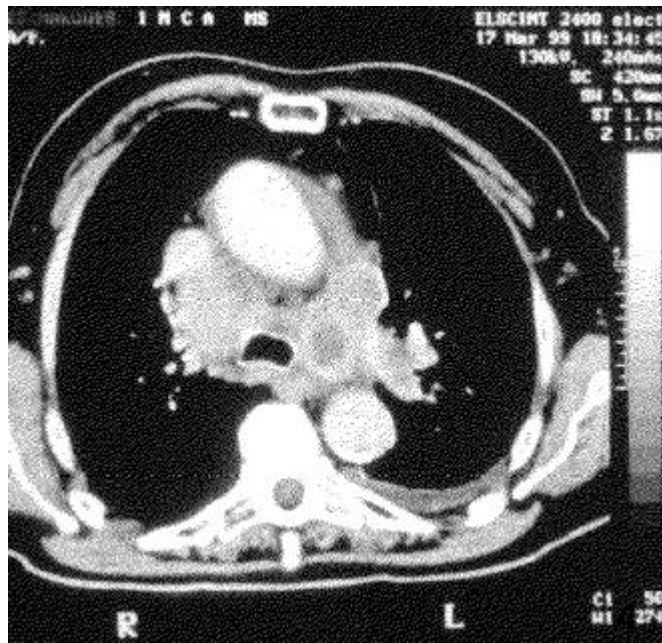


Figura 4 – Imagem de TC no plano axial apresentando adenomegalias metastáticas no mediastino, bilateralmente

#### AValiação DE METÁSTASE LINFONODAL (FATOR N)

TC e RM são equivalentes na demonstração de metástase linfonodal mediastinal e ambos não distinguem a natureza benigna ou maligna da adenopatia. A RM tem como desvantagem, por limitação intrínseca do método, não demonstrar a presença de calcificação nodal, o que na maioria dos casos indica benignidade. A determinação do tamanho nodal é o único critério realmente útil no diagnóstico de presunção de metástase (Figura 4). O consenso atual estabelece o valor de aproximadamente 1cm no menor eixo como limite de tamanho normal para linfonodo do mediastino.

Os recentes estudos mostram baixa especificidade e sensibilidade desses métodos de imagem no estadiamento nodal. A baixa especificidade é devida à ocorrência freqüente de aumento nodal hiperplásico, particularmente em pacientes com tumor central e pneumonia obstrutiva, e a baixa sensibilidade pela alta freqüência de metástases em linfonodos de tamanho normal<sup>(7-21)</sup>.

PET com FDG, diferente das outras técnicas de imagem correntes, permite distinguir a natureza benigna ou maligna dos linfonodos e detectar a presença de metástases microscópicas em linfonodos de tamanho normal, porém, o método não é perfeito e situações falso-positivas foram observadas com a presença de hiperfixação do traçador em processos infecciosos. O PET-FDG deve ser considerado como complementar ao TC e não como um método competitivo<sup>(22)</sup>.

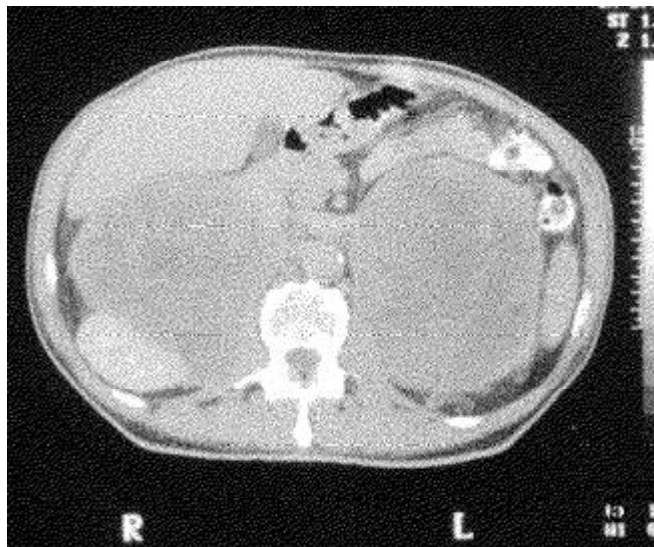


Figura 5 – Volumosas massas metastáticas, de tumor primário pulmonar, comprometendo as glândulas adrenais, evidenciadas em imagem axial de TC de abdome superior

#### METÁSTASES A DISTÂNCIA (FATOR M)

A detecção da presença de metástase extratorácica é um fator determinante e de extrema importância no processo de estadiamento do câncer. Atualmente, não existe um esquema estabelecido, com relação custo x benefício bem definido que justifique o estadiamento da doença a distância com métodos de imagem como rotina, a menos que o paciente seja sintomático ou apresente alterações laboratoriais. TC e RM de crânio estão indicados apenas na presença de sintomas neurológicos.

Para verificação das glândulas adrenais, por apresentarem alta incidência de metástases, o estudo tomográfico do abdome superior deve ser efetuado em conjunto com o estadiamento torácico (Figura 5). Cerca de 2/3 das lesões das adrenais identificadas nos estudos de imagem no paciente com câncer pulmonar são benignas, em geral adenomas não-funcionantes. Os critérios diagnósticos tomográficos indicativos de adenoma são: tamanho menor que 3cm e densidade da lesão menor que 10UH. RM pode ser útil no diagnóstico de adenoma quando imagens em *chemical shift* são utilizadas<sup>(23,24)</sup>.

#### CONCLUSÃO

A despeito de suas limitações, a avaliação por imagem é uma das principais etapas no processo de estadiamento do câncer pulmonar, sendo o TC helicoidal do tórax e abdome superior o método de imagem *standard*. RM não deve ser utilizada como substituto ou em conjunto com TC de forma rotineira, sendo mais apropriado que sua

aplicação seja reservada para situações específicas, como adjuvante, podendo acrescentar informações clínicas nos casos maldefinidos por TC. É particularmente útil no estudo de pacientes com contra-indicação ao uso do meio de contraste utilizado em tomografia. Novos métodos de imagem vêm mostrando resultados promissores, como o PET, que se está tornando rapidamente uma importante

arma no estadiamento do câncer pulmonar. Estudos preliminares indicam superioridade em relação ao TC e RM no diagnóstico de doença extratorácica, exceto na avaliação de metástases cerebrais, porém, estudos em grupos maiores serão necessários para determinar exatamente o seu papel na avaliação do paciente com câncer pulmonar.

## REFERÊNCIAS

1. Huston J, Mulim JR. Solitary pulmonary nodules: evaluation with a CT reference phantom. *Radiology* 1989;170:653-6.
2. Proto AV, Thomas SR. Pulmonary nodules studied by computed tomography. *Radiology* 1994;193:795-9.
3. Siegelman SS, Khouri NF, Leo FP. Solitary pulmonary nodules: CT assessment. *Radiology* 1986;160:307-12.
4. Siegelman SS, Khouri NF, Scott WW, Leo FP, Hamper UM, Fishman EK, et al. Pulmonary hamartoma: CT findings. *Radiology* 1986;160:313-7.
5. Swensen SJ, Brown LR, Colby TV, Weaver AL. CT evaluation of enhancement with iodinated contrast material. *Radiology* 1995;194:393-8.
6. Swensen SJ, Brown LR, Colby TV, Weaver AL, Midthun DE. Lung nodule enhancement at CT: prospective findings. *Radiology* 1996;201:447-55.
7. McLoud T, Swenson SJ. Lung carcinoma. *Clin Chest Med* 1999;20:697-713.
8. Swensen SJ, Viggiano RW, Midthun DE, Muller NL, Sherrick A, Yamashita K, et al. Lung nodule enhancement at CT: multicenter study. *Radiology* 2000;214:73-80.
9. Gupta NC, Frank AR, Dewan NA. Solitary pulmonary nodules: detection with PET with 2-(F-18)-fluoro-2-deoxy-d-glucose. *Radiology* 1992;184:441-4.
10. Glazer HS, Kaiser LR, Anderson DJ, Molina PL, Emami B, Roper CL, et al. Indeterminate mediastinal invasion in bronchogenic carcinoma: CT evaluation. *Radiology* 1989;173:37-42.
11. Yokoi K, Mori K, Miyazawa N, Saito Y, Okuyama A, Sasagawa M. Tumor invasion of the chest wall and mediastinum in lung cancer: evaluation with pneumothorax CT. *Radiology* 1991;181:147-52.
12. Shirakawa T, Fukuda K, Miyamoto Y, Tanabe H, Shimpei T. Parietal pleural invasion of the lung masses: evaluation with CT performed during deep inspiration and expiration. *Radiology* 1994;192:809-11.
13. Murata K, Takahashi M, Mori M, Shimoyama K, Mishina A, Fujino I, et al. Chest wall and mediastinal invasion by lung cancer: evaluation with multisection expiratory dynamic CT. *Radiology* 1994;191:251-5.
14. Geffer WB. Magnetic resonance in the evaluation of lung cancer. *Semin Roentgenol* 1990;25:73-84.
15. Glazer GM, Orringer MB, Gross BH, Quint LE. The mediastinum in non-small-cell lung cancer CT-surgical correlation. *AJR* 1994;142:1101-5.
16. Lewis JW Jr, Pearlberg JL, Beute GH, Alpern M, Kvale PA, Gross BH, et al. Can computed tomography of the chest stage lung cancer? Yes and no. *Ann Thorac Surg* 1990;49:591-6.
17. Hermam SJ, Winton TL, Weisbrod GL, Towers MJ, Mentzer SJ. Mediastinal invasion by bronchogenic carcinoma: CT signs. *Radiology* 1994;190:841-6.
18. Musset D, Grenier P, Carette MF, Frijia J, Hauuy MP, Desbleds MT, et al. Primary lung cancer staging: prospective comparative study of MR imaging with CT. *Radiology* 1986;160:607-11.
19. Shaffer K. Radiologic evaluation in lung cancer. *Chest* 1997;112:235-8.
20. Webb WR, Gatsonis C, Zerhouni EA, Heelan R, Glazer GM, Francis IR, et al. CT and MR imaging in staging non-small bronchogenic carcinoma: report of the radiologic diagnostic oncology group. *Radiology* 1991;178:705-13.
21. Quint LE, Francis IR, Whal RL, Gross BH, Glazer GM. Preoperative staging of non-small-cell carcinoma of the lung: imaging methods. *AJR* 1995;164:1349-59.
22. Chin Jr R, Ward R, Keys J Jr, Choplin RH, Reed JC, Wallenhaupt S, et al. Mediastinal staging of non-small-cell lung cancer with positron emission tomography. *Am J Respir Crit Care Med* 1995;152:2090-6.
23. Schwartz LH, Panicek DM, Koutcher JA, Heelan RT, Bains MS, Burt M, et al. Echoplanar MR imaging for characterization of adrenal masses in patients with malignant neoplasms: preliminary evaluation of calculated T2 relaxation values. *AJR* 1995;164:911-5.
24. Mitchell DG, Crovello M, Matteucci T, Petersen RO, Miettinen MM. Benign adrenocortical masses: diagnosis with chemical shift imaging. *Radiology* 1992;185:345-51.