

---

## Fístula nefrobrônquica em paciente com infecção por “*Pasteurella aerogenes*”\*

RENATO DELLA SANTA<sup>1</sup>, CLÁUDIO LEO GELAPE<sup>1</sup>, FELIPE DUBORQC<sup>2</sup>, RICARDO LIRA<sup>2</sup>, JOÃO CABRAL<sup>3</sup>

Apresenta-se o caso de uma paciente com nefrolitíase que, após submeter-se a uma litotripsia, evoluiu com pielonefrite xantogranulomatosa, fístula nefrobrônquica, abscesso pulmonar e septicemia. O tratamento incluiu drenagem da loja renal, drenagem tubular da pleura e do abscesso pulmonar por toracotomia e nefrectomia direita. A bactéria isolada, tanto da loja renal, quanto do abscesso pulmonar, foi a *Pasteurella aerogenes*, sendo este o primeiro caso na literatura médica mundial relacionado a este patógeno. (*J Pneumol* 2002;28(2):109-112)

---

### *Nephrobronchial fistula due to *Pastereula aerogenes* infection*

*The authors report the case of a 58 year-old woman with nephrolithiasis, who after being submitted to percutaneous lithotripsy developed xantogranulomatous pyelonephritis, lung abscess and sepsis. Initially, treatment included open drainage of the retroperitoneum, nephrectomy and tubular drainage of the lung abscess and pleural space, through right lateral thoracotomy. *Pastereula aerogenes* was isolated from both lung and retroperitoneal secretions. To our knowledge, this is the first case of nephrobronchial fistula related with this bacteria in medical literature.*

---

**Descritores** – Fístula brônquica. Pielonefrite xantogranulomatosa. Abscesso pulmonar. Infecções bacterianas gram-negativas. Litíase. Rim.

**Key words** – Bronchial fistula. Xantogranulomatous pyelonephritis. Lung abscess. Gram-negative bacterial infections. Lithiasis. Kidney.

---

**Siglas e abreviaturas utilizadas neste trabalho**

FiO<sub>2</sub> – Fração inspirada de oxigênio

FNB – Fístula nefrobrônquica

Hb – Hemoglobina

irm – Incursões respiratórias por minuto

PXG – Pielonefrite xantogranulomatosa

---

### INTRODUÇÃO

A fístula nefrobrônquica (FNB) é uma complicação extremamente rara de pielonefrite xantogranulomatosa (PXG)<sup>(1-4)</sup>, sendo esta última caracterizada por extensa destruição do parênquima renal, em um rim cronicamente infectado, com formação de fístulas para pele e órgãos adjacentes, geralmente o trato gastrointestinal. Na histopatologia há acúmulo de macrófagos contendo lipídeos,

entremeados com linfócitos, plasmócitos e células gigantes, substituindo o parênquima renal<sup>(1)</sup>.

Temos por objetivo descrever o quadro clínico, a investigação diagnóstica, o tratamento cirúrgico e dados da literatura, sendo este o primeiro caso descrito causado por *Pasteurella aerogenes*.

### RELATO DO CASO

Uma paciente de 58 anos, portadora de litíase renal direita, foi submetida a uma litotripsia dois anos antes, em outro serviço. Logo após esse procedimento, a mesma passou a apresentar hiperpirexia ocasional, sendo tratada com antibioticoterapia intermitente.

Nos últimos seis meses, além da febre quase diária, passou a apresentar dor lombar, expectoração amarelada e dispnéia progressiva. Transferida para o nosso hospital,

---

\* Trabalho realizado no Hospital São Marcos, Recife, PE.

1. Cirurgia Torácica.
2. Serviço de Urologia.
3. Nefrologista.

Endereço para correspondência – Renato Della Santa, Rua Afonso Batista, 175, apto. 601 – Espinheiro – 52021-020 – Recife, PE. Tel. (81) 3241-4763; e-mail: renato\_della@uol.com.br.

**Recebido para publicação em 14/5/01. Aprovado, após revisão, em 16/10/01.**

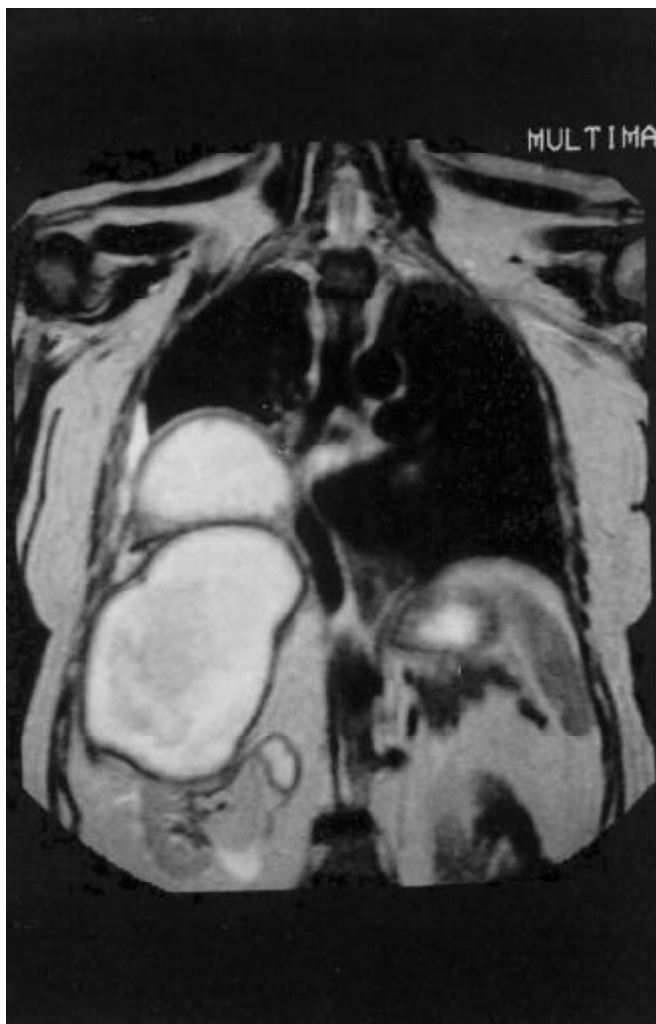
uma radiografia de tórax mostrava opacificação de metade do hemitórax direito.

Baseados na história clínica e no achado radiológico, solicitamos uma ressonância magnética do tórax e do abdome, observando-se que grande coleção retroperitoneal direita rechaçando o fígado estendia-se para o hemitórax direito, ocupando a metade inferior do pulmão ipsilateral, com derrame pleural discreto. Havia também grande destruição do rim direito (Figuras 1 e 2). A leucemia era de 32.000 leucócitos com desvio à esquerda, Hb de 8,3g/dL, temperatura de 38,5 graus Celsius, a frequência respiratória de 30irm e a saturação de O<sub>2</sub> de 95% com FiO<sub>2</sub> de 30% (através de cânula nasal).

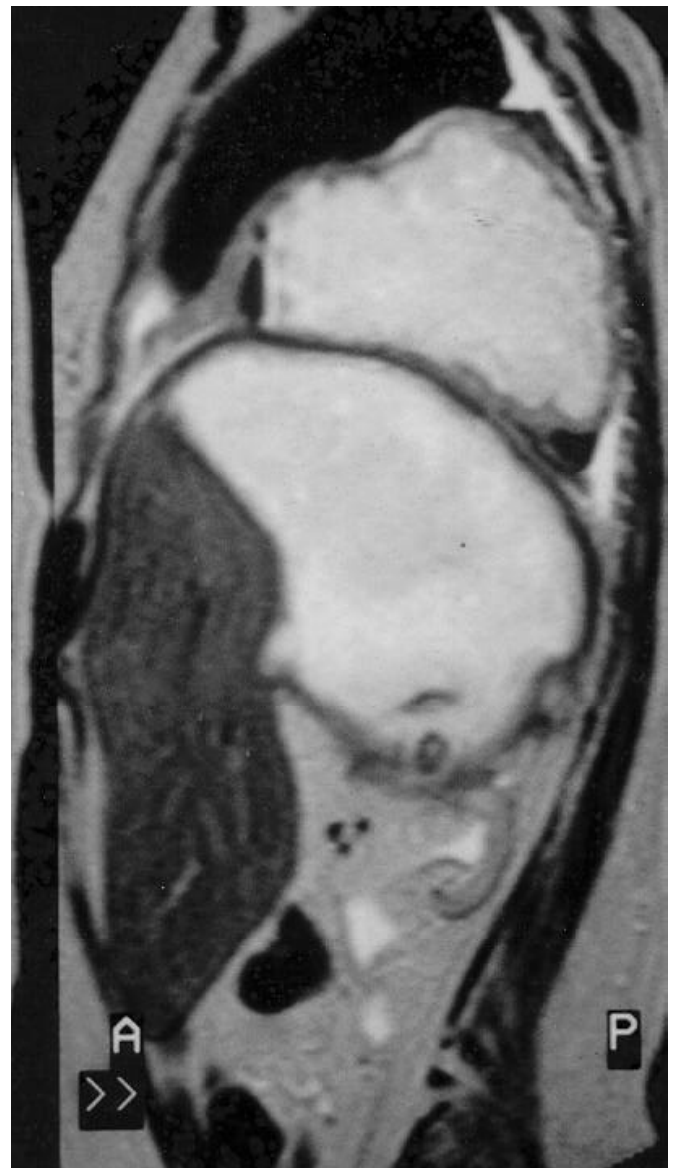Devido ao grave quadro infeccioso, foi submetida a drenagem da loja renal direita, através de abordagem retroperitoneal, e a drenagem tubular por minitoracotomia do

abscesso pulmonar e do espaço pleural, com dois drenos tubulares. Foi constatada, além de pequeno derrame pleural direito, destruição de praticamente toda a hemicúpula diafragmática direita, havendo ampla comunicação do retroperitônio (rim) e lobo inferior do pulmão. Encontramos vários cálculos renais na cavidade retroperitoneal.

A cultura do abscesso pulmonar e da loja renal foi positiva para *Pasteurella aerogenes* sensível a vários antibióticos, sendo iniciado tratamento com ciprofloxacina, 800mg/dia. As hemoculturas foram negativas. A paciente negou contato com suínos.



**Figura 1** – Ressonância magnética (plano coronal): notar destruição do rim direito, abscesso retroperitoneal, abscesso pulmonar e discreto derrame pleural.



**Figura 2** – Ressonância magnética (plano sagital): observar fígado rechaçado anteriormente pelo grande abscesso retroperitoneal, abscesso pulmonar e derrame pleural.

Posteriormente, com a persistência de febre intermitente, associamos cefepima 3,0g/dia e, na terceira semana de internamento, foi realizada nefrectomia direita, deixando a loja renal exposta, havendo cessação do quadro febril e normalização do leucograma. O histopatológico confirmou PXG (Figura 3).

A paciente permaneceu com o dreno pleural por quatro semanas e com o abscesso pulmonar drenado por sete semanas. O espaço retroperitoneal cicatrizou normalmente. A antibioticoterapia foi suspensa quando da retirada do último dreno. Encontra-se assintomática.

## COMENTÁRIOS

Fístula nefrobrônquica (FNB) causada por PXG é uma entidade clínica extremamente rara. Apenas três foram descritas<sup>(4)</sup>, causadas, respectivamente, por *Bacteroides ovatus*<sup>(2)</sup>, *Streptococcus viridans*<sup>(3)</sup> e *Proteus mirabilis*<sup>(4)</sup>. Este relato de caso é o primeiro descrito em toda a literatura médica, tendo como agente a *Pasteurella aerogenes*.

Essa bactéria gram-negativa normalmente causa infecção em animais, embora casos isolados de infecção em seres humanos tenham sido relatados na literatura médica, geralmente relacionados com mordidas de suínos, causando infecções cutâneas<sup>(5)</sup>. Existe relato de osteomielite vertebral sem qualquer exposição conhecida a suínos<sup>(6)</sup>.

Dos casos descritos na literatura, observa-se a presença de tosse, expectoração produtiva, febre e dor lombar como os principais sintomas<sup>(2,4)</sup>, embora tenha sido descrito caso sem queixas urinárias e dor lombar<sup>(3)</sup>.

Geralmente, a comunicação das cavidades é feita através do trígono lombocostal do diafragma<sup>(4)</sup>, embora neste caso a infecção tenha destruído cerca de 80% da hemícupula, de maneira que se visualizava a base pulmonar direita através da incisão lombar.

A base do tratamento foi a drenagem dos focos infecciosos, nefrectomia<sup>(1,4)</sup> quando do esfriamento do processo infeccioso retroperitoneal e do abscesso pulmonar, evitando-se qualquer tipo de ressecção pulmonar, como bem estabelecido por Rice *et al.*<sup>(7)</sup>, em pacientes de alto risco portadores de abscessos pulmonares. Todavia, Chung<sup>(8)</sup> preconiza a ressecção pulmonar (usualmente lobectomia) em pacientes com abscessos maiores que 4cm, na presença de fístula broncopulmonar, com septicemia persistente e nos pacientes que não apresentam melhora clínica

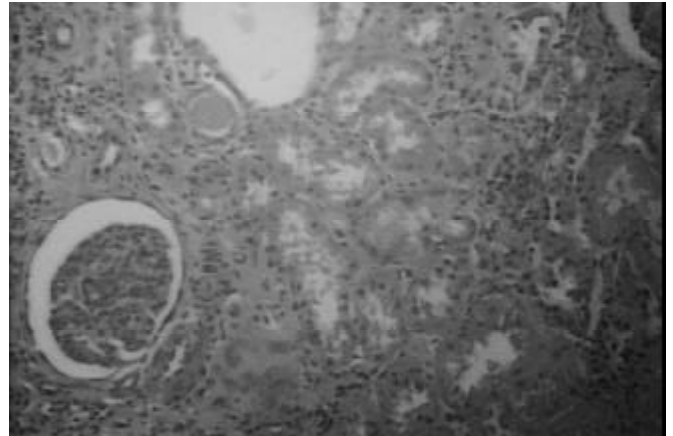


Figura 3 – Microscopia óptica de rim direito evidenciando pielonefrite xantogranulomatosa. Hematoxilina-eosina: x 100.

após 6-8 semanas de tratamento. Nossa conduta baseou-se em evitar ressecção pulmonar em paciente séptica, havendo melhora clínica progressiva, evitando-se qualquer ressecção. A mortalidade por abscesso pulmonar é influenciada por vários fatores, podendo ser maior quando infecção por *Pseudomonas aeruginosa*, *Staphylococcus aureus*, *Klebsiella pneumoniae*, localização em lobo inferior direito e níveis de hemoglobina < 10g/dL estiverem presentes<sup>(9)</sup>.

Embora muito rara, a PXG deve ser considerada como causa de abscesso pulmonar, principalmente em pacientes com história prévia de litíase renal. Devido à grande quantidade de secreção purulenta encontrada nesta paciente, acreditamos que a drenagem cirúrgica (a céu aberto) seja mais eficaz, embora a drenagem por punção para colocação de cateteres tipo *pig tail* tenha sido utilizada em paciente com o mesmo diagnóstico, mas com abscessos consideravelmente menores que o apresentado neste trabalho<sup>(3)</sup>. Deve-se ressaltar também que a presença de derrame pleural, como mostrado pela ressonância magnética, e a necessidade de perfeito posicionamento dos drenos (no espaço pleural e no abscesso pulmonar), além de perfeita avaliação da destruição diafragmática, influenciaram nossa decisão de uma minitoracotomia lateral para abordar o problema. De qualquer forma, a nefrectomia deve sempre ser realizada, pois, caso contrário, o processo infeccioso não será erradicado. Concordamos que ela seja sempre feita após a drenagem dos abscessos, como preconizado<sup>(2,4)</sup>.

## REFERÊNCIAS

1. Parsons M, Harris SC, Grainger RG, Ross B, Smith JAR, Williams JL, et al. Fistula and sinus formation in xantogranulomatous pyelonephritis. A clinicopathological review and report of four cases. Br J Urol 1986; 58:488-93.
2. Pandya K, Wilcox J, Khaw H, Cleveland D, Sharma OP. Lung abscess secondary to xantogranulomatous pyelonephritis. Thorax 1990;45:297-8.
3. O'Brien JD, Ettinger NA. Nephrobronchial fistula and lung abscess resulting from nephrolithiasis and pyelonephritis. Chest 1995;108:1166-8.

4. Mouroux J, Alifano M, Venissac N, Chevallier D. Nephrobronchial fistula secondary to xantogranulomatous pyelonephritis. *Ann Thorac Surg* 1999;68:1836-7.
5. Barnham M. Pig bites injuries and infection: report of seven human cases. *Epidemiol Infect* 1988;101:641-5.
6. Quiles I, Blazquez JC, De Teresa I, Plaza J, Medrano C. Vertebral osteomyelitis due to *Pasteurella aerogenes*. *Scand J Infect Dis* 2000;32:566-7.
7. Rice TW, Ginsberg RJ, Todd TR. Tube drainage of lung abscesses. *Ann Thorac Surg* 1987;44:356-9.
8. Hirshberg B, Sklair-Levi M, Nir-Paz R, Bem-Sira L, Krivoruk V, Kramer MR, et al. Factors predicting mortality of patients with lung abscess. *Chest* 1999;115:746-50.
9. Chung AD. Infected lung cysts. *Postgrad Med J* 1999;75:49-51.