
Pseudotumor inflamatório em criança pré-escolar*

MAURA MALCON¹, NILTON HAERTEL GOMES², VALÉRIA JORGE³, GERALDO GEYER⁴

Descreve-se o caso de um menino de cinco anos, no qual, durante o controle de tratamento de pneumonia adquirida na comunidade, foi evidenciada uma massa circunscrita, heterogênea, no lobo superior esquerdo. Foi realizada lobectomia superior esquerda, com diagnóstico histológico pós-operatório de pseudotumor inflamatório histiocítico. Não se detectou recorrência nos quatro anos de pós-operatório. De etiologia ignorada, essas lesões podem ter comportamento local semelhante ao de sarcomas, razões que fazem da exérese com amplas margens cirúrgicas o método de eleição para diagnóstico e tratamento simultâneos. (*J Pneumol* 2001;27(5):279-281)

Inflammatory pseudotumor in childhood

The authors described a case of a five year old boy having an inflammatory pseudotumor (fibrohistiocytic granuloma) in the left upper lobe. Surgical excision was undertaken, and the four year outcome was favorable. These tumors are rare and can simulate sarcomas, so that a radical excision is considered the diagnostic procedure and the treatment of choice as well.

Descritores – Pseudotumor inflamatório. Pré-escolar. Granuloma pulmonar de células plasmáticas.

Key words – Inflammatory pseudotumor. Childhood. Plasma cell pulmonary granuloma.

Siglas e abreviaturas utilizadas neste trabalho

PSI – Pseudotumor inflamatório

LSE – Lobo superior esquerdo

TC – Tomografia computadorizada

INTRODUÇÃO

Incomum nos adultos, as neoplasias benignas do pulmão são extremamente raras em crianças. O pseudotumor inflamatório do pulmão é uma lesão tumescente benigna, circunscrita, usualmente solitária, de etiologia desconhecida e relativamente rara⁽¹⁻⁵⁾. Acomete pacientes adultos jovens e crianças com idade abaixo de 16 anos^(1,2,6).

* Trabalho realizado na Santa Casa de Pelotas (RS), Universidade Católica de Pelotas (RS) e Universidade Federal de Pelotas (RS).

1. Médica do Serviço de Pneumologia da Santa Casa de Misericórdia de Pelotas; Professora convidada da Disciplina de Pneumologia da FMUCP; Mestre em Epidemiologia pela UFPel.
2. Professor de Cirurgia Torácica da FMUCP; Professor de Cirurgia Torácica da FMUFP; Chefe do Serviço de Cirurgia Torácica da Santa Casa de Misericórdia de Pelotas.
3. Professora de Patologia pela FMUCP; Patologista da Santa Casa de Misericórdia de Pelotas.
4. Chefe do Serviço de Anatomia Patológica do Lab. Geyer-Hospital Ernesto Dornelles, Porto Alegre.

Endereço para correspondência – Maura Malcon, Rua Voluntários da Pátria, 1.428, sala 502 – 96015-730 – Pelotas, RS. Tel./Fax (53) 222-9875; E-mail: mmalcon@zaz.com.br

Recebido para publicação em 15/8/00. Aprovado, após revisão, em 12/4/01.

Histologicamente é composto por linfócitos, histiócitos, plasmócitos e miofibroblastos⁽¹⁻⁸⁾. Na literatura, a sinonímia é usada de acordo com proporção de células encontradas, tais como: granuloma de células plasmáticas⁽¹⁾, tumor miofibroblástico inflamatório^(2,9), fibrossarcoma inflamatório⁽¹⁰⁾. O tratamento recomendado é a ressecção cirúrgica mantendo amplas margens livres, uma vez que pode haver recorrência conseqüente a infiltração local^(1,4-7,10).

RELATO DO CASO

Homem de cinco anos, branco, natural e procedente de Pelotas, RS. Foi encaminhado ao ambulatório de pneumopediatria para controle de tratamento de pneumonia (penicilina procaína + potássica 400.000u IM 12/12h por cinco dias (domiciliar) completado com sete dias de hospitalização).

Ao exame físico encontrava-se em bom estado geral, ativo, afebril, mucosas coradas, sem adenomegalias palpáveis. À ausculta pulmonar apresentava diminuição de murmúrio vesicular na base e região axilar anterior esquerda. Ausculta cardíaca sem alterações. Abdome sem visceromegalia.

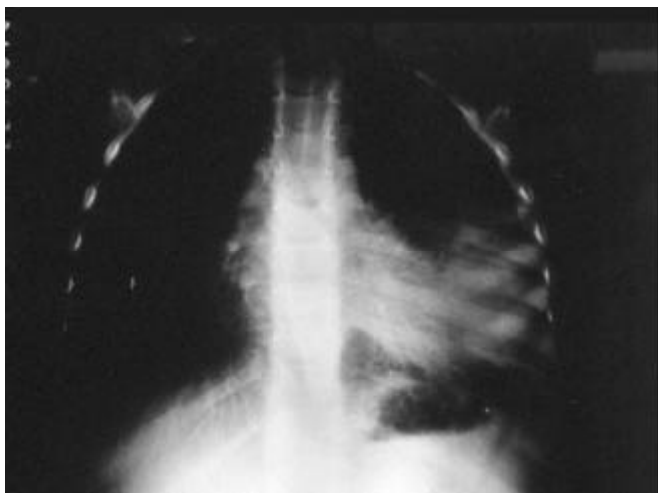


Figura 1 – Radiografia de tórax PA: opacidade em pulmão esquerdo.

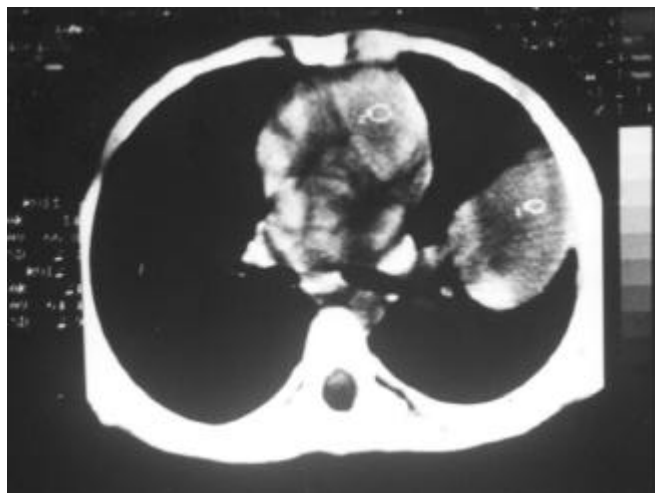


Figura 2 – TC de tórax: lesão expansiva, intraparenquimatosa, em lobo superior esquerdo (LSE).

Foi internado para investigar opacidade no pulmão esquerdo (Figura 1). Hemograma, plaquetas, glicose, uréia, creatinina, sódio, potássio e provas de coagulação, normais. A cintilografia pulmonar demonstrou diminuição de perfusão à esquerda e a ultra-sonografia transparietal revelou massa de ecogenicidade mista. A tomografia computadorizada (TC) de tórax mostrou uma lesão expansiva que lembrava cisto hidático roto com membrana retida, de contornos regulares, heterogênea, bem delimitada, intraparenquimatosa, no lobo superior esquerdo (LSE), com ausência de calcificações ou áreas escavadas no seu interior, com densidade central semi-sólida, sem espessamento de pleura ou invasão de parede torácica. Traquéia e brônquios normais, ausência de adenomegalias, baço e fígado sem anormalidade (Figura 2).

Realizou-se a abordagem cirúrgica, através de toracotomia póstero-lateral esquerda com preservação muscular total. Após a liberação de aderências frouxas do lobo superior com a parede torácica encontramos uma cissura incompleta e a artéria pulmonar com a sua camada adventícia com espessamento típico das lesões inflamatórias, tornando a sua dissecação ligeiramente trabalhosa. O LSE estava totalmente envolvido na reação tecidual (hepatizado), em contraste com o lobo inferior que estava normal, motivando a decisão por sua retirada total, sem biópsia de congelamento. As seqüências pós-operatórias foram normais, com alta hospitalar no sétimo dia. O LSE continha uma grande massa tumoral, firme, medindo 12 x 9,5 x 6,5cm, não encapsulada, de coloração pardo-amarelada e com cavitação central de 8cm de diâmetro. Os cortes histológicos revelaram densa proliferação de células fusiformes, dispostas em feixes recurvados, por vezes com padrão verticilar, entre as quais havia um número variado de histiócitos espumosos, plasmócitos e

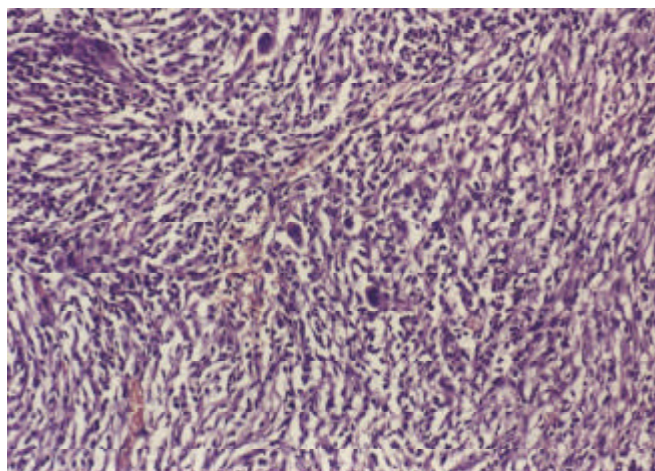


Figura 3 – Microscopia: proliferação de células fusiformes, entre as quais há número variado de histiócitos espumosos, plasmócitos e células multinucleadas.

células multinucleadas. Havia área de necrose e ocasionais septos colagenizados. Na periferia, o processo infiltrava septos alveolares e vias aéreas em pequenas extensões (Figura 3). Esses achados histológicos são diagnósticos de pseudotumor inflamatório, subtipo histiocítico, ou tumor miofibroblástico inflamatório.

No seguimento pós-operatório de quatro anos não foi detectada recorrência do tumor.

COMENTÁRIOS

Os tumores primários do pulmão são raros em crianças^(6,11). Em pacientes jovens (menos de 16 anos) que apresentam massa pulmonar bem circunscrita e sintomas respiratórios inespecíficos, o diagnóstico de pseudotumor inflamatório (PSI) deve ser considerado^(1,2,6,12).

Na série de Hartman e Shochat⁽⁶⁾, dos 230 tumores descritos, 79 foram benignos e, destes, 56% eram PSI. Na revisão de Hancock *et al.*⁽¹¹⁾, dos 383 tumores (incluindo a série anterior), o PSI representou 52,2% dos benignos e 12,5% dos tumores no geral.

A etiologia e a patogênese permanecem desconhecidas⁽¹⁻⁵⁾. Seu aparecimento é atribuído a um processo reativo local do tipo metabólico/imunológico, com crescimento celular organizado correspondente a uma variante de resposta de reparo pós-inflamatória; em 20% dos pacientes há história de doença pulmonar prévia^(1-3,5-8), o que não se evidenciou nesse caso.

O PSI usualmente apresenta-se como uma massa parenquimatosa, periférica, firme, bem circunscrita, não capsulada, de coloração branco-amarelada e tamanho de 1,2 a 15cm (média de 4,0cm) que destrói a arquitetura pulmonar^(1,2). Brônquios e vasos podem estar entrelaçados com aproximadamente 2/3 da massa parenquimatosa, estreitados distalmente e obliterados em forma de funil.

Microscopicamente, mostra heterogeneidade celular, incluindo plasmócitos maduros, miofibroblastos, linfócitos e histiócitos^(1-4,6,7), como pode ser constatado nesse caso. O espectro histológico pode ser dividido em duas grandes variantes: histiocítica e granuloma de células plasmáticas. Alguns casos apresentam celularidade mista e foram classificados por Spencer⁽⁸⁾ como “complexo granuloma-histiocitoma”. A coloração à macroscopia varia de acordo com o componente celular: o amarelo é devido às células xantomatosas, ricas em lipídeos. Plasmócitos e linfócitos dão a tonalidade bronze e as fibras conjuntivas são brancas. As duas categorias têm seus problemas no diagnóstico diferencial: a variante histiocítica deve ser diferenciada com os fibro-histiocitomas que podem ser benignos ou malignos e o granuloma de células plasmáticas deve com o fibrossarcoma inflamatório. Métodos imuno-histoquímicos aliados à experiência do patologista complementam-se na elucidação desses casos.

A maioria dos pacientes é assintomática^(1,2,5,8,12). Quando presentes, os sintomas mais relatados são: febre e tosse; dispnéia, hemoptise, dor torácica e perda de peso também podem ocorrer^(1,6,11,12). Nosso paciente apresentou tosse por três dias, evoluindo para um quadro assintomático. O achado na radiografia de tórax pode ser casual. Embora o estudo radiológico defina adequadamente a lesão, nenhum sinal específico sugere o diagnóstico de PSI⁽⁸⁾. Pneumonia com atelectasia induz a erro diagnóstico, como no presente caso; calcificação focal, envolvimento hilar, endobrônquico e mediastinal também são descritos^(1,5,6,12). Nos exames laboratoriais tem-se hipergamaglobulinemia com aumento das frações de imunoglobulinas IgM, IgA, IgG, elevação de velocidade de hemossedimentação e trombocitose^(2,5,9). As imunoglobulinas não foram solicitadas para esse caso e as plaquetas mostravam níveis

normais. É relatado o aumento dos níveis séricos de interleucina IL-1 β e interleucina-6 (IL-6)⁽¹³⁾. Todas essas alterações normalizam-se com a excisão da lesão^(2,5). A aspiração percutânea com agulha fina mostra uma mistura inespecífica de histiócitos, fibroblastos, linfócitos e plasmócitos, achados semelhantes aos encontrados nos esfregaços provenientes de lesões inflamatórias de diversas origens. Por isso, a biópsia cirúrgica continua sendo o método mais acurado de diagnóstico.

O tratamento de escolha é o cirúrgico^(1,6). A excisão da lesão é diagnóstica e curativa⁽⁴⁾. Os PSI podem invadir as veias pulmonares, a pleura, a parede torácica, o hilo e o mediastino, comportando-se como um fibrossarcoma inflamatório de baixa malignidade. Uma intervenção cirúrgica radical precoce previne a invasão local e a recorrência do tumor^(1,2,4-6,9). O prognóstico é excelente quando a ressecção é completa e com amplas margens cirúrgicas livres^(1,14).

REFERÊNCIAS

1. Bahadori M, Liebow AA. Plasma cell granulomas of the lung. *Cancer* 1973;31:191-208.
2. Pettinato G, Manivel JC, De Rosa N, Dehner LP. Inflammatory myofibroblastic tumor (plasma cell granuloma). Clinicopathologic study of 20 cases with immunohistochemical and ultrastructural observations. *Am J Clin Pathol* 1990;94:538-546.
3. Batsakis JG, El-Naggar AK, Luna MA, Goepfert H. “Inflammatory pseudotumor”: What is it? How does it behave? *Ann Otol Rhinol Laryngol* 1995;104:329-331.
4. Bush A, Sheppard MN, Wahn U, Warner JO. Spontaneous arrest of growth of a plasma cell granuloma. *Respir Med* 1992;86:161-164.
5. Doski JJ, Priebe CJ Jr, Driessnack M, Smith T, Kane P, Romero J. Corticosteroids in the management of unresected plasma cell granuloma (inflammatory pseudotumor) of the lung. *J Pediatr Surg* 1991;26:1064-1066.
6. Hartman GE, Shochat SJ. Primary neoplasms of childhood: a review. *Ann Thorac Surg* 1983;36:108-119.
7. Colby TV. Fibrous and fibrohistiocytic tumors and tumor-like conditions. In: Colby TV, Koss MN, Travis WT, eds. *Tumors of the lower respiratory tract*. 3rd ed. Washington: Armed Forces Institute of Pathology, 1995;327-338.
8. Hasleton PS. Inflammatory pseudotumor. In: Hasleton PS, eds. *Spencer's pathology of the lung*. 5th ed. New York: McGraw-Hill, 1996; 966-971.
9. Tang TT, Segura AD, Oechler HW, et al. Inflammatory myofibrohistiocytic proliferation simulating sarcoma in children. *Cancer* 1990;65:1626-1634.
10. Meis JM, Enzinger FM. Inflammatory fibrosarcoma of the mesentery and retroperitoneum: a tumor closely simulating inflammatory pseudotumor. *Am J Surg Pathol* 1991;15:1146-1156.
11. Hancock BJ, Di Lorenzo M, Yossef S, Yazbeck S, Marcotte JE, Collin PP. Childhood primary pulmonary neoplasms. *J Pediatr Surg* 1993; 28:1133-1136.
12. Bragg DG, Chor PJ, Murray KA, Kjeldsberg CR. Lymphoproliferative disorders of the lung: histopathology, clinical manifestations, and imaging features. *AJR Am J Roentgenol* 1994;163:273-281.
13. Rohrlisch P, Peuchmaur M, Cocci SN, et al. Interleukin-6 and interleukin-1 β production in a pediatric plasma cell granuloma of the lung. *Am J Surg Pathol* 1995;19:590-595.
14. Cerfoli RJ, Allen MS, Nascimento AG, Deschamps C, Trastek VF, Miller DL, Pairolero PC. Inflammatory pseudotumors of the lung. *Ann Thorac Surg* 1999;67:933-936.