

Frênulo lingual: modificações após frenectomia

Lingual frenulum: changes after frenectomy

Irene Queiroz Marchesan¹

Roberta Lopes de Castro Martinelli²

Reinaldo Jordão Gusmão³

Descritores

Freio lingual
Transtornos da articulação
Otolaringologia
Fonoaudiologia
Procedimentos cirúrgicos ambulatoriais

Keywords

Lingual frenum
Articulation disorders
Otolaryngology
Speech, language and hearing sciences
Ambulatory surgical procedures

RESUMO

Objetivo: Descrever as mudanças ocorridas após a frenectomia com relação à mobilidade e funções da língua. **Métodos:** Foram avaliados 53 sujeitos, os quais nunca haviam se submetido a fonoterapia ou a cirurgia do frênulo. Um protocolo com escores específicos para avaliação do frênulo lingual foi utilizado para avaliar os sujeitos com evidências de alteração neste aspecto. Foi encontrada alteração em dez sujeitos, que foram encaminhados a um otorrinolaringologista para frenectomia. Após a cirurgia, esses sujeitos foram reavaliados pelo fonoaudiólogo utilizando-se o mesmo protocolo. Fotos e vídeos foram usados para comparação. **Resultados:** Trinta dias após a cirurgia, os sujeitos apresentaram a forma da ponta da língua modificada, assim como os movimentos melhorados. O fechamento labial e a fala também melhoraram. **Conclusão:** A frenectomia é eficiente para melhorar a mobilidade e a postura da língua, assim como suas funções, incluindo a produção da fala.

ABSTRACT

Purpose: To describe the changes after frenectomy concerning mobility and functions of the tongue. **Methods:** Participants were 53 subjects who had never undergone speech therapy or lingual frenulum surgery. A specific lingual frenulum protocol with scores was used by speech-language pathologists when there was evidence of frenulum alteration. Ten subjects had abnormal frenulum and were referred to an otolaryngologist for frenectomy. After surgery, the subjects were re-evaluated using the same protocol. Photos and videos were taken for comparison. **Results:** Thirty days after surgery, the subjects had the shape of the tip of the tongue and its movements improved. Lip closure and speech were also improved. **Conclusion:** Frenectomy is efficient to improve tongue posture, tongue mobility, oral functions, and oral communication.

Endereço para correspondência:

Irene Queiroz Marchesan
R. Cayowaá, 644, São Paulo (SP), Brasil,
CEP 05012-000.
E-mail: irene@cefac.br

Recebido em: 20/6/2012

Aceito em: 20/11/2012

Estudo realizado no Centro de Atendimento à Criança, Prefeitura Municipal de Brotas – Brotas (SP), Brasil.

(1) CEFAC Saúde e Educação – São Paulo (SP), Brasil.

(2) Centro de Atendimento à Criança, Prefeitura Municipal de Brotas – Brotas (SP), Brasil.

(3) Departamento de Oftalmologia e Otorrinolaringologia, Faculdade de Ciências Médicas, Universidade Estadual de Campinas – UNICAMP – Campinas (SP), Brasil.

Conflito de interesses: Não

INTRODUÇÃO

O frênulo da língua é uma pequena prega de membrana mucosa que conecta a metade da face sublingual da língua ao assoalho da boca, interferindo nos movimentos da língua e em suas funções. As funções orofaciais podem estar alteradas de acordo com o grau de alteração do frênulo da lingual⁽¹⁻⁴⁾.

A avaliação do frênulo lingual é requerida quando os movimentos da língua e as funções orofaciais de mastigação, deglutição e fala estão alteradas⁽⁵⁻⁸⁾. Vários profissionais avaliam o frênulo da lingual de acordo com seus conhecimentos. Em geral, avalia-se a anatomia da cavidade oral e do frênulo assim como as funções exercidas pela língua. Não é comum o uso de um protocolo específico para essa avaliação. Cirurgias são indicadas apenas quando as funções orofaciais estão significativamente comprometidas⁽⁹⁾. A frenectomia é o procedimento mais comum para liberar o frênulo lingual⁽¹⁰⁾. O objetivo desse estudo foi descrever as modificações na mobilidade de língua e nas funções orofaciais após a frenectomia.

MÉTODOS

Cinquenta e três sujeitos que nunca haviam se submetido a fonoterapia ou a cirurgia do frênulo lingual foram avaliados por um fonoaudiólogo em 2010. Esses sujeitos foram encaminhados para avaliação fonoaudiológica por professores,

pediatras e dentistas de Brotas (SP), e suspeitou-se de alteração de frênulo em 14 (26,4%) deles. Nenhum dos sujeitos apresentava síndromes genéticas, alterações auditivas, cognitivas ou motoras. Aplicou-se um protocolo com escores, específico para avaliação de frênulo lingual, quando havia suspeita de alteração do frênulo⁽⁶⁾. Dez sujeitos entre 2 e 33 anos, sendo oito homens e duas mulheres, apresentaram alteração no frênulo lingual e em funções orofaciais. Eles foram encaminhados pelo fonoaudiólogo a um otorrinolaringologista para frenectomia. Para comparação antes e após a cirurgia, fotos e vídeos foram realizados utilizando-se uma câmera digital Sony® HX1. Os dados coletados foram tabulados e analisados por meio do Excel®. O estudo foi aprovado pelo Comitê de Ética do CEFAC (protocolo 107/10).

RESULTADOS

Trinta dias após a cirurgia, os pacientes foram reavaliados utilizando-se o mesmo protocolo. Foram observadas mudanças no frênulo lingual e na mobilidade da língua. A protrusão, lateralização e elevação da língua melhoraram em diferentes graus. O melhor resultado foi para a protrusão, e o pior foi para a elevação da língua. Seis sujeitos dos dez tinham a forma da ponta da língua alterada, e todos melhoraram nesse aspecto após a cirurgia. A Figura 1 mostra as mudanças observadas em dois pacientes após a cirurgia.


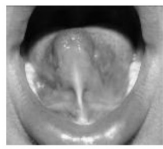







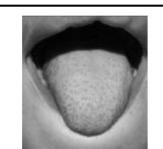
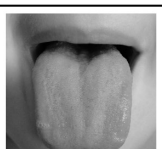


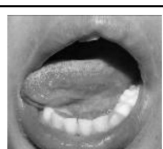
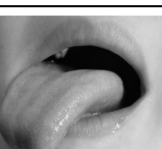
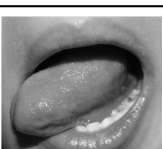
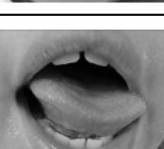

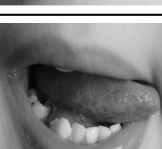

	Paciente A		Paciente B	
	Pré-cirurgia	Pós-cirurgia	Pré-cirurgia	Pós-cirurgia
Frênulo				
Elevação				
Protrusão				
Lateralização para a Direita				
Lateralização para a esquerda				

Figura 1. Frênulo lingual e movimentos da língua em dois sujeitos após 30 dias

Dificuldades de protrusão de língua, limpeza da cavidade oral e abertura de boca durante a fala apresentaram nítida melhora após a cirurgia. Ocorreu melhor abertura da boca em seis pacientes de oito que falavam com a boca muito fechada. De oito pacientes que tinham distorções na fala, quatro deixaram de ter; os sons da fala passaram a ser melhor pronunciados devido a maior abertura da boca e maior amplitude na movimentação da língua, melhorando a inteligibilidade. Todos os sujeitos reportaram melhora na comunicação oral. A Tabela 1 compara os dados das avaliações pré e pós cirurgia.

DISCUSSÃO

As alterações do frênulo lingual, a frenectomia e a terapia fonoaudiológica para pacientes com alterações do frênulo são assuntos controversos⁽²⁻³⁾. Como as alterações do frênulo da língua variam de leve a severa, as funções orofaciais nem sempre são comprometidas. A frenectomia será considerada importante

de acordo com o conhecimento que o médico tem sobre as futuras alterações que o frênulo alterado pode causar^(1,5,9-10).

Alguns profissionais da **área** da saúde referem os pacientes para fonoterapia antes da cirurgia. Entretanto, nem sempre a terapia fonoaudiológica traz bons resultados, uma vez que a alteração do frênulo **é** mecânica. O resultado só será suficiente se a alteração não for severa. A utilização de um protocolo adequado para avaliação do frênulo poderá auxiliar na indicação de fonoterapia ou de cirurgia⁽⁶⁾.

Avaliar todos os sujeitos antes e após a frenectomia, assim como os resultados da fonoterapia, **é** fundamental para aumentar as evidências científicas do que **é** melhor para os pacientes. Isso traria maior assertividade em casos de alterações do frênulo da língua.

As restrições dos movimentos da língua e das funções realizadas por ela, quando o frênulo lingual está alterado, são amplamente descritas na literatura⁽¹⁻¹³⁾. Embora a melhora dos movimentos da língua imediatamente após a frenectomia seja

Tabela 1. Descrição dos dez sujeitos

Sujeitos	Gênero	Idade	Avaliação pré-cirúrgica	30 dias após a cirurgia
1	F	9	Ceceo anterior	Diminuição da interposição anterior de língua na fala e relato de melhora na mobilidade da língua
2	M	6	Distorção do flape alveolar em posição de ataque e em grupo consonantal	Melhora da abertura de boca para falar, mas não na produção dos sons alterados e relato de melhora na mobilidade da língua
3	M	7	Distorção do flape alveolar em posição de ataque, coda e grupo consonantal	Não houve melhora na produção do flape alveolar, mas houve melhora na abertura da boca ao falar, com relato de melhora na mobilidade da língua
4	M	6	Omissão do flape alveolar na posição de ataque, coda e grupo consonantal, assim como do [l] ao compor grupo consonantal	Aquisição assistemática do flape alveolar em posição de coda e relato de melhora na mobilidade da língua
5	M	5	Postura de lábios entreabertos, com diastema entre os incisivos centrais inferiores; omissão dos plosivos velares (surdo e sonoro) [k] e [g]; simplificação dos grupos consonantais com o flape alveolar; substituição do flape alveolar em posição de coda pela semivogal [y]; distorção do flape alveolar em posição de ataque	Vedamento labial em repouso, melhora na abertura de boca e relato de melhora na mobilidade da língua
6	M	2	Baba e lábios entreabertos	Vedamento labial em repouso e sensível diminuição da baba
7	M	6	Substituição do fricativo alveolar surdo e do fricativo pós-alveolar surdo pelo fricativo labiodental surdo; substituição do fricativo alveolar sonoro e do fricativo pós-alveolar sonoro pelo fricativo labiodental sonoro; omissão do flape alveolar em posição de ataque e de coda; simplificação dos grupos consonantais	Melhora da abertura de boca para falar, mas não da produção dos sons e relato de melhora da mobilidade da língua
8	M	15	Distorção do flape alveolar em todas as suas posições	Melhora da abertura de boca para falar, tentativa espontânea de adequação do flape alveolar e relato de melhora da mobilidade da língua
9	M	33	Dificuldade de produzir o flape alveolar em posição de ataque e de coda e em grupos com [p] e [b].	Melhora da abertura de boca para falar e relato de melhora da mobilidade da língua, com maior facilidade para produzir os sons alterados
10	F	33	Dificuldade para fazer a limpeza do vestibulo oral com a língua durante a alimentação	Conseguiu realizar a limpeza do vestibulo oral e relato de melhora da mobilidade da língua

Legenda: F = feminino; M = masculino

comentada na literatura⁽¹⁾, as funções exercidas pela língua e outras alterações encontradas em sujeitos com alterações do frênulo não são comumente descritas.

O presente estudo demonstra que a postura e a mobilidade da língua, as funções orofaciais e a postura do lábio melhoraram em diferentes graus após a frenectomia, independentemente da fonoterapia. Esses resultados evidenciam que a frenectomia deve ser realizada na maior parte dos casos. Sabe-se que as alterações do frênulo lingual, a idade do sujeito e os diferentes tipos de procedimentos cirúrgicos influenciam os resultados finais.

CONCLUSÃO

Em diferentes graus, a frenectomia é eficiente para melhorar a postura e os movimentos da língua, as funções orais, a postura de lábios, e a comunicação oral.

REFERÊNCIAS

1. Suter VGA. Ankyloglossia: facts and myths in diagnosis and treatment. *J Periodontol*. 2009;80(8):1204-19.
2. Hooda A, Rathee M, Yadav S, Gulia J. Ankyloglossia: a review of current status. *The Internet Journal of Otorhinolaryngology*. 2010;12(2).
3. Johnson PRV. Tongue-tie – exploding the myths. *Infant*. 2006;2(3):96-9.
4. Lee HJ, Park HS, Park BS, Choi JW, Koo SK. The Improvement of tongue mobility and articulation after frenotomy in patient with ankyloglossia. *J Otorhinolaryngol Head Neck Surg*. 2010;53:491-6.
5. Hong P. Ankyloglossia (tongue-tie). Published ahead of print October 15, 2012. DOI:10.1503/cmaj.120785.
6. Marchesan IQ. Protocolo de avaliação do frênulo da lingual. *Rev CEFAC*. 2010;12(6):977-89.
7. Darshan HE, Pavithra PM. Tongue tie: from confusion to clarity - a review. *Int J Den Clin* 2011;3(1):48-51.
8. Braga LAS, Silva J, Pantuzzo CL, Motta AR. Prevalência de alteração no frênulo lingual e suas implicações na fala de escolares. *Rev CEFAC*. 2009;11(3):378-90.
9. Oredsson J, Törngren A. Frenotomy in children with ankyloglossia and breast-feeding problems. A simple method seems to render good results. *Lakartidningen*. 2010;107(10):676-8.
10. Knox I. Tongue tie and frenotomy in the breastfeeding newborn. *Neoreviews* 2010;11:513-9.
11. Ostapiuk B. Tongue mobility in ankyloglossia with regard to articulation. *Ann Acad Med Stetin*. 2006;52(3):37-47.
12. Marchesan IQ. Lingual frenulum: classification and speech interference. *Int J Orofacial Myology*. 2004;30:31-8.
13. Chaubal TV, Dixit MB. Ankyloglossia and its management. *J Indian Soc Periodontol*. 2011;15(3):270-2.