

Tratamento da síndrome do roubo devido a fístula arteriovenosa para hemodiálise em membro inferior por meio da técnica de ligadura arterial e revascularização distal (técnica de DRIL)

Distal revascularization and interval ligation for the treatment of steal syndrome secondary to hemodialysis arteriovenous fistula in the lower limb

Rafael Demarchi Malgor¹, Ricardo de Alvarenga Yoshida², Marcone Lima Sobreira³, Mariângela Giannini⁴, Winston Bonetti Yoshida⁵, Hamilton Almeida Rollo⁶

Resumo

A fístula arteriovenosa com bom fluxo sanguíneo é de fundamental importância para os pacientes portadores de insuficiência renal crônica em tratamento hemodialítico. Uma das complicações da fístula arteriovenosa é a síndrome do roubo, mas esta é de ocorrência incomum, e o seu tratamento está diretamente indicado quando há sintomas manifestos. Vários métodos foram propostos para sua correção nos membros superiores, sendo considerada a revascularização distal com ligadura arterial o procedimento de escolha. Neste relato de caso inédito, descreve-se o tratamento da síndrome do roubo de uma fístula arteriovenosa realizada em membro inferior, tratada com sucesso por meio da mesma técnica indicada para os membros superiores.

Palavras-chave: Fístula arteriovenosa, hemodiálise, síndrome do roubo, terapêutica.

Introdução

A insuficiência renal crônica (IRC) constitui-se em uma doença com forte impacto socioeconômico na assistência à saúde dos pacientes atendidos pelo sistema de saúde público e/ou privado no Brasil. Estima-se que aproximadamente 60.000 portadores de IRC sejam tratados pelos métodos dialíticos e, destes, 89,6% pela hemodiálise¹. Os acessos para hemodiálise definidos como definitivos constituem-se em procedimentos cirúrgicos caracterizados pela comunicação de uma veia com

Abstract

Arteriovenous fistula with adequate blood flow is extremely important for patients with chronic renal insufficiency undergoing hemodialysis. Steal syndrome is a complication of arteriovenous fistula, but it is rare and its treatment is directly indicated when there are associated symptoms. Although many treatments have been proposed for its repair in the upper limbs, distal revascularization and interval ligation is currently the treatment of choice. This original case report describes the treatment of steal syndrome secondary to arteriovenous fistula in the lower limb, which was successfully treated using the same procedure described for the upper limbs.

Keywords: Arteriovenous fistula, hemodialysis, steal syndrome, therapeutic approach.

uma artéria, denominados de fístulas arteriovenosas (FAV), sendo realizados, em sua grande maioria, nos membros superiores e, excepcionalmente, nos membros inferiores. Dentro desse contexto, a FAV de eleição se faz pela anastomose direta entre a veia cefálica e a artéria radial e, menos frequentemente, por meio de enxertos vasculares².

De acordo com os consensos atuais, acredita-se que a confecção das FAV entre a artéria radial e a veia cefálica distal (FAV de Brescia-Cimino) deva ser usada como

-
1. Médico residente, Serviço de Cirurgia Vascular, Faculdade de Medicina de Botucatu (FMB), Universidade Estadual Paulista (UNESP), Botucatu, SP.
 2. Médico pós-graduando, Cirurgia Vascular, FMB, UNESP, Botucatu, SP.
 3. Médico contratado, Cirurgia Vascular, FMB, UNESP, Botucatu, SP.
 4. Doutora, Cirurgia Vascular. Professora assistente, FMB, UNESP, Botucatu, SP.
 5. Professor adjunto, livre docente, Cirurgia Vascular, FMB, UNESP, Botucatu, SP.
 6. Doutor, Cirurgia Vascular. Professor assistente, FMB, UNESP, Botucatu, SP.

Artigo submetido em 28.05.07, aceito em 13.07.07.

primeira opção técnica, devido à maior perviidade em longo prazo das mesmas, reservando-se aos enxertos sintéticos alternativa secundária^{2,3}.

A síndrome do roubo associada à FAV constitui-se numa entidade clínica relativamente rara, mas potencialmente grave, cuja etiopatogenia é devida ao menor afluxo sangüíneo distal, devido ao desvio do sangue arterial que se direciona à FAV e que se manifesta geralmente pelo esfriamento da extremidade, dor, palidez, fadiga muscular e diminuição ou ausência de pulsos distais⁴. Seu diagnóstico é eminentemente clínico, mas pode ser confirmado por métodos vasculares não-invasivos, tais como índice de pressão, fotopletismografia digital e/ou mapeamento *duplex* ou, ainda, pela arteriografia. Estima-se que sua prevalência ocorra em cerca de 1 a 8% nos membros superiores^{5,6}, não havendo, entretanto, descrição nas bases consultadas da mesma nos membros inferiores⁵.

Dentre os vários tipos de tratamentos cirúrgicos para a síndrome do roubo secundária à FAV, a revascularização arterial distal com ligadura arterial (DRIL) oferece bons resultados em membros superiores⁷. Entretanto, não encontramos nenhum relato publicado de correção de síndrome de roubo por essa técnica em membros inferiores nas fontes pesquisadas (MEDLINE, LILACS, SciELO, EMBASE) no período de 1966 a 2007, utilizando como unitermos: fístula arteriovenosa, acessos para diálise, hemodiálise, síndrome do roubo, membros inferiores.

Relato do caso

Paciente do sexo feminino, 56 anos, hipertensa, hipotireóidica, portadora de IRC em regime de hemodiálise e de uma FAV reta e sintética no membro inferior direito entre a artéria femoral superficial e crossa da veia safena magna confeccionada com prótese vascular de politetrafluoroetileno expandido (PTFE)[®] aramada de 8 mm de diâmetro.

Desde o período pós-operatório imediato, a paciente manifestou quadro compatível com síndrome do roubo, caracterizado por: diminuição de temperatura e de perfusão do membro, dor à palpação de musculatura de panturrilha, desaparecimento dos pulsos poplíteos e tibiais e, ainda, redução do índice tornozelo-braquial de

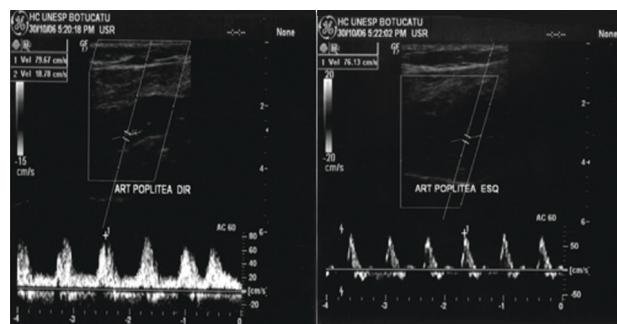


Figura 1 - Fotografias referentes ao mapeamento *duplex scan* arterial, que mostra curva arterial de padrão bifásico na artéria poplíteia direita (direita) em comparação com curva arterial de padrão trifásico na artéria poplíteia contralateral (esquerda)

repouso (ITB) de 1,0 para 0,3. A paciente foi submetida ao teste de esteira (protocolo de Gardner), observando-se claudicação para mais de 500 metros, optando-se, então, por tratamento conservador baseado em exercícios físicos de caminhadas e acompanhamento clínico⁶.

Entretanto, os sintomas se intensificaram após a primeira sessão de hemodiálise, realizada 25 dias após a operação, manifestados por dor em repouso, piora da palidez e esfriamento do membro, compatível com isquemia crítica. Apesar de não ter havido mudança no ITB de repouso, foi realizado mapeamento arterial com *duplex scan*, evidenciando: artérias femoral comum, superficial e profunda pervias e com padrões hemodinâmicos preservados; artérias poplíteia, fibular, tibiais anterior e posterior pervias, mas com curvas arteriais de padrão bifásico e importante degeneração dos padrões hemodinâmicos das curvas arteriais a partir do terço distal da coxa, caracterizados por curvas arteriais de padrão monofásico de baixa velocidade (Figura 1).

A paciente foi submetida, então, a tratamento cirúrgico por meio da técnica de revascularização distal e ligadura arterial, conhecida internacionalmente pela sigla DRIL (*distal revascularization-interval ligation*)⁷, até então, provavelmente, não descrita para o tratamento dessa síndrome em membros inferiores.

Para tal, realizou-se derivação entre a artéria proximal (artéria femoral superficial, aproximadamente 5 cm

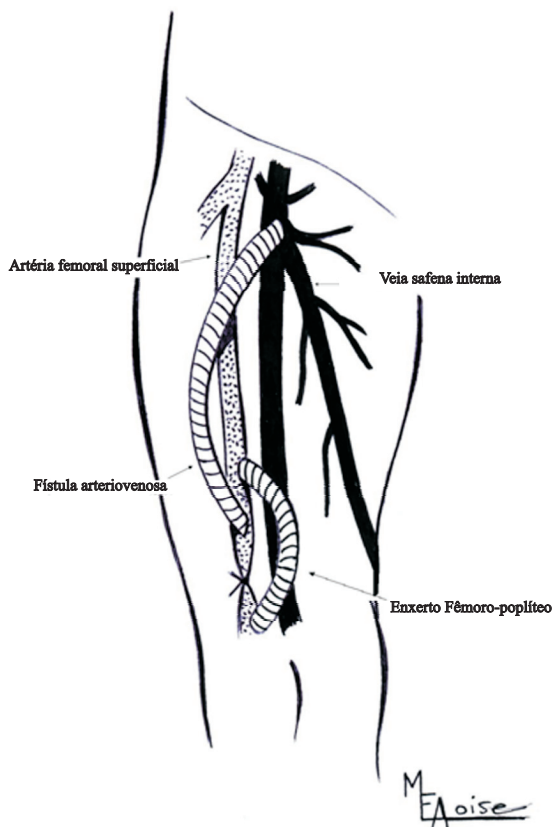
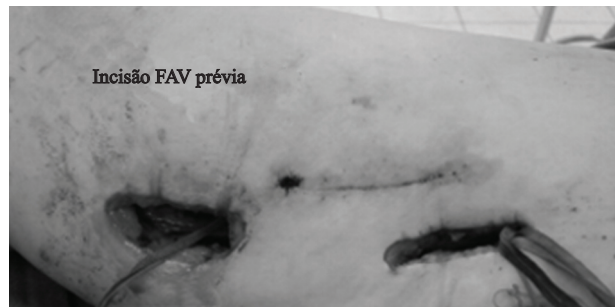


Figura 2 - Desenho esquemático da técnica de ligadura arterial e revascularização distal

acima da FAV) e a transição fêmoro-poplíteia (aproximadamente 5 cm abaixo da FAV) com PTFE[®] amada de 6 mm de diâmetro. Em seguida, procedemos à ligadura da artéria entre a FAV e a anastomose distal do enxerto (Figura 2 e 3).

Após a liberação do fluxo, houve melhora evidente da perfusão, surgimento de pulsos tibiais anterior e posterior, remissão completa dos sintomas, retorno do ITB para 1,0 e normalização dos padrões hemodinâmicos avaliados pelo *duplex scan* nas artérias da perna, nos períodos de pós-operatório imediato e mediato. No controle pós-operatório de 30 dias, a paciente estava assintomática, e, nas sessões de hemodiálise, observa-se FAV de bom padrão (pressão média de 156 mmHg e fluxo médio de 300 mL/segundo).



FAV = fístula arteriovenosa.

Figura 3 - Foto na qual se pode observar as incisões cirúrgicas realizadas para a confecção do enxerto fêmoro-poplíteo suprapatelar

Discussão

A primeira descrição da síndrome do roubo associada a acessos vasculares para diálise foi feita por Storey et al. em 1969, secundária a uma FAV entre a artéria radial e a veia cefálica distal (Brescia-Cimino)⁸. Embora pouco freqüente, a síndrome do roubo causa desconforto e sintomas importantes, capazes de limitar as atividades dos pacientes. Segundo Schanzer & Skladany, a isquemia grave relacionada à síndrome do roubo ocorre em cerca de 1% dos casos, principalmente quando a FAV é confeccionada entre a artéria braquial e a veia antecubital, e em 2,7 a 4,3% dos pacientes com FAV em ponte⁴.

Berman et al. mostraram que somente 0,3% de seus pacientes submetidos à FAV dos membros superiores, com avaliação pré-operatória alterada de Doppler segmentar ou digital pré-operatório, desenvolveram síndrome do roubo, concluindo que não haveria necessidade de exames complementares de rotina⁹. Seu diagnóstico é feito pela associação de manifestações compatíveis com baixo afluxo arterial distal à FAV, tais como esfriamento do membro, perda sensitiva, palidez e dor em repouso⁷, associado com exames complementares, geralmente não-invasivos, como índice de pressão, foto ou pneumopletismografia^{5,10}, mapeamento *duplex*^{11,12} e, eventualmente, pela arteriografia¹³.

Ainda hoje não há meios de se prever com exatidão quando surgirá a síndrome do roubo^{9,14}, porém são descritas várias técnicas empregadas para sua correção, que podem ser resumidas em três tipos, a saber:

- Ligadura da FAV com resolução da síndrome do roubo, mas com perda do acesso.
- Cerclagem do acesso com interposição de bandagem, mas com o inconveniente do aumento de resistência distal, o que acarreta diminuição do fluxo sangüíneo e aumento da chance de trombose na FAV¹⁵. A fim de se minimizar a diminuição do fluxo sangüíneo com essa técnica, Aschwanden et al.¹⁶ propuseram avaliação peroperatória com mapeamento *duplex* durante a cerclagem, recomendando que a pressão arterial distal e o índice dígito-braquial sejam maiores do que 60 mmHg e 0,5, respectivamente, ao final do procedimento.
- Revascularização distal com ligadura arterial (DRIL), proposta por Schanzer et al.¹⁷ Bons resultados de perviabilidade em longo prazo e melhora clínica do paciente¹⁸⁻²⁰ foram relatados exclusivamente em membros superiores^{7,9,17}.

Conforme dito previamente, a confecção de FAV em membro inferior é pouco freqüente, sendo escolha de exceção, realizada naqueles casos nos quais houve exaustão de acessos em membros superiores²¹. Em nossa instituição, menos de 5% dos pacientes possuem FAV nos membros inferiores, e, através desse relato, percebemos que a síndrome do roubo, à semelhança do que ocorre nos membros superiores, é potencialmente capaz de ocorrer nos membros inferiores, apesar de não haver descrição na literatura consultada.

Na avaliação pré-operatória, a paciente não referia queixa de claudicação intermitente e tinha pulsos poplíteo e tibiais anterior e posterior normais, o que sugere que a mesma não era provável portadora de doença arterial obstrutiva periférica, mesmo tendo IRC. No entanto, a realização de teste de esteira com índice tornozelo /braço previamente à confecção da FAV poderia ter avaliado com mais acurácia a presença ou não de DAOP.

Segundo Berman et al., não há indicação para avaliação pré-operatória com exames não-invasivos para confecção de FAV nos membros superiores. Porém, devido às características de maior prevalência de DAOP nos membros inferiores associados aos fatores de risco

prevalentes nessa população, acreditamos serem necessários maiores estudos para confecção de FAV em membros inferiores.

Conclusões

A partir deste relato de caso, podemos inferir que:

- A síndrome do roubo secundária de uma FAV é capaz de ocorrer também nos membros inferiores;
- A técnica DRIL, apesar de ter sido descrita para o tratamento da síndrome do roubo secundária a uma FAV somente em membros superiores, mostrou-se boa opção terapêutica para o mesmo problema em membro inferior.

Referências

1. Romão Jr. JE, Pinto SWL, Canziani ME, Praxedes JN, Santello JL, Moreira JCM. Censo SBN 2002: informações epidemiológicas das unidades de diálise do Brasil. J Bras Nefrol. 2003;25:187-98.
2. III. NKF-K/DOQI Clinical Practice Guidelines for Vascular Access: update 2000. Am J Kidney Dis. 2001;37(1 Suppl 1):S137-81.
3. Vascular Access Work Group. Clinical practice guidelines for vascular access. Am J Kidney Dis. 2006;48 Suppl 1:S248-73.
4. Schanzer H, Skladany M. Acesso vascular para hemodiálise. In: Haimovici H, Ascer E, Hollier LH, Strandness Jr. DE, Towne JB. Cirurgia vascular: princípios e técnicas. 4ª ed. Rio de Janeiro: DiLivros; 1999. Vol. II. p. 1030-42.
5. Wixon CL, Hughes JD, Mills JL. Understanding strategies for the treatment of ischemic steal syndrome after hemodialysis access. J Am Coll Surg. 2000;191:301-10.
6. Lazarides MK, Stamos DN, Panagopoulos GN, Tzilalis VD, Eleftheriou GJ, Dayantas JN. Indications for surgical treatment of angioaccess-induced arterial "steal". J Am Coll Surg. 1998;187:422-6.
7. Schanzer H, Skladany M, Haimov M. Treatment of angioaccess-induced ischemia by revascularization. J Vasc Surg. 1992;16:861-4; discussion 864-6.
8. Storey BG, George CR, Stewart, JH, Tiller DJ, May J, Sheil AG. Embolic and ischemic complications after anastomosis of radial artery to cephalic vein. Surgery. 1969;66:325-7.
9. Berman SS, Gentile AT, Glickman MH, et al. Distal revascularization-interval ligation for limb salvage and maintenance of dialysis access in ischemic steal syndrome. J Vasc Surg. 1997;26:393-402.
10. Knox RC, Berman SS, Hughes JD, Gentile AT, Mills JL. Distal revascularization-interval ligation: a durable and effective treatment for ischemic steal syndrome after hemodialysis access. J Vasc Surg. 2002;36:250-5; discussion 256.
11. Rutherford RB. The value of noninvasive testing before and after hemodialysis access in the prevention and management of complications. Semin Vasc Surg. 1997;10:157-61.

12. Katz S, Kohl RD. The treatment of hand ischemia by arterial ligation and upper extremity bypass after angioaccess surgery. *J Am Coll Surg.* 1996;183:239-42.
13. Mwipatayi BP, Bowles T, Balakrishnan S, Callaghan J, Haluszkiewicz E, Sieunarine K. Ischemic steal syndrome: a case series and review of current management. *Curr Surg.* 2006;63(2):130-5.
14. Ehsan O, Bhattacharya D, Darwish A, Al-khaffaf H. 'Extension technique': a modified technique for brachio-cephalic fistula to prevent dialysis access-associated steal syndrome. *Eur J Vasc Endovasc Surg.* 2005;29:324-7.
15. Goff CD, Sato DT, Bloch PH, et al. Steal syndrome complicating hemodialysis access procedure: can it be predicted? *Ann Vasc Surg.* 2000;14:138-44.
16. Aschwanden M, Hess P, Labs KH, Dickenmann M, Jaeger KA. Dialysis access-associated steal syndrome: the intraoperative use of duplex ultrasound scan. *J Vasc Surg.* 2003;37:211-3.
17. Schanzer H, Schwartz M, Harrington E, Haimov M. Treatment of ischemia due to "steal" by arteriovenous fistula with distal artery ligation and revascularization. *J Vasc Surg.* 1988;7:770-3.
18. Linardi F, Linardi FF, Bevilacqua JL, Morad JFM, Costa JA. Tratamento cirúrgico da "síndrome do roubo" em acesso vascular para hemodiálise com revascularização distal e ligadura arterial. *J Vasc Bras.* 2006;5:117-22.
19. Haimov M, Schanzer H, Skladani M. Pathogenesis and management of upper-extremity ischemia following angioaccess surgery. *Blood Purif.* 1996;14:350-4.
20. Ascitutto G, Geier B, Mumme A. Distal revascularization-interval ligation for the treatment of angioaccess-induced ischemia. Case report. *Minerva Urol Nefrol.* 2006;58:91-5.
21. Tashjian DB, Lipkowitz GS, Madden RL, et al. Safety and efficacy of femoral-based hemodialysis access grafts. *J Vasc Surg.* 2002;35:691-3.

Correspondência:

Rafael Demarchi Malgor
Departamento de Cirurgia e Ortopedia
Universidade Estadual Paulista
Rua Rubião Júnior, s/nº
CEP 18618-000 – Botucatu, SP
E-mail: rafaeldemarchi@yahoo.com.br