

# Avaliação fonoaudiológica e cintilográfica da deglutição de pacientes pós acidente vascular encefálico\*\*\*\*

## Clinical and scintigraphic swallowing evaluation of post-stroke patients

Ana Cristina Viana da Silva\*  
Roberto Oliveira Dantas\*\*  
Soraia Ramos Cabette Fabio\*\*\*

\*Fonoaudióloga. Doutoranda pelo Departamento de Oftalmologia, Otorrinolaringologia e Cirurgia de Cabeça e Pescoço da Faculdade de Medicina de Ribeirão Preto - Universidade de São Paulo (FMRP-USP). Fonoaudióloga da Prefeitura Municipal de São José do Rio Preto - SP. Endereço para correspondência: R. Jamil Barbar Cury, 250 - São José do Rio Preto - SP - CEP 15092-530 (anacristinaviana@usp.br).

\*\*Médico. Livre-Docente. Professor Associado do Departamento de Clínica Médica da FMRP - USP.

\*\*\*Médica. Doutora em Neurologia pela FMRP - USP. Médica Assistente em Neurologia do Departamento de Neurologia, Psiquiatria e Psicologia Médica do Hospital das Clínicas da FMRP - USP.

\*\*\*\*Trabalho Realizado nos Departamentos de Clínica Médica e Neurologia da FMRP - USP.

Artigo Original de Pesquisa

Artigo Submetido a Avaliação por Pares

Conflito de Interesse: não

Recebido em 05.05.2009.  
Revisado em 03.02.2010; 24.07.2010.  
Aceito para Publicação em 18.08.2010.

### Abstract

Background: deglutition of post-stroke patients. Aim: to study the swallowing of post-stroke patients through clinical and scintigraphic evaluations. Method: participants were 26 patients, who had suffered their first stroke within the last two months. The control group was composed by 15 healthy volunteers. Both groups were submitted to a clinical and scintigraphic evaluation of swallowing; using 5ml of liquid (water) and 5ml of paste bolus. Clinical evaluation was composed by an interview, an assessment of the oral structures (without food) and by a functional assessment (with food). Results: during the clinical evaluation, one individual of the control group presented inefficient larynx elevation and clinical signs of aspiration. As for the group of post-stroke patients, 27% presented inefficient prepare of the liquid bolus and 42% presented inefficient prepare of the paste bolus, in the oral phase. Considering the pharyngeal phase, 12% presented cough and choked. In the scintigraphy evaluation, three post-stroke patients were excluded from this analysis for the following reasons: two did not swallow during the exam acquisition time and one swallowed before the instruction given by the researcher. The group of post-stroke patients presented more oral residues and shorter pharyngeal transit with the paste bolus when compared to the control group. Conclusion: clinical and objective swallowing evaluations of post-stroke patients are necessary and important to determine therapy intervention and possible outcomes. Patients who have suffered stroke have more residues and shorter pharyngeal transit than healthy individuals. The scintigraphic method should be used more often as a research instrument to quantify the residue, transit time and clearance in each of the swallowing phases.

**Key Words:** Deglutition; Radionuclide Imaging; Stroke.

### Resumo

Tema: a deglutição em pacientes pós Acidente Vascular Encefálico (AVE). Objetivo: estudar a deglutição de pacientes pós-AVE através de avaliação clínica fonoaudiológica e do método cintilográfico. Método: estudou-se 26 pacientes, sendo o primeiro AVE ocorrido há no máximo dois meses; o grupo controle continha 15 voluntários saudáveis; ambos grupos foram submetidos a avaliação clínica e cintilográfica da deglutição, ingerindo 5ml de líquido e 5ml de pastoso. A avaliação clínica constou de anamnese, avaliação estrutural (sem alimento) e funcional (com alimento). Resultados: durante avaliação fonoaudiológica, o grupo controle apresentou elevação laríngea ineficiente e sinais clínicos de aspiração em um indivíduo. Quanto aos pacientes, 27% apresentaram, na fase oral, um preparo ineficiente do líquido e 42% do pastoso. Na fase faríngea, 12% apresentaram tosse e engasgo. Na avaliação cintilográfica, três pacientes foram excluídos da análise, pois dois deles não deglutiram durante o tempo de aquisição do exame e um engoliu antes da instrução da pesquisadora. Os pacientes apresentaram maior quantidade de resíduo oral e menor duração de trânsito faríngeo na deglutição de pastoso, comparado ao grupo controle. Conclusão: a complementaridade da avaliação clínica e instrumental no estudo da deglutição de pacientes com AVE é necessária e importante para o desempenho do trabalho fonoaudiológico e para o paciente que será reabilitado. O método cintilográfico deve ser mais utilizado como instrumento de pesquisa para quantificar o tempo de trânsito, o resíduo e o tempo de depuração em cada fase da deglutição, estabelecendo-se parâmetros para outros estudos.

**Palavras-Chave:** Deglutição; Cintilografia; Acidente Vascular Encefálico.

Referenciar este material como:



Silva ACV, Dantas RO, Fabio SRC. Avaliação fonoaudiológica e cintilográfica da deglutição de pacientes pós acidente vascular encefálico. Pró-Fono Revista de Atualização Científica. 2010 jul-set;22(3):317-24.

## Introdução

As doenças vasculares encefálicas constituem a primeira causa de morte no Brasil com sequelas múltiplas como distúrbios motores, da linguagem ou da deglutição<sup>1-2</sup>. As desordens da deglutição em pacientes com comprometimento neurológico são denominadas disfagia neurogênica<sup>3</sup>. A disfagia é uma complicação comum mas grave no acidente vascular encefálico (AVE)<sup>4</sup> e está entre 43% e 86% dos casos<sup>5-8</sup>.

A disfagia orofaríngea neurogênica é um distúrbio da deglutição que resulta em dificuldades na preparação, organização, ejeção e transporte do bolo alimentar através da orofaringe<sup>9-11</sup>. É um dos principais fatores de risco para a ocorrência de pneumonia aspirativa<sup>12-13</sup>.

O trabalho da Fonoaudiologia é fundamental para que o paciente possa recuperar a capacidade de alimentação sem por em risco a sua vida. A avaliação da consistência que permite a deglutição mais segura é muito importante<sup>14</sup>.

O crescente interesse pelo campo da disfagia tem requerido uma busca incessante por informações relacionadas aos diversos aspectos envolvidos<sup>15</sup>. Um desses aspectos se refere à avaliação clínica e instrumental do paciente para um correto diagnóstico e eficácia terapêutica<sup>16</sup>. A cintilografia da deglutição tem se mostrado um método quantitativo de significante relevância<sup>17-20</sup>.

O objetivo deste trabalho foi estudar a deglutição de pacientes pós-AVE através da avaliação clínica fonoaudiológica e do método cintilográfico.

## Método

Trabalho aprovado pelo Comitê de Ética em Pesquisa do Hospital das Clínicas da Faculdade de Medicina de Ribeirão Preto - Universidade de São Paulo (FMRP-USP) - processo HCRP número 8543/2002. Todos os sujeitos envolvidos (ou seus responsáveis) assinaram o "Termo de Consentimento Livre e Esclarecido".

A casuística consistiu de 26 pacientes, com idade entre 26 a 83 anos (média de 62 anos). Os pacientes apresentavam AVE isquêmico confirmado por exame neurológico e de imagem; eram acompanhados no Ambulatório de Doenças Neuro-Vasculares do Hospital das Clínicas da FMRP-USP. O critério de inclusão foi a ocorrência de AVE isquêmico há menos de dois meses, sendo este o primeiro episódio da doença cerebrovascular. Foram critérios de exclusão: presença de outras doenças neurológicas; ocorrência de acidente isquêmico transitório ou AVE hemorrágico.

Quinze voluntários saudáveis com idades entre 27 a 86 anos (média de 58 anos) constituíram o grupo controle. Apresentavam idade e sexo compatíveis com os pacientes.

A avaliação clínica foi realizada em três etapas: anamnese, avaliação estrutural (sem alimento) e avaliação funcional (com alimento).

Na anamnese, foram anotados dados de identificação e sobre o episódio cérebro-vascular: data, topodiagnóstico da lesão e resultados de exames de imagem; sobre o atendimento fonoaudiológico, local, queixas, caracterização da compreensão e uso ou não de prótese dentária.

Outros dados foram coletados no protocolo de avaliação de disfagia neurogênica em adultos<sup>21</sup>:

- 1.Aspectos nutricionais e pulmonares: broncopneumonia e desnutrição.
- 2.Aspectos complementares: prazer alimentar - presença ou ausência.
- 3.Independência alimentar: alimentação por via oral total, parcial e com modificações da dieta ou por sonda.
- 4.Cognição: capacidade de atenção e respostas adequadas aos comandos verbais; baixo nível de atenção e respostas inadequadas ou sem respostas.

Na avaliação estrutural, foram observados<sup>21</sup>:

- . mobilidade - ineficiente na presença de hipertonia ou hipotonia;
- . sensibilidade - ineficiente: sem resposta ao estímulo ou sem reação ao toque;
- . sensibilidade específica - ineficiente: sem reconhecimento gustativo;
- . reflexos orais - ineficientes: hipo ou hiperativos;
- . reflexos posturais - ineficiente: ausência de controle de tronco.

Na avaliação funcional, os aspectos foram classificados em eficiente, ineficiente e ausente, respectivamente:

### Fase oral

#### Captação do bolo:

- . captura de todo alimento do utensílio com precisão e sem escape;
- . captura de forma inadequada ou parcialmente do alimento;
- . sem captação do alimento.

#### Vedação labial:

- . vedação labial com a permanência do bolo na cavidade oral;
- . escape parcial do bolo ou inadequada vedação labial;
- . sem vedação labial.

Preparo do bolo:

- . alimento na boca, sendo possível verificar a ação da musculatura supra-hióidea, lateralização e rotação da mandíbula na mastigação;
- . manutenção do alimento por grande período na cavidade oral, apresentando escape oral e incoordenação de língua;
- . sem movimentação externa de preparo ocasionando estase prolongada.

Fase Faríngea

Elevação Laríngea:

- . elevação laríngea simétrica e sem tremor;
- . assimetria na elevação laríngea e/ou tremor;
- . sem movimento de elevação laríngea.

Refluxo Nasal:

- . evidência ou não de refluxo de alimento para a cavidade nasal.

Sinais clínicos de aspiração:

- . presença ou ausência de sinal clínico de aspiração - tosse, engasgo, cianose, sonolência, fadiga ou dispnéia<sup>22</sup>.

Após isso, foi realizada a avaliação cintilográfica, como previamente descrita<sup>19</sup>, na posição sentada, de frente para o aparelho com a deglutição de 5ml de água e 5ml de pastoso. Este último foi obtido com a mistura de 4,5g de espessante (*Thich Easy*®, Hormel Health Labs. U.S.A.) com 50 ml de água e suco em pó. À consistência líquida foi adicionado 37MBq de <sup>99m</sup>Tc ligado a fitato coloidal e ao pastoso adicionou-se 55,5MBq. O exame tinha a duração de vinte segundos para cada consistência.

Foram delimitadas regiões de interesse (RI) em projeção de boca (área oval com o bolo, demarcada pelo material radioativo) e faringe (localizada entre a boca e a marca). Uma marca externa foi posicionada na altura da cartilagem cricóide para possibilitar a delimitação das RI. Curvas de tempo-atividade foram construídas. Na boca mediu-se o trânsito e o resíduo; na faringe mediu-se o trânsito, depuração e o resíduo. O trânsito corresponde ao intervalo de tempo para a passagem da parte posterior do bolo; a depuração é o intervalo entre chegada e saída do bolo na estrutura; resíduo é a quantia de material que permanece na estrutura após uma deglutição (Figura 1; descrito em trabalhos anteriores)<sup>19,23</sup>.

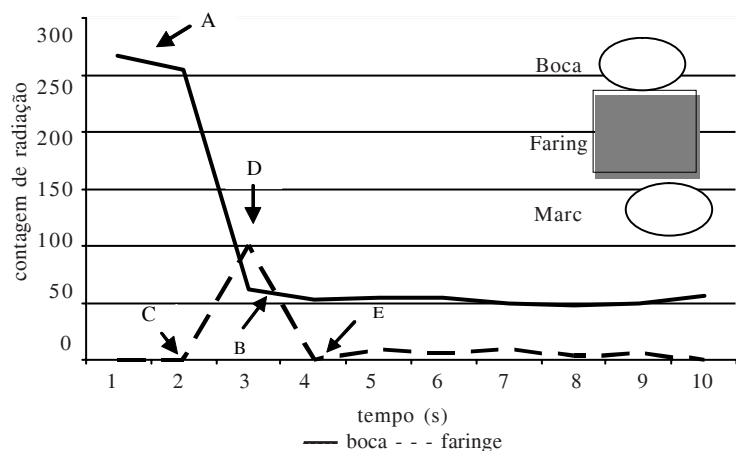
A análise estatística foi aplicada somente à avaliação cintilográfica e realizada inicialmente observando-se se a distribuição era Gaussiana ou não, através do método de Kolmogorov e Smirnov. Em caso positivo, aplicou-se o teste paramétrico t não pareado (bicaudal) e em caso negativo, aplicou-se o teste não paramétrico de Mann-Whitney (bicaudal). Foram considerados significativos valores de  $p < 0,05$ .

Resultados

Com relação a anamnese, 42% dos pacientes não apresentaram queixas fonoaudiológicas. Em 77% dos pacientes o AVE ocorreu entre 1 a 2 meses e em 23% num período entre 25 e 30 dias. Todos os pacientes apresentaram independência alimentar e ausência de quadro de desnutrição e broncopneumonia (96,4%); a cognição era eficiente em 88,5%; 69% referiram prazer alimentar e 31% tiveram queixas de falta de apetite e alteração do paladar.

A Tabela 1 mostra os resultados da avaliação estrutural e funcional. Na avaliação estrutural, no grupo controle observou-se que 13% apresentaram alteração da sensibilidade intra-oral e apenas um indivíduo apresentou alterações de mobilidade, sensibilidade e reflexos.

FIGURA 1. Gráfico esquemático da curva tempo-atividade referente a boca e faringe e esquema da delimitação das regiões de interesse (RI).



A - B: trânsito oral; D - E: trânsito faríngeo; C - E: depuração faríngea.

TABELA 1. Avaliação estrutural e funcional em pacientes e controles.

Avaliação Estrutural (Sem Dieta)															
Aspecto	Estrutura	Pacientes						Controles							
		E		I		NPA		E		I		A			
		n	%	n	%	n	%	n	%	n	%	n	%		
mobilidade	lábios	24	92%	2	8%	0	0%	14	93%	1	7%	0	0%		
	língua	24	92%	2	8%	0	0%	14	93%	1	7%	0	0%		
	palato mole	23	88%	0	0%	3	12%	15	100%	0	0%	0	0%		
	laringe	21	81%	5	19%	0	0%	14	93%	1	7%	0	0%		
sensibilidade	facial	22	84%	2	8%	2	8%	14	93%	1	7%	0	0%		
	intra-oral	18	69%	6	23%	2	8%	13	87%	2	13%	0	0%		
	faríngea	21	80%	3	12%	2	8%	14	93%	1	7%	0	0%		
sensibilidade específica		17	65%	7	27%	2	8%	14	93%	1	7%	0	0%		
reflexos orais		24	82%	2	8%	0	0%	14	93%	1	7%	0	0%		
reflexos posturais		23	78%	3	12%	0	0%	15	100%	0	0%	0	0%		
Avaliação Funcional (Com Dieta)															
Consistência	Fase	Aspecto	Pacientes						Controles						
			E		I		A		E		I		A		
			n	%	n	%	n	%	n	%	n	%	n	%	
líquido	oral	captação do bolo	25	96%	1	4%	0	0%	15	100%	0	0%	0	0%	
		vedação labial	25	96%	1	4%	0	0%	15	100%	0	0%	0	0%	
		preparo do bolo	19	73%	7	27%	0	0%	15	100%	0	0%	0	0%	
	faríngea	elevação laríngea	24	92%	2	8%	0	0%	14	93%	1	7%	0	0%	
pastoso	oral	captação do bolo	25	96%	1	4%	0	0%	15	100%	0	0%	0	0%	
		vedação labial	25	96%	1	4%	0	0%	15	100%	0	0%	0	0%	
		preparo do bolo	15	58%	11	42%	0	0%	14	93%	1	7%	0	0%	
	faríngea	elevação laríngea	24	92%	2	8%	0	0%	14	93%	1	7%	0	0%	
líquido	faríngea	refluxo nasal	0	0%	26	100%	0	0%	15	100%	0	0%	15	100%	
		sinais clínicos de aspiração	03	12%	23	88%	1	7%	14	93%					
	postura	controle cervical	26	100%	0	0%	15	100%	0	0%					
		controle de tronco	23	88%	3	12%	15	100%	0	0%					
	pastoso	faríngea	refluxo nasal	0	0%	26	100%	0	0%	15	100%	0	0%	15	100%
			sinais clínicos de aspiração	4	15%	22	85%	1	7%	14	93%				
		postura	controle cervical	26	100%	0	0%	15	100%	0	0%				
			controle de tronco	23	88%	3	12%	15	100%	0	0%				

E - eficiente; I - ineficiente; A - ausência; P - presença; NPA - não pode ser avaliado.

Quanto aos pacientes, alguns aspectos não puderam ser avaliados por falta de colaboração.

As principais alterações foram:

- . 19% apresentaram tremor de laringe ou ausência de elevação;
- . 23% apresentaram alteração de sensibilidade intra-oral;
- . 27% apresentaram alteração de sensibilidade específica.

Na avaliação funcional, 96% dos pacientes apresentaram captação do bolo e vedação labial eficiente, durante a deglutição de líquido e pastoso. Com relação ao preparo do bolo, 73% apresentaram preparo eficiente e 27% ineficiente na avaliação com líquido. Na avaliação com pastoso, 58% apresentaram um preparo eficiente contra 42% com preparo ineficiente.

Na fase faríngea, durante a deglutição de líquido 3 pacientes (12%) apresentaram sinais clínicos de aspiração. Na deglutição de pastoso, quatro pacientes (15%) tiveram sinais clínicos de aspiração. Com relação à postura, três pacientes (12%) apresentaram ausência de controle de tronco.

Quanto aos controles, um indivíduo (7%) apresentou alteração de elevação de laringe e sinais clínicos de aspiração em ambas consistências e alteração no preparo do bolo oral com pastoso.

Na cintilografia três pacientes foram excluídos da análise: dois deles não deglutiram e um engoliu antes da instrução.

Na deglutição do líquido não houve diferença estatisticamente significativa entre o grupo de pacientes e o grupo controle. No pastoso houve diferença estatisticamente significativa quanto ao resíduo oral e o trânsito faríngeo entre o grupo de pacientes e o grupo controle (Tabela 2).

TABELA 2. Resultados do tempo de trânsito e porcentagem de resíduo oral e trânsito, depuração e resíduo faríngeos com líquido e pastoso.

Trânsito (Segundos)			Depuração (Segundos)			Resíduo (%)			
Líquido									
Estrutura	M	Med	DP	M	Med	DP	M	Med	DP
<b>boca</b>									
pacientes	0,98	0,85	0,50	-	-	-	8,55	7,56	4,17
controle	0,97	0,90	0,19	-	-	-	7,59	5,94	4,25
p		0,94						0,34	
<b>farínge</b>									
pacientes	0,71	0,50	0,47	1,24	1,10	0,50	8,96	8,16	5,12
controle	0,71	0,50	0,46	1,08	0,90	0,49	12,41	5,81	14,67
p		0,81			0,32			0,30	
Pastoso									
Estrutura	M	Med	DP	M	Med	DP	M	Med	DP
<b>boca</b>									
pacientes	1,10	0,75	1,20	-	-	-	18,4	11,75	13,64
controle	0,76	0,75	0,37	-	-	-	10,15	9,32	4,92
p		0,93						0,03	
<b>farínge</b>									
pacientes	0,48	0,45	0,17	1,05	0,90	0,61	11,72	9,69	7,46
controle	0,61	0,60	0,18	1,04	1,05	0,25	16,24	9,61	16,44
p		0,02			0,97			0,22	

M - média; Med - mediana; DP - desvio padrão.

## Discussão

Este trabalho teve como foco pacientes em seu primeiro episódio de AVE. As avaliações foram realizadas objetivando-se analisar o processo de deglutição nestes pacientes, visto que importante complicação associada ao AVE é a disfagia, referida em cerca de um terço dos casos<sup>4-5,8,24</sup>.

A avaliação clínica fonoaudiológica é de extrema importância nestes casos como forma de identificar as alterações de deglutição e, assim, prevenir complicações como a pneumonia aspirativa, evitando-se a morbi-mortalidade associada a aspiração. Esta avaliação deve seguir metas específicas para que o examinador possa estabelecer a causa da disfagia, a capacidade de proteção das vias aéreas, as condições de alimentação por via oral, o estado cognitivo e o perfil clínico do paciente<sup>25</sup>, precedendo qualquer avaliação instrumental<sup>15</sup>.

Embora 23% dos pacientes apresentassem o AVE entre 25 e 30 dias, este fato não comprometeu os resultados, pois todos já se alimentavam por via oral com independência, quadro motor e clínico estáveis. O quadro disfágico se recupera em mais de 80% dos casos dentro de duas a quatro semanas da ocorrência do AVE, com tempo médio de 8 dias<sup>5,26</sup>. Porém, esta desordem pode levar à desidratação, complicações pulmonares e nutricionais.

As alterações na avaliação estrutural foram observadas em pacientes e controles. Neste último, ocorreram em indivíduos com idade superior a 70 anos. O processo natural de envelhecimento pode causar dificuldades na deglutição após AVE<sup>23,26-27</sup>. A redução da sensibilidade intra-oral torna o alimento no sulco gengival menos perceptível; estas pequenas partículas podem ser aspiradas antes do início da fase faríngea<sup>28</sup>, demonstrando a importância da avaliação clínica. Tais alterações estruturais podem ocasionar dificuldades na dinâmica da deglutição como as ocorridas no exame objetivo.

Na avaliação funcional, as alterações na fase oral, observadas em pacientes e controles, permitem a identificação de fatores desencadeantes de problemas posteriores na deglutição e a possibilidade do trabalho adequado a cada fase. Na fase oral as estruturas envolvidas e a relação entre elas, devem estar preservadas para uma dinâmica eficiente. A integridade e o sincronismo com as demais fases constituem condições essenciais para o sucesso do processo<sup>28</sup>.

Com relação à fase faríngea, alguns sinais clínicos de aspiração como tosse, engasgos, regurgitação nasal e voz anasalada indicam dificuldade que pode ter como base desordens neurológica, entre elas o AVE<sup>28</sup>. O conhecimento da dinâmica da deglutição associado à prática clínica permitem ao avaliador identificar, analisar e classificar os achados, facilitando a definição de condutas e o planejamento dos exames objetivos<sup>29</sup>.

Na cintilografia, a presença de resíduo na fase oral confirma os achados da avaliação funcional onde se observou um preparo ineficiente. Este último, com captação inadequada do alimento, alteração de sensibilidade intra-oral e dificuldades na propulsão pode ocasionar resíduos orais alterando o andamento do processo de deglutição.

Na fase faríngea observou-se trânsito mais rápido do bolo pastoso em pacientes quando comparado com controles. A maior quantidade de resíduo oral nos pacientes com AVE, com este tipo de bolo, pode ter diminuído o volume que efetivamente chegou à faringe, portanto, nos pacientes um volume menor passou pela estrutura. É possível que este trânsito mais rápido esteja relacionado com a ocorrência de sinais clínicos de aspiração, e sugere incoordenação no processo; pode se caracterizar como uma complicação na deglutição de pacientes pós-AVE, causando riscos à alimentação segura.

A correlação entre o exame objetivo e a avaliação fonoaudiológica é fundamental para a terapêutica: um fornece informações relevantes ao outro, comprovando a importância dessa complementaridade para o desempenho do trabalho fonoaudiológico e para o paciente que será reabilitado<sup>30</sup>.

## Conclusão

A associação entre a avaliação clínica e instrumental da deglutição de pacientes pós-AVE tem permitido um correto diagnóstico e eficácia no processo de reabilitação. O método cintilográfico se mostra como um importante instrumento de pesquisa para quantificar o resíduo, o tempo de trânsito e depuração em cada fase da deglutição, estabelecendo-se parâmetros para outros estudos.

## Referências Bibliográficas

1. Cola PC, Gatto AR, Silva RG, Schelp AO. A incidência da disfagia orofaríngea pós acidente vascular encefálico - avaliação em hospital público de referência. [2003 jul 20] Disponível em: URL: [http://www.disfagia.anato.ufrj.br/coloquio\\_traba\\_sel\\_09.htm](http://www.disfagia.anato.ufrj.br/coloquio_traba_sel_09.htm).
2. McLellan KCP, Donato CS, Adabo M, Panhoca I. Perfil nutricional de pacientes com afasia atendidos em uma clínica de fonoaudiologia. *Cadernos de Saúde Coletiva* (Rio de Janeiro). 2008;16(1):99-114.
3. Buchholz DW. Neurogenic dysphagia: what is the cause when the cause is not obvious? *Dysphagia* (New York) 1994;9:245-55.
4. Kolb G, Broker M. State of the art in aspiration assessment and the idea of a new non invasive predictive test for the risk of aspiration in stroke. *J Nutr Health Aging*. 2009; 3(5):429-33.
5. Gordon C, Langton-Hewer R, Wade DT. Dysphagia in acute stroke. *British Medical Journal* (London). 1987; 295 :411-4.
6. Nilsson H, Ekberg O, Olsson R, Hindfelt B. Dysphagia in stroke: a prospective study of quantitative aspects of swallowing in dysphagic patients. *Dysphagia* (New York). 1998;13:32-8.
7. Carrau RL, Murry T. *Comprehensive management of swallowing disorders*. San Diego: Singular; 1999.
8. Barer, DH. The natural history and functional consequences of dysphagia after hemispheric stroke. *J Neurol, Neurosurg and Psych* (London). 1989;52:236-41.
9. Mann G, Hankey GJ, Cameron D. Swallowing function after stroke. *Stroke* (New York). 1999;5:744-8.
10. Leopold NA, Kagel MC. Dysphagia - ingestion or deglutition? - a proposed paradigm. *Dysphagia* (New York). 1997;12:202-6.
11. Logemann JA. *Evaluation and treatment of swallowing disorders*. San Diego: College Hill; 1983.
12. Mann G, Hankey GJ. Initial clinical and demographic predictors of swallowing impairment following acute stroke. *Dysphagia*. 2001;16:208-15.
13. Smithard DG, O'Neill PA, Park C, Morris J, Wyatt R, Martin DF. Complication and outcome after acute stroke. Does dysphagia matter? *Stroke*. 1996;27:1200-4.
14. Dantas RO. Penetração/aspiração: fisiopatologia e terapêutica. In: Costa M, Castro LP. *Tópicos em deglutição e disfagia*. Rio de Janeiro: Medsi; 2003. p. 175-8.
15. Macedo ED Filho, Gomes GF, Furkim AM. *Manual de cuidados do paciente com disfagia*. São Paulo: Lovise; 2000.
16. Silva RG. *Disfagia orofaríngea neurogênica: videofluoroscopia e videoendoscopia da deglutição com aplicação de técnicas terapêuticas fonoaudiológicas* [Tese de Doutorado]. Botucatu(SP): Faculdade de Medicina de Botucatu da Universidade Estadual Paulista; 2002.
17. Argon M, Cecil Y, Duygun U, Aydogdu I, Kacacelebi K, Ozkilig H et al. The value of scintigraphy in the evaluation of oropharyngeal dysphagia. *Eur J of Nucl Med Molec Imag* (Berlin). 2004;31:94-8.
18. Galli J, Valenza V, D'Alatri L, Gajate AMS, Reale F, La Mura F et al. Validity of scintigraphy in the study of neurogenic dysphagia. *Acta Otorhinolaryngol Italica*. 2000;20:250-9.
19. Dantas RO, Silva ACV, Gomes FR, Secaf M, Issa PCM, Kubo TIA. O método cintilográfico no estudo das fases oral e faríngea da deglutição. *J Bras Gastroenterol*. 2005;5(2):75-8.
20. Zohar Y, Grusko I, Sulkes J, Mellous MM. Oropharyngeal scintigraphic: a computerized analysis of swallowing in patients with obstructive sleep apnea. *Laryngoscope*. 1998;108:37-41.
21. Furkim AM, Silva RG. *Programas de reabilitação em disfagia neurogênica*. São Paulo: Frontis Editorial; 1999.
22. Silva RG, Gatto AR, Cola PC. Disfagia orofaríngea neurogênica em adultos - avaliação fonoaudiológica em leito hospitalar. In: Jacobi JS, Levy DS, Silva LMC. *Disfagia - avaliação e tratamento*. Rio de Janeiro: Revinter; 2003. p. 181-93.
23. Silva ACV, Fabio SRC, Dantas RO. A scintigraphic study of oral, pharyngeal and esophageal transit in patients with stroke. *Dysphagia*. 2008;23:165-71.
24. Wiles CM. Neurogenic Dysphagia. *Journal of Neurology, Neurosurg and Psych*. 1991;54:1037-9.
25. Furkim AM. Disfagia Orofaríngea Neurogênica. In: Marchesan, Irene Queiroz. *Fundamentos em Fonoaudiologia - Aspectos Clínicos em Motricidade Oral*. 2ª Ed. Rio de Janeiro: Guanabara-Koogan; 2005. p. 121-32.

26. Ramsey DJC, Smithard DG, Kalra L. Early assessments of dysphagia and aspiration risk in acute stroke patients. *Stroke. A journal of cerebral circulation.* 2003;34:1252-7.
27. Shaker R, Lang IM. Effect of aging on the deglutitive oral, pharyngeal and esophageal motor function. *Dysphagia.* 1994;9:221-8.
28. Alves NSG. O fundamental da avaliação fonoaudiológica do paciente disfágico. In: Costa M, Castro LP. *Tópicos em deglutição e disfagia.* Rio de Janeiro: Medsi; 2003. p. 9-18.
29. Silva RG. Disfagia neurogênica em adultos: uma proposta para avaliação clínica. In: Furkim AM, Santini CS. *Disfagias Orofaríngeas.* Carapicuíba: Pró-fono; 1999. p. 35-48.
30. Silva ACV. Trânsito orofaríngeo e esofageano de pacientes com acidente vascular encefálico [Dissertação de Mestrado]. Ribeirão Preto(SP): Faculdade de Medicina de Ribeirão Preto da Universidade de São Paulo; 2004.