

# Efeitos da radiação laser de dióxido de carbono em tecido ósseo: estudo macroscópico em ratos

## *Effect of carbon dioxide laser radiation on osseous tissue: macroscopic study in rats*

Walter NICCOLI-FILHO\*

Tatiane Alves SAMPAIO\*\*

Rubens GUIMARÃES-FILHO\*\*\*

---

NICCOLI-FILHO, W.; SAMPAIO, T. A.; GUIMARÃES-FILHO, R. Efeitos da radiação laser de dióxido de carbono em tecido ósseo: estudo macroscópico em ratos. **Pesqui Odontol Bras**, v. 15, n. 2, p. 127-132, abr./jun. 2001.

O laser de dióxido de carbono (CO<sub>2</sub>), pelas suas propriedades intrínsecas, tem se tornado um instrumento cirúrgico importante; entre estas podemos citar: hemostasia, redução do edema e da dor pós-operatória e esterilização do campo cirúrgico. Seu uso em tecido ósseo para realização de osteotomias ainda é questionável, principalmente devido à possibilidade de iatrogenias causadas pelo aumento da temperatura tecidual, bem como destes efeitos na área paraincisional. O propósito deste estudo foi proporcionar a confecção de um plano piloto visando analisar macroscopicamente os efeitos da radiação laser de CO<sub>2</sub> em tibia de rato a fim de estabelecerem-se parâmetros de segurança quanto a potência. Foram utilizados 12 ratos. Após anestesia, os ossos foram submetidos a radiação com potência de 1, 3 e 5 watts. Os animais foram sacrificados nos tempos imediatamente após, 3, 7 e 14 dias após a irradiação, visando à remoção do osso tratado. Os espécimes obtidos foram observados através de lupa estereoscópica com aumentos de 14, 25 e 40 vezes e fotografados para posterior análise. Os resultados permitiram concluir que a potência de 1 watt proporciona uma melhor qualidade de resposta à reparação e que as potências de 3 e 5 watts provocaram o atraso na cronologia de reparo.

UNITERMOS: Lasers; Dióxido de carbono; Potência; Osso e ossos.

---

## INTRODUÇÃO

O laser de dióxido de carbono (CO<sub>2</sub>) tem se tornado um instrumento cirúrgico importante, porém seu uso em tecido ósseo para realização de osteotomias ainda é questionável. Segundo TAUBER *et al.*<sup>17</sup> (1979), comparando-se osteotomias feitas em animais com a utilização de brocas e com o laser de CO<sub>2</sub>, a união das fraturas foi mais rápida quando da utilização da broca durante as primeiras semanas de pós-operatório, mas ao final de seis semanas, as fraturas estavam bem reparadas em ambos os casos.

Segundo PINHEIRO<sup>14</sup> (1992), as áreas da Odontologia e da Medicina foram as primeiras a reconhecer os danos do calor friccional, quando de sua utilização em cirurgias ortopédicas, e com relação ao laser de CO<sub>2</sub>, sua aplicação em tecidos moles

aumentou após os estudos de Hall, Mester e Mihasi, todos em 1971.

A cirurgia a laser possui vantagens quando comparada com técnicas convencionais, como precisão na destruição tecidual, mínimo dano aos tecidos adjacentes, efeito hemostático, selando vasos de até 0,5 mm de diâmetro, redução de dor e edema pós-operatórios, esterilização do campo cirúrgico e possibilidade de controle microscópico e endoscópico<sup>7</sup>.

De acordo com PANZONI; CLAUSER<sup>13</sup> (1981), a energia necessária para penetração no osso possui relação linear com a espessura do tecido. SHERK *et al.*<sup>15</sup> (1995) sugerem que o defeito ósseo produzido pelo laser de CO<sub>2</sub> depende da potência utilizada, sendo que baixas potências produzem maiores defeitos.

Apesar de suas inúmeras indicações, os lasers apresentam também algumas desvantagens, tais

---

\*Professor Adjunto do Departamento de Biopatologia e Diagnóstico e Coordenador do Grupo de Estudos e Pesquisas com Laser na Odontologia; \*\*Bolsista de Iniciação Científica da FAPESP e Aluna do Curso de Graduação – Faculdade de Odontologia de São José dos Campos da UNESP.

\*\*\*Mestrando em Laser do IPEN/Faculdade de Odontologia da USP.

como perda de um guia táctil, pois são utilizados mais comumente sem o contato com o tecido alvo, havendo perda de sensação e propriocepção pelo operador e, além disso, os protocolos de segurança e manejo devem ser devidamente seguidos para uma correta aplicabilidade. Já foi observado um atraso na cicatrização após osteotomias a laser de CO<sub>2</sub>, no modo contínuo, com potências menores que 100 watts, sendo esta a maior desvantagem, provavelmente relacionada à extensa necrose paraincisional que ocorre, já que a resposta do tecido à radiação está primariamente relacionada ao calor gerado durante a exposição ao laser e a intensidade e severidade da reação são uma função dos parâmetros da radiação laser bem como das propriedades físicas e ópticas do tecido.

Devido à possibilidade de iatrogenias causadas pelo aumento da temperatura tecidual, bem como desses efeitos na área paraincisional, este estudo proporciona uma análise macrométrica dos efeitos da radiação laser de CO<sub>2</sub> em tibia de rato a fim de estabelecerem-se parâmetros de segurança quanto a potência a ser utilizada.

## MATERIAIS E MÉTODOS

Após a aprovação deste protocolo pelo Comitê de Ética em Pesquisa Local (processo 011/98), utilizamos 12 ratos *Rattus norvegicus albinus*, Wistar, machos, adultos, com peso aproximado de 350 gramas. Os animais foram divididos, aleatoriamente, em 3 grupos separados em gaiolas com 4 ratos cada, alimentados com ração granulada e água *ad libitum* e guardados no Biotério da Faculdade de Odontologia de São José dos Campos - UNESP. Os animais foram submetidos a anestesia intraperitoneal com solução de Rompun/Francotar\* contendo 0,1 ml/100 g, na proporção de 1 ampola de Rompun para ½ de Francotar (5 ml). Após tricotomia na região da tibia direita, foi realizada uma incisão com bisturi\*\*, utilizando-se lâmina número 12, de aproximadamente 1 cm, após a localização bidigital da tibia. Esta foi exposta através de divulsão da tela subcutânea e muscular. Realizada a exposição óssea, dividimos os animais em

3 grupos experimentais de acordo com o que segue:

- Grupo I: 4 animais foram submetidos à radiação laser de CO<sub>2</sub>, com 1 watt de potência, no sentido do longo eixo da tibia;
- Grupo II: 4 animais foram submetidos à radiação laser de CO<sub>2</sub>, com 3 watts de potência, no sentido do longo eixo da tibia;
- Grupo III: 4 animais foram submetidos à radiação laser de CO<sub>2</sub>, com 5 watts de potência, no sentido do longo eixo da tibia.

Para a irradiação, foi usado um aparelho de laser de dióxido de carbono\*\*\* pertencente ao Grupo Acadêmico de Ensino e Pesquisa em Laser na Odontologia do Departamento de Biopatologia e Diagnóstico da FOSJC - UNESP, em modo contínuo, diâmetro do feixe de 0,6 mm, através de fibra de vidro tipo "Hdlow Fider", sob aspiração constante\*\*\*\* e todos os integrantes presentes usavam máscara e óculos de segurança. Torna-se importante ressaltar que a profundidade não foi objeto de estudo neste projeto piloto, dando-se ênfase à reparação óssea. Já com relação ao tempo de exposição, por termos usado potências fixas, o mesmo dependeu do tempo da cirurgia para se obter a osteotomia desejada, sendo portanto diferente em cada irradiação dos espécimes.

Imediatamente após a irradiação, sacrificamos, através de inalação excessiva de éter sulfúrico\*\*\*\*\*, um animal de cada grupo, do qual removeu-se, com discos de *carburundum*, o osso irradiado.

Os animais restantes tiveram a área incisada suturada com fio de seda\*\*\*\*\* 4-0, e foram sacrificados com 3, 7 e 14 dias de pós-operatório.

Todos os espécimes obtidos foram observados através de lupa estereoscópica\*\*\*\*\* com aumentos de 14, 25, e 40 vezes e documentados fotograficamente.

## RESULTADOS

Não foram encontrados nenhum sinal de morbidade em nenhum animal pertencente a esta pesquisa.

\*Rompun: Bayer S.A. - Saúde Animal; Francotar: Virbac do Brasil Indústria e Comércio Ltda.

\*\*Paramount - n° 15 - aço carbono.

\*\*\*SHARPLAN 15F - FAPESP, Processo n° 97/07645-2.

\*\*\*\*SURGIFRESH, Surgimed, Texas, EUA - FAPESP, Processo n° 97/07645-2.

\*\*\*\*\*Dinâmica - Reagentes Analíticos - SP.

\*\*\*\*\*Ethicon - Johnson & Johnson - SP.

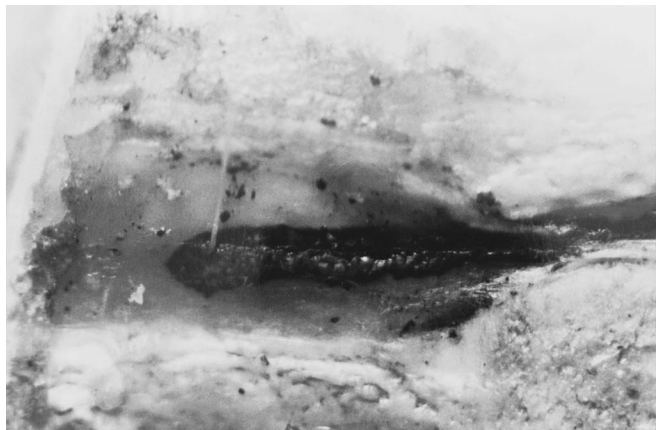\*\*\*\*\*Veb Carl Zeiss Jena - DDR - Estereomicroscópio Technival.

### 1 watt

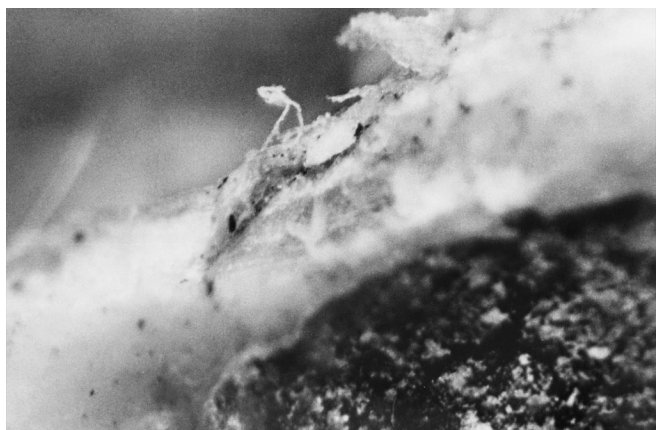Os espécimes estudados apresentaram, imediatamente após a irradiação, área de carbonização em toda extensão da zona vaporizada, de cor enegrecida, superfície irregular e áreas vacuolares. Percebeu-se que com 3 dias de pós-operatório, apesar de ainda termos tecido carbonizado, a reabsorção óssea era pouco significativa e a cronologia de reparo, apesar de atrasada, apresentava evidências de normalidade. Nos tempos de 7 e 14 dias, persistiam áreas de carbonização e reparação em curso normal. Em norma perpendicular, observa-se que não houve comprometimento tecidual abaixo da linha de irradiação e a zona medular estava preservada (Figuras 1 e 2).

### 3 watts

Os espécimes estudados apresentaram, imedia-



**FIGURA 1** - Área de carbonização com 1 watt (14 dias). Aumento de 16 X.

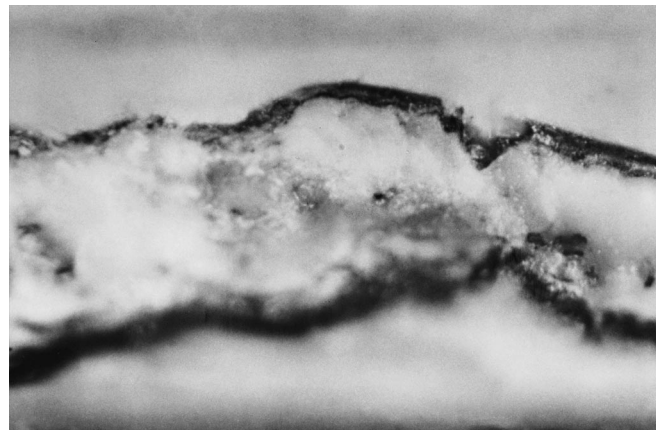


**FIGURA 2** - Vista em norma perpendicular à área irradiada com 1 watt, mostrando reparação dentro da normalidade (14 dias). Aumento de 32 X.

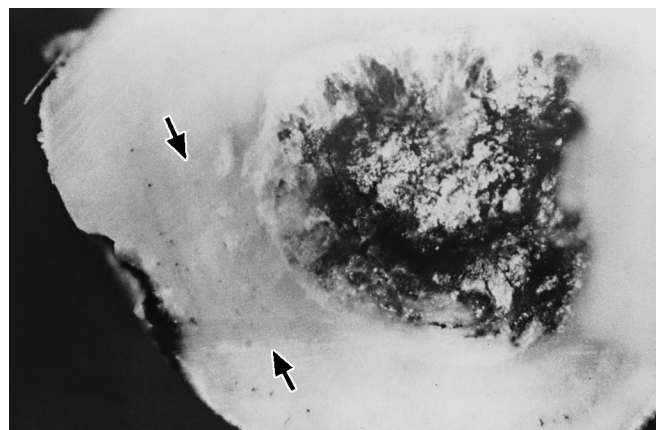
tamente após a irradiação, área de carbonização em toda extensão da zona vaporizada, de cor enegrecida em seus bordos, superfície irregular e áreas vacuolares de cor esbranquiçada imediatamente à linha de carbonização. Na área central do osso vaporizado, observam-se zonas avermelhadas representando o soalho ósseo. Ao observarmos os tempos seguintes, nota-se que houve um comprometimento acentuado na cronologia de reparo, com persistência de áreas carbonizadas, vacúolos e neoformação óssea atrasada. Em norma perpendicular, notamos pequena área de carbonização, e área de morfologia pouco alterada, de cor mais acentuada, que se estende até o canal medular (Figuras 3 e 4).

### 5 watts

Os espécimes estudados apresentaram, ime-

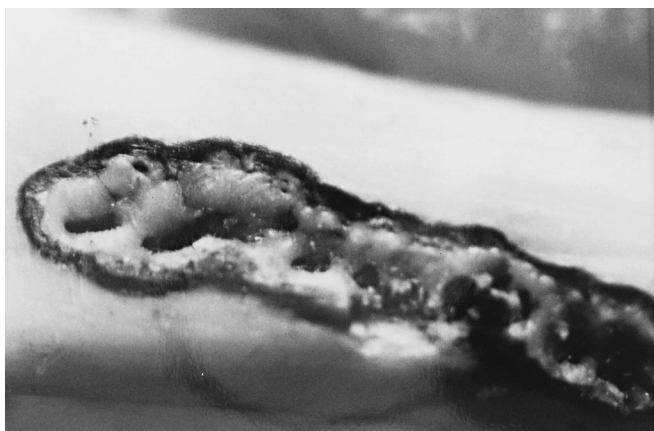


**FIGURA 3** - Área de carbonização, com presença de pequenas zonas vacuolares não preenchidas por tecido osteoide, com 3 watts (14 dias). Aumento de 32 X.

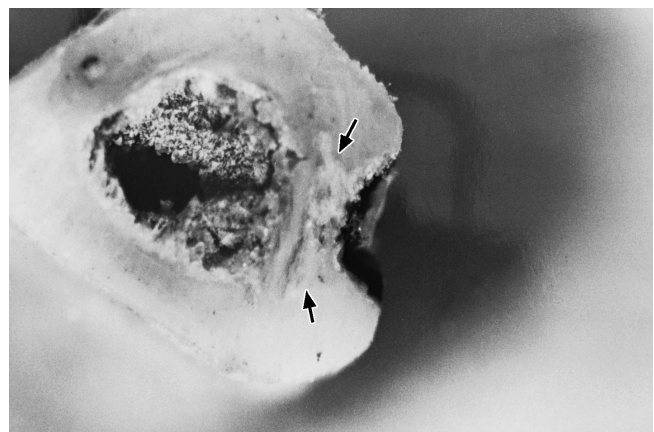


**FIGURA 4** - Pequena linha de carbonização (setas) com área de morfologia pouco alterada, de cor mais acentuada, que se estende até o canal medular (3 watts). Aumento de 32 X.

diatamente após a irradiação, significativa área de carbonização em toda extensão da superfície vaporizada, de cor enegrecida em seu limite marginal, bastante irregular e extensas áreas vacuolares de coloração acinzentada. Este panorama observado não teve modificações significativas nos tempos subseqüentes, indicando que a cronologia de reparo foi bastante comprometida. Uma vista em norma perpendicular apresenta área de morfologia bastante comprometida logo abaixo do soalho vaporizado, estendendo-se até o canal medular, o que pode ter levado a alterações histológicas neste tecido, devido a transmissão de calor durante a irradiação (Figuras 5 e 6).



**FIGURA 5** - Irradiação com 5 watts apresentando área de extensa carbonização e zonas vacuolares profundas (14 dias). Aumento de 16 X.



**FIGURA 6** - Vista em norma perpendicular, após irradiação com 5 watts, onde nota-se área de morfologia bastante comprometida (setas) logo abaixo do soalho vaporizado, estendendo-se até o canal medular (14 dias). Aumento de 16 X.

## DISCUSSÃO

Desde a introdução do laser de dióxido de carbono na prática odontológica, muitos aspectos da interação e resposta dos tecidos irradiados têm sido estudados. Entre esses aspectos, a possibilidade de iatrogenias causadas por dano térmico ao tecido ósseo tem sido uma preocupação.

Com os progressos nas áreas de cirurgia ortognática, trauma e implantes, o uso do laser de dióxido de carbono ainda encontra-se em discussão. É sabido que o uso de instrumentos rotatórios em osteotomias pode gerar altas temperaturas que podem levar a mudanças estruturais e histológicas indesejáveis, devido, principalmente, a densidade, dureza e baixa quantidade de líquidos no tecido ósseo; a rica presença de sais minerais também contribui para retardar a vaporização pela radiação laser. Outro componente a ser considerado é a maior reflexão dos raios no tecido ósseo, quando comparado aos tecidos moles.

Quando irradiamos uma superfície óssea cortical, na dependência de sua espessura, uma maior potência deverá ser utilizada, com o raio focado, assim como um maior tempo de exposição, o que levará, obviamente a um grande aumento na temperatura tecidual, podendo levar a uma necrose térmica ao osso irradiado. Quando em osso esponjoso ou cortical de pequena espessura, os cortes são facilitados.

TAUBER *et al.*<sup>17</sup> (1979) usaram brocas e laser de dióxido de carbono em osteotomias com o intuito de comparar a resposta reparacional. Os autores observaram que a broca apresentou uma melhor resposta durante as primeiras semanas de pós-operatório, porém, ao final de 6 semanas, o pós-operatório das lesões produzidas pelo laser de dióxido de carbono era tão bom quanto o daquelas produzidas pelos instrumentos rotatórios. Os autores concluíram que o dano térmico adjacente à linha de osteotomia pode ter levado a um atraso na cronologia de reparo inicial.

Nossos resultados clínicos mostraram uma concordância com os autores citados, visto que percebemos um atraso na cronologia de reparo, principalmente diretamente relacionado com o incremento da potência utilizada.

Ao observarmos nossos achados, concordamos com CLAUSER; PANZONI<sup>5</sup> (1984), BAILIN; WHEELAND<sup>1</sup> (1985) e CLAUSER<sup>4</sup> (1986), que o modo pulsátil e focado leva a uma diminuição do aumento da temperatura na área irradiada, assim como a

injúria térmica também está relacionada com a potência utilizada.

A presença de áreas vacuolares observadas por nós, maiores quanto maior a dose de energia empregada, também foi observada por McKEE<sup>10</sup> (1993). Segundo o autor, a necessidade do organismo fagocitar a extensa área de carbonização, a diminuição do aporte sanguíneo proporcionada pela irradiação com o laser de dióxido de carbono, aliada à deficiência na formação de tecido conjuntivo, são fatores que comprometem o início da reparação óssea, principalmente nos seus momentos iniciais.

Pesquisas envolvendo a cronologia de reparação são controversas na literatura. Assim, comparando-se o tempo de reparação em osteotomias com brocas e com laser, SMALL *et al.*<sup>16</sup> (1979) sugerem que a reparação óssea, quando do uso do laser de dióxido de carbono, é comprometida; já MILLS *et al.*<sup>11</sup> (1985) obtiveram resultados similares usando de mesma metodologia.

A seqüência da ablação em tecidos duros tem sido descrita como resultado da absorção da energia por substâncias sólidas anisotrópicas e a fase de fluidos em que se encontra o osso abaixo da superfície irradiada, que causará uma vaporização interna, aumento da pressão e remoção de material por microexplosões<sup>2,9,12</sup>.

Estudos realizados em osso alveolar de rato, após irradiação com laser de CO<sub>2</sub>, demonstraram extensiva evidência de formação óssea no sítio da área irradiada<sup>2,6,8</sup>.

Segundo McKEE<sup>10</sup> (1993), um dos fatores que mais contribuem para o atraso na cronologia de reparo quando irradiamos o tecido ósseo, é a presença da zona de carbonização, pequenas espículas e outros fragmentos após a irradiação. O autor indica que se faça uma limpeza da ferida cirúrgica na tentativa de retirar-se ao máximo esses detritos, pois essa remoção poderá ajudar na potencialização de ação celular e/ou extracelular, levando à superfície óssea irradiada a ser mais receptiva aos eventos osteogênicos, proporcionando uma neoformação óssea mais próxima de seu tempo de reparo normal.

WILLIAMS *et al.*<sup>18</sup> (1995) concluíram que o uso do laser de CO<sub>2</sub> em tecido ósseo tem vantagens e desvantagens. Se por um lado há um maior con-

trole da hemorragia, pelas características do tecido ósseo, esse fato resulta em uma maior faixa de tecido carbonizado. Usando-se uma menor densidade de energia, os danos teciduais serão menores, mas necessitaremos de um tempo bem maior de trabalho. Outro fator importante é o da diminuição da visibilidade dos limites cirúrgicos em função da formação das áreas carbonizadas.

CASSATLY *et al.*<sup>3</sup> (1999) reportam um caso de osteomielite em uma paciente submetida a apicectomia com laser de Nd:YAG, que levou à necrose de parte da maxila, pela difusão do calor gerado ao tecido ósseo adjacente ao ápice radicular. Os autores concluíram que, mesmo sob refrigeração, o conhecimento da relação tempo de exposição/potência são de maior importância quando do uso de qualquer laser em tecido ósseo.

Nossos achados clínicos revelaram que, com a potência de 1 watt, o dano térmico pode ser considerado aceitável, não havendo um comprometimento significativo na cronologia de reparo. Acreditamos que pesquisas voltadas para as modificações morfológicas sob a luz da microscopia óptica e microscopia eletrônica de varredura trarão maiores subsídios para entendermos a interação entre o tecido ósseo e a radiação proporcionada pelo laser de dióxido de carbono (CO<sub>2</sub>). Uma análise histológica criteriosa também torna-se necessária para se obter resultados mais conclusivos.

## CONCLUSÕES

Dentro da metodologia por nós aplicada e dos resultados obtidos, concluímos que:

1. as potências de 1 e 3 watts não apresentaram, clinicamente, danos significantes ao tecido ósseo;
2. a cronologia de reparo foi comprometida indiferentemente das potências utilizadas, sendo bem mais acentuada quando usado 3 e 5 watts de potência, respectivamente;
3. a potência de 1 watt teve, clinicamente, sua cronologia de reparo compatível com os padrões de normalidade.

## AGRADECIMENTOS

À Fundação de Amparo à Pesquisa do Estado de São Paulo - FAPESP, pela concessão de Bolsa de Iniciação Científica (Processo nº 99/00466-0).

NICCOLI-FILHO, W.; SAMPAIO, T. A.; GUIMARÃES-FILHO, R. Effect of carbon dioxide laser radiation on osseous tissue: macroscopic study in rats. **Pesqui Odontol Bras**, v. 15, n. 2, p. 127-132, abr./jun. 2001.

The use of CO<sub>2</sub> laser in osseous tissue to execute osteotomies is still questionable, mainly due to the increase of temperature in the site of irradiation. The purpose of this research was to carry out a pilot study in order to analyze macroscopically the effect of CO<sub>2</sub> laser irradiation on rat tibia and to establish security parameters regarding power. Twelve rats were submitted to irradiation with 1, 3 and 5 watts of power and were examined immediately, 3, 7 and 14 days after irradiation. The results showed better healing when irradiation was carried out with the power of 1 watt; the 3- and 5-watt powers caused delay in the chronology of healing.

UNITERMS: Lasers; Carbon dioxide; Potency; Bone and bones.

## REFERÊNCIAS BIBLIOGRÁFICAS

1. BAILIN, P. L.; WHEILAND, R. G. Carbon dioxide (CO<sub>2</sub>) laser perforation of exposed cranial bone to stimulate granulation tissue. **Past Reconstr Surg**, v. 75, p. 898-902, 1985.
2. BIYIKLI, S.; MODEST, M. F. Energy requirements for osteotomy of femora and tibiae with a moving CW CO<sub>2</sub> laser. **Lasers Surg Med**, v. 7, p. 512-519, 1987.
3. CASSATLY, M. G.; ROSTOCK, M.; GOCKE, M. W. Iatrogenic osteonecrosis of the maxilla caused by laser injury. **J Oral Maxillofac Surg**, v. 57, p. 184-186, 1999.
4. CLAUSER, C. Comparison of depth and profile of osteotomies performed by rapid superpulsed and continuous-wave CO<sub>2</sub> laser beams at high power output. **J Oral Maxillofac Surg**, v. 44, p. 425-430, 1986.
5. CLAUSER, C.; PANZONI, E. Perforazioni di tessuto osseo compatto mediante laser CO<sub>2</sub>. **Dental Cadmos**, v. 2, p. 79-83, 1984.
6. CLAYMAN, L.; FULLER, T.; BECKMAN, H. Healing of continuous-wave and rapid superpulsed, carbon dioxide laser, laser-induced bone defects. **J Oral Surg**, v. 36, p. 932-937, 1978.
7. FISHER, S. E.; FRAME, J. W. The effects of the carbon dioxide surgical laser on oral tissues. **Br J Oral Maxillofac Surg**, v. 22, p. 414-425, 1984.
8. GETZBEIN, S. D.; deDEMETER, D.; CRUICKSHANK, B. *et al.* The effect of laser osteotomy on bone healing. **Lasers Surg Med**, v. 1, p. 361-373, 1981.
9. HIBST, R.; KELLER, U. Experimental studies of the application of the Er:YAG laser on dental hard substances. I - measurement of the ablation rate. **Lasers Surg Med**, v. 9, p. 338-344, 1989.
10. MCKEE, M. D. Effects of CO<sub>2</sub> laser irradiation *in vivo* on rat alveolar bone and incisor enamel, dentin, and pulp. **J Dent Res**, v. 72, p. 1406-1417, 1993.
11. MILLS, B.; BIYIKLI, S.; MODEST, M. Comparison of laser *vs.* conventional osteotomy in the rat. **J Dent Res**, v. 62, p. 216, 1985. [Resumo]
12. NUSS, R. C.; FABIAN, R. L.; SARKAR, R. *et al.* A Infrared laser bone ablation. **Lasers Surg Med**, v. 8, p. 381-391, 1988.
13. PANZONI, E.; CLAUSER, C. Laser CO<sub>2</sub> come strumento per osteotomie. **Rev Ital Stomatol**, v. 10, p. 793-799, 1981.
14. PINHEIRO, A. L. B. Uso do laser de CO<sub>2</sub> em ortopedia. **Rev Bras Med**, v. 49, p. 238-244, 1992.
15. SHERK, H. H.; LANE, G.; RHODES, A. *et al.* Carbon dioxide laser removal of polymethylmethacrylate. **Clin Orthop**, v. 310, p. 67-71, 1995.
16. SMALL, I. A.; OSBORN, T. P.; FULLER, T. *et al.* Observations of carbon dioxide laser and bone bur in the osteotomy of the rabbit tibia. **J Oral Surg**, v. 37, p. 159-166, 1979.
17. TAUBER, C.; FARINE, I.; HOROSZOWSKI, H. *et al.* Fracture healing in rabbits after osteotomy using the CO<sub>2</sub> laser. **Acta Orthop Scand**, v. 50, p. 385-390, 1979.
18. WILLIAMS, T. M.; COBB, C. M.; RAPLEY, J. W. *et al.* Histologic evaluation of alveolar bone following CO<sub>2</sub> laser removal of connective tissue from periodontal defects. **Int J Periodontics Restorative Dent**, v. 15, p. 497-506, 1995.

Recebido para publicação em 15/09/00  
Enviado para reformulação em 09/02/01  
Aceito para publicação em 14/03/01