

Intoxicação experimental por *Dodonea viscosa* (Sapindaceae) em bovinos¹

Cristhiane Stecanella de Oliveira Cattani², Edson Moleta Colodel², Sandra Davi Traverso², André Mendes Ribeiro Correa² e David Driemeier²

ABSTRACT. Cattani C.S.O., Colodel E.M., Traverso S.D., Correa A.M.R., & Driemeier D. 2004. [Experimental poisoning by *Dodonea viscosa* (Sapindaceae) in cattle.] Intoxicação experimental por *Dodonea viscosa* (Sapindaceae) em bovinos. *Pesquisa Veterinária Brasileira* 24(1):31-34. Depto Patologia Clínica Veterinária, Faculdade de Veterinária, Universidade Federal do Rio Grande do Sul, Av. Bento Gonçalves 9090, Bairro Agronomia, Cx. Postal 15094, Porto Alegre, RS 91540-000, Brazil. E-mail: moleta@terra.com.br

The leaves of *Dodonea viscosa* were force fed to five bovines. Four received the leaves in fresh green stage and the fifth dried ones. Clinical signs were observed in four of the bovines that died; the fifth did not show signs of poisoning. The fresh green plant was proved to be toxic from a dose of 25g/kg on. Dried leaves fed at the dose of 30 g/kg were also toxic. All the animals that died showed clinical signs from 13h30min to 45h after the ingestion of the plant and death followed within about 48h. The clinical course lasted for about 8h30min until death. The main symptoms were apathy, anorexia, slight tenesmus, muscle trembling, difficulties to keep consciousness, pressing the head against obstacles, lateral recumbency, paddling movements, coma and death. The most significant macroscopic alterations were observed in the liver, with accentuation of the lobular pattern, dark-red areas interspersed with yellowish areas. Petechiae were found in serosal membranes of the abdominal and thoracic organs as well as the intestines. The main microscopic change was hepatic centrilobular coagulative necrosis, associated with congestion and hemorrhages.

INDEX TERMS: *Dodonea viscosa*, diseases of cattle, plant poisoning, hepatocellular necrosis.

RESUMO. - As folhas de *Dodonea viscosa* foram administradas por via oral a cinco bovinos, dos quais quatro receberam folhas verdes frescas e o quinto, folhas secas. Quatro animais apresentaram sinais clínicos e morreram, enquanto o quinto bovino não adoeceu. A planta verde fresca mostrou-se tóxica a partir de 25g/kg. Todos os animais que morreram, manifestaram sinais clínicos entre 13h30min e 45h após a ingestão das folhas. A evolução clínica foi de aproximadamente 8h30min. Os animais manifestaram apatia, anorexia, leve tenesmo, tremores musculares, dificuldade para permanecer em estação pressionando a cabeça contra obstáculos, decúbito esternal, movimentos de pedalar, coma e morte. A alteração macroscópica mais significativa foi observa-

da no fígado, com acentuação do padrão lobular, áreas vermelho-escuras intercaladas com áreas vermelho-claras, dando um aspecto de fígado noz-moscada. Hemorragias petequiais foram encontradas em serosas de órgãos da cavidade abdominal e torácica bem como no intestino. A principal alteração microscópica observada foi necrose hepatocelular coagulativa centrilobular ou massiva, associada à congestão e hemorragias.

TERMOS DE INDEXAÇÃO: *Dodonea viscosa*, necrose hepatocelular, doenças de bovinos, plantas tóxicas.

INTRODUÇÃO

Dodonea viscosa (L.) Jacq. (Fig. 1 e 2), vulgarmente chamada de vassoura-vermelha, vassoura-do-campo ou erva-de-veado, é uma planta nativa sucessora, sendo uma das primeiras espécies a povoar áreas desmatadas. No Brasil, *Dodonea viscosa* ocorre ao longo de todo o litoral da Região Sul (Reitz 1980). É usada como planta ornamental e medicinal. Isolou-se de *D. viscosa* saponinas e glicosídeos cianogênicos (Simões et al.

¹Recebido em 20 de outubro de 2003.

Aceito para publicação em 28 de novembro de 2003.

²Departamento de Patologia Clínica Veterinária, Faculdade de Veterinária, Universidade Federal do Rio Grande do Sul (UFRGS), Cx. Postal 15094, Porto Alegre, RS 91540-000. E-mail: moleta@terra.com.br



Fig. 1. *Dodonea viscosa* (vassoura-vermelha), em setembro, Porto Alegre, RS.



Fig. 2. Frutos de *Dodonea viscosa*, em setembro, Porto Alegre, RS.

1989, Mors et al. 2000, Pesman & Ervin 2002) que não foram associados com intoxicação em animais domésticos.

A intoxicação natural por *D. viscosa* foi associada com a mortalidade em um rebanho bovino no Estado do Rio Grande do Sul (Colodel et al. 2003).

O desconhecimento sobre a intoxicação por *D. viscosa* em animais domésticos tornou oportuna a realização deste estudo experimental para caracterização das doses tóxicas e do quadro clínico e patológico em bovinos intoxicados com folhas desta planta.

MATERIAL E MÉTODOS

Classificação botânica. Amostras de *Dodonea viscosa* usadas no experimento, coletadas nos municípios de Osório e Porto Alegre, foram encaminhadas para a Fundação Zoobotânica do Rio Grande do Sul para análise morfológica.

Coleta da planta para estudo experimental. Foram utilizadas no experimento folhas de *D. viscosa* em brotação, coletadas no município de Osório no mês de junho de 2001, e folhas em períodos de inflorescência, coletadas no Campus do Vale (UFRGS), Porto Alegre, RS, durante os meses de setembro e outubro de 2002. As folhas verdes frescas foram separadas dos galhos e imediatamente administradas em dose única, por via oral, aos quatro bovinos. Amostras de folhas coletadas durante a inflorescência foram mantidas a sombra em temperatura ambiente, para desidratar, por um período de 15 dias e administradas por via oral, em dose única, ao quinto bovino.

Quadro 1. Experimentos com folhas de *Dodonea viscosa* em bovinos

Bovino	Raça	Idade (meses) /sexo	Peso (kg)	Dose (g/kg)	Início sinais clínicos (h)	Evolução clínica (h)
1	Hereford	24/fêmea	240	30	45h	3h
2	Hereford	26/macho	200	30	36h	7h
3	Hereford	30/macho	205	15	Não adoeceu	
4	Holandês	50/fêmea	480	25	36h	19h
5	Hereford	30/macho	236	30 ^a	13h30min	4h30min

^a Dose relativa à planta verde fresca.

Animais experimentais. Utilizaram-se cinco bovinos clinicamente saudáveis, sendo dois machos e três fêmeas, com idade entre 24 e 50 meses (Quadro 1). Durante o experimento os animais foram mantidos na Faculdade de Veterinária, UFRGS, em baias individuais, com água a vontade e feno de alfafa.

Estudo clínico e patológico. Exames clínicos foram realizados durante todo o experimento, com intervalos regulares. Avaliaram-se apetite, sede, temperatura retal, alterações cardio-respiratórias e modificações de comportamento, postura e movimento.

No Bovino 4, foram feitas coletas de sangue 12, 24 e 48 horas após a ingestão da planta, para verificação dos níveis da aspartato amino transferase (AST), g-glutamil transferase (GGT), fosfatase alcalina (SAP) e de glicose sérica.

Os animais foram necropsiados imediatamente após a morte e fragmentos de todos os órgãos foram coletados e fixados em formalina tamponada a 10%. Foram processadas rotineiramente para estudo histopatológico e corados pela técnica de hematoxilina e eosina (HE) (Prophet et al. 1992).

RESULTADOS

Dose tóxica e evolução clínica. Neste experimento com folhas de *Dodonea viscosa* foram observados sinais clínicos com morte nos Bovinos 1, 2, 4 e 5 que receberam as respectivas doses de 30g/kg de brotação, 30g/kg e 25g/kg de planta verde na fase de inflorescência e 30g/kg de planta seca. O Bovino 3 que recebeu 15g/kg, não apresentou alterações clínicas.

A evolução do quadro clínico variou de 3 a 19 horas. O maior tempo entre a administração da planta e o início dos sinais clínicos foi de 45 horas (Bov. 1). O menor período entre a administração da planta e morte foi de 16 horas, no Bovino 5 que recebeu as folhas secas.

Sinais clínicos. O quadro clínico foi similar em todos os bovinos. Os principais sinais foram anorexia, apatia, redução dos movimentos ruminais, sudorese moderada, principalmente de cabeça e pescoço, leve tenesmo e dores abdominais. Notaram-se também tremores musculares, principalmente nos membros, que se evidenciavam após movimentação, dificultando a locomoção.

Quadro 2. Dosagens séricas de aspartato amino transferase (AST), g-glutamil transferase (GGT), fosfatase alcalina (SAP) e de glicose, realizadas no Bovino 4 experimentalmente intoxicado por *Dodonea viscosa*

Amostra ^a	AST (U/L)	GGT(U/L)	SAP(U/L)	Glicose(mg/dl)
Valor referência ^b	78-132	6.1-17,4	< 488	45-75
12 horas	345,5	41,8	77,1	62,7
24 horas	436,3	30,5	94,0	52,5
48 horas	577,0	35,2	178,1	9,2

^aAs amostras têm como referência o horário de término da ingestão da planta.

^b(Cornelius 1989).

dade em permanecer em estação apoiando a cabeça na parede ou no cocho, relutância em caminhar, decúbito esternal, decúbito lateral com movimentos de pedalagem, coma e morte. O Bovino 2 apresentou agressividade 6 horas antes da morte.

Patologia clínica. Os níveis séricos das enzimas aspartato aminotransferase (AST), fosfatase alcalina (SAP) e g-glutamil transferase (GGT) e da glicose sérica foram analisados no Bovino 4 (Quadro 2). Alterações significativas ocorreram com os níveis da AST, da GGT e da glicose 48 horas após a administração da planta.

Achados macroscópicos. A lesão principal encontrava-se no fígado e consistia de acentuação do padrão lobular na superfície capsular e de corte, com áreas vermelho-escuras intercaladas com áreas vermelho-claras (Fig. 3). Notaram-se intensa repleção da vesícula biliar e leve edema de parede da vesícula, colédoco e duodeno. No rúmen havia grande quantidade de folhas de *D. viscosa* parcialmente digerida. O abomaso estava com mucosa intensamente avermelhada. Petéquias foram vistas no endocárdio e pericárdio, próximas ao sulco coronário e na serosa do omaso e intestino. O Bovino 4 apresentou icterícia moderada e conteúdo hemorrágico no cólon e ceco.

Achados microscópicos. Microscopicamente a principal lesão, em todos os animais necropsiados, afetava o fígado e consistia em necrose hepatocelular coagulativa, acompanhada de congestão e hemorragia (Fig. 4). A necrose era centrolobular nos Bovinos 1 e 2 e massiva nos Bovinos 4 e 5. Na região centrolobular os hepatócitos estavam dissociados, encarquilhados, com maior eosinofilia citoplasmática, com os núcleos em picnose ou cariorrexia. Por vezes, havia desaparecimento de hepatócitos próximos à veia centrolobular. Nos casos com necrose massiva, a lesão se estendia aos hepatócitos periacinares restando uma a duas fileiras de hepatócitos morfologicamente não afetados. Alterações degenerativas, como vacuolização de hepatócitos e glóbulos eosinofílicos, foram observadas principalmente próximo ao limite da área com necrose e hepatócitos morfologicamente normais. (Quadro 3)

DISCUSSÃO

Neste estudo experimental foi obtido, pela administração de doses únicas de *Dodonea viscosa* a bovinos, o quadro clínico de insuficiência hepática aguda associada com necrose hepatocelular. As folhas foram tóxicas na fase de brotação,

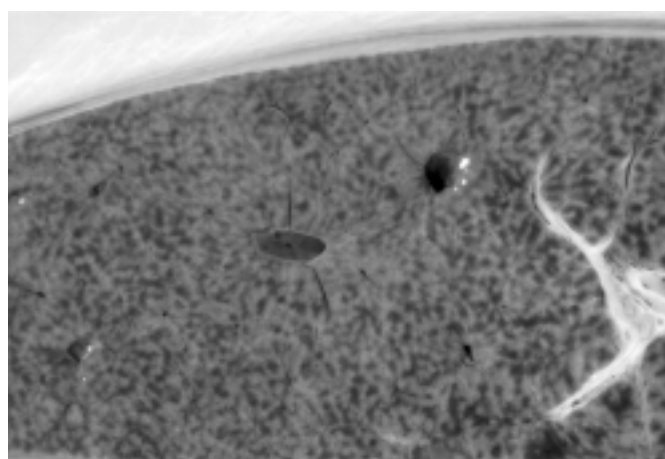


Fig. 3. Fígado com acentuação do padrão lobular, de aspecto de noz-moscada, na intoxicação experimental por *Dodonea viscosa* em bovinos. (Bov. 5)

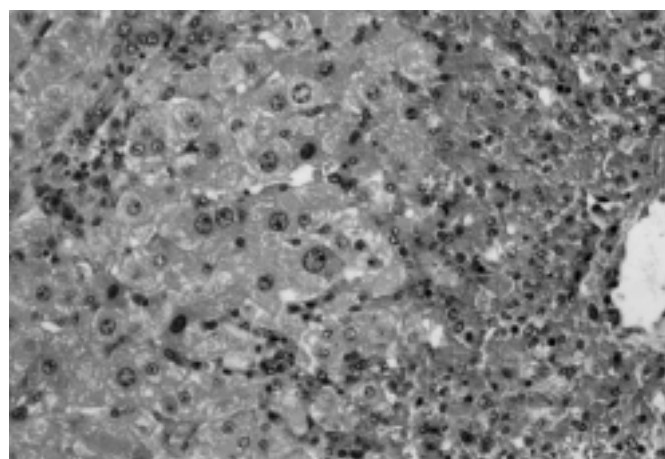


Fig. 4. Necrose de coagulação hepatocelular centrolobular com congestão e hemorragia, em bovino experimentalmente intoxicado por *Dodonea viscosa*. HE, obj. 40.

Quadro 3. Classificação do grau das alterações microscópicas encontradas nos bovinos experimentalmente intoxicados por *Dodonea viscosa*

Alterações	Bov. 1	Bov. 2	Bov. 4	Bov. 5
Necrose hepática	+++ ^a	+++	++	++
Esferóides eosinofílicos	+	+	+++	++
Tumefação de hepatócitos	+++	+++	+++	++
Hemorragias	++	++	+++	+++

^a+++ Lesão acentuada, ++ moderada, + leve, - ausente.

inflorescência e quando secadas a sombra. O quadro clínico e as lesões foram similares àquelas encontradas na intoxicação natural por *D. viscosa* em bovinos (Colodel et al. 2003). Dos cinco animais que ingeriram a planta, quatro morreram. A planta verde se mostrou tóxica a partir de 25g/kg. O início dos sinais clínicos após a ingestão de *D. viscosa* variou de 13ho-

ras e 30 minutos a 45 horas e a evolução clínica foi de 3 a 19 horas.

Os principais achados clínicos de insuficiência hepática aguda são comuns para as plantas que causam necrose hepatocelular e foram descritos em casos de bovinos intoxicados com outras plantas tóxicas, como *Sessea brasiliensis* (Canella et al. 1968), *Cestrum laevigatum* (Döbereiner et al. 1969), *Cestrum parqui* (Riet-Correa et al. 1986), *Vernonia mollissima* (Döbereiner et al. 1976, Gava et al. 1987), *Vernonia rubricaulis* (Tokarnia & Döbereiner 1982), *Cestrum corymbosum* var. *hirsutum* (Gava et al. 1991), *Cestrum intermedium* (Gava et al. 1996) e *Xanthium cavanillesii* (Driemeier et al. 1999).

O princípio tóxico de *D. viscosa* associado com a necrose hepatocelular, não é conhecido. As alterações patológicas, encontradas no fígado dos bovinos desse experimento são as que caracterizam a lesão hepática aguda de origem tóxica, foram descritas na intoxicação natural por *D. viscosa* (Colodel et al. 2003) e ocorrem associadas a outras hepatotoxicoses agudas em bovinos (Martin et al. 1986, Witte et al. 1990, Méndez et al. 1994, Driemeier et al. 1999, Colodel et al. 2000, Tokarnia et al. 2000).

Agradecimentos. - À Dr^a Olinda Leites Bueno, da Fundação Zoobotânica do Rio Grande do Sul, pela classificação botânica de *Dodonea viscosa*. Às Sr^{as}. Marília Terezinha de Oliveira Belmonte e Ângela Rosaura Belmonte de Souza, do Laboratório de Patologia Veterinária, UFRGS, pelos processamentos e pelas colorações histológicas.

REFERÊNCIAS

- Canella C.F.C., Tokarnia C.H. & Döbereiner J. 1968. Intoxicação por *Sessea brasiliensis* Toledo em bovinos. Pesq. Agropec. Bras. 3:333-340.
- Colodel E. M., Driemeier D. & Pilati C. 2000. Intoxicação experimental pelos frutos de *Xanthium cavanillesii* (Asteraceae) em bovinos. Pesq. Vet. Bras. 20(1):31-38.
- Colodel E.M., Traverso S.D., Seitz A.L., Oliveira F.N., Driemeier D. & Gava A. 2003. Spontaneous poisoning by *Dodonea viscosa* (Sapindaceae) in cattle. Vet. Human Toxicol. 45(3):147-148.
- Cornelius C.E. 1989. Liver Function, p. 364-397. In: Kaneko J.J. (ed.) Clinical Biochemistry of Domestic Animals. 4th ed. Academic Press, San Diego.
- Döbereiner J., Tokarnia C. H. & Canella C. F. C. 1969. Intoxicação por *Cestrum laevigatum* Schlecht., a causa de mortandades em bovinos no Estado do Rio de Janeiro. Pesq. Agropec. Bras. 4:165-193.
- Döbereiner J., Tokarnia C. H. & Purisco E. 1976. *Vernonia mollissima*, planta tóxica responsável por mortandades de bovinos no sul do Mato Grosso. Pesq. Agropec. Bras. 11:49-58.
- Driemeier D., Irigoyen L. F., Loretta A. P. Colodel, E.M. & Barros C. S. L. 1999. Intoxicação espontânea pelos frutos de *Xanthium cavanillesii* (Asteraceae) em bovinos no Rio Grande do Sul. Pesq. Vet. Bras. 19(1):12-18.
- Gava A., Peixoto P. V. & Tokarnia C. H. 1987. Intoxicação experimental por *Vernonia mollissima* em ovinos e bovinos. Pesq. Vet. Bras. 7(2): 33-41.
- Gava A., Stolf L., Pilati C., Neves D. S. & Viganó L. 1991. Intoxicação por *Cestrum corymbosum* var. *hirsutum* (Solanaceae) em bovinos no estado de Santa Catarina. Pesq. Vet. Bras. 11(4):71-74.
- Gava A., Stolf L., Varaschin M. S., Neves D. S., Tigre A. P. & Lessmann F. 1996. Intoxicação por *Cestrum intermedium* (Solanaceae) em bovinos. Pesq. Vet. Bras. 16(4): 117-120.
- Martin T., Stair E.L. & Dawson L. 1986. Cocklebur poisoning in cattle. J. Am. Vet. Med. Assoc. 189(5):562-563.
- Méndez M. C., Santos R. C. & Riet-Correa F. 1998. Intoxication by *Xanthium cavanillesii* in cattle and sheep in southern Brazil. Vet. Human Toxicol. 40(3):144-147.
- Mors B.W., Rizzini C.T. & Pereira N.A. 2000. Medicinal Plants of Brazil. Reference Publications, Algonac. 501p.
- Pesman M.W. & Ervin E.A. 2002. Meet the natives: A Beginner's field Guide to Rocky Mountain Wildflower, Trees, and Scrubs. Roberts Rinehart Publishers, Denver. 248p.
- Prophet E.B., Mills B., Arrington J.B. & Sobin L.H. 1992. Laboratory Methods in Histotechnology. Armed Forces Institute of Pathology, Washington, DC. 279p.
- Riet-Correa F., Schild A.L. & Méndez M.C. 1986. Intoxicação por *Cestrum parqui* (Solanaceae) em bovinos no Rio Grande do Sul. Pesq. Vet. Bras. 6(4): 111-115.
- Reitz R. 1980. Flora Ilustrada Catarinense: Sapindáceas. Herbário Barbosa Rodrigues, Itajaí, SC. 156p.
- Simões C. M. O., Mentz L. A., Schenkel E. P., Irgang B. E. & Stehmann J. R. 1989. Plantas da Medicina Popular no Rio Grande do Sul. 3^a ed. Editora da UFRGS, Porto Alegre. 174p.
- Tokarnia C.H. & Döbereiner J. 1982. Intoxicação de bovinos por *Vernonia rubricaulis* (Compositae) em Mato Grosso. Pesq. Vet. Bras. 2(4):143-147.
- Tokarnia C.H., Döbereiner J. & Peixoto P.V. 2000. Plantas Tóxicas do Brasil. Editora Helianthus, Rio de Janeiro. 320p.
- Witte S.T., Osweiler G.D., Stahr H.M. & Mobley G. 1990. Cocklebur toxicosis in cattle associated with the consumption of *Xanthium strumarium*. J. Vet. Diagn. Invest. 2(4): 263-267.