

## Aborto ovino associado com infecção por *Sarcocystis* sp.<sup>1</sup>

Caroline A. Pescador<sup>2</sup>, Luís G. Corbellini<sup>3</sup>, Eduardo C. de Oliveira<sup>2</sup>, Paulo M. Bandarra<sup>2</sup>, Juliano S. Leal<sup>2</sup>, Pedro M.O. Pedroso<sup>2</sup> e David Driemeier<sup>2\*</sup>

**ABSTRACT.**- Pescador C.A., Corbellini L.G., Oliveira E.C., M. Bandarra P.M., Leal J.S., Pedroso P.M.O. & Driemeier D. 2007. [Ovine abortion associated with *Sarcocystis* sp. infection.] Aborto ovino associado com infecção por *Sarcocystis* sp. *Pesquisa Veterinária Brasileira* 27(10):393-397. Departamento de Patologia Clínica Veterinária, Faculdade de Veterinária, Universidade Federal do Rio Grande do Sul, Av. Bento Gonçalves 9090, Porto Alegre, RS 91540-000, Brazil. E-mail: [davetpat@ufrgs.br](mailto:davetpat@ufrgs.br)

Protozoal infection has worldwide distribution and may cause abortion, premature parturition or fetal death in almost all domestic animals. In July 2004, eight Corriedale sheep showed abortion and stillbirth in the third trimester of gestation. Of these reproductive losses, one stillborn male was submitted to the Laboratory of Veterinary Pathology for necropsy investigation. The direct immunofluorescence test for *Leptospira* sp. was negative. No significant bacteria was isolated from lung and liver by aerobic and microaerobic cultures. Macroscopic lesions were not found in any fetal tissue. The histological lesions were observed mainly in the brain and heart and consisted primarily of severe multifocal nonsuppurative encephalitis and nonsuppurative myocarditis. Schizonts of a protozoan parasite consistent with *Sarcocystis* sp. were found in the endothelial cells and vascular endothelium in several organs. Many schizonts with merozoites arranged in a rosette-like pattern were observed in brain and kidney tissues. In sections stained with periodic acid-Schiff (PAS), the limiting membrane of some schizonts appeared to be weakly PAS-positive. Merozoites and nuclei were PAS-negative. Protozoa did not react immunohistochemically to the antibody anti-*Toxoplasma gondii*; however, cross-reactivity was observed with *Neospora caninum* antibody. These findings were consistent with the diagnosis of *Sarcocystis* sp.

INDEX TERMS: *Sarcocystis* sp., abortion, stillbirth, sheep.

**RESUMO.**- Infecções por protozoários têm distribuição mundial e podem causar aborto, nascimentos prematuros e ou morte fetal em diversas espécies animais. Em julho de 2004, oito ovinos Corriedale apresentaram problemas reprodutivos caracterizados por aborto e natimortalidade no terço final da gestação. Dessas oito perdas, um natimorto macho foi enviado ao Setor de Patologia Veterinária para necropsia. Alterações macroscópicas não foram observadas durante a necropsia. Lesões histológicas foram observadas principalmente no cérebro e coração e se caracterizaram por encefalite

não-supurativa multifocal acentuada associada à presença de protozoários no interior de células endoteliais e vasos sanguíneos e miocardite não-supurativa focal leve. Alguns desses organismos apresentaram formato de roseta. O teste de imunoistoquímica anti-*Toxoplasma gondii* foi negativo, mas houve reação cruzada com anticorpo anti-*Neospora caninum*. O exame de imunofluorescência direta para *Leptospira* sp. foi negativo. A bacteriologia aeróbica e micro-aeróbica não revelou crescimento significativo. Esses achados foram compatíveis com o diagnóstico de *Sarcocystis* sp.

TERMOS DE INDEXAÇÃO: *Sarcocystis* sp., aborto, natimortalidade, ovinos.

<sup>1</sup> Recebido em 16 de novembro de 2006.

Aceito para publicação em 25 de setembro de 2007.

<sup>2</sup> Departamento de Patologia Clínica Veterinária, Faculdade de Veterinária, Universidade Federal do Rio Grande do Sul (UFRGS), Av. Bento Gonçalves 9090, Porto Alegre, RS 91540-000, Brasil. \*Autor para correspondência: [davetpat@ufrgs.br](mailto:davetpat@ufrgs.br)

<sup>3</sup> Departamento de Medicina Veterinária Preventiva, Faculdade de Veterinária, UFRGS. E-mail: [lgcorbellini@hotmail.com](mailto:lgcorbellini@hotmail.com)

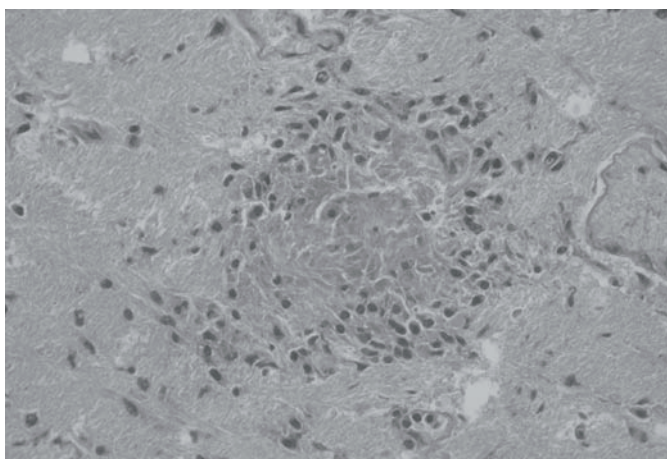
### INTRODUÇÃO

Protozoários do filo Apicomplexa classificados na família Sarcocystidae são coccídeos obrigatórios e ou facultativos que se caracterizam por apresentar uma fase de desenvolvimento sexual no intestino do hospedeiro definitivo e formação de cis-

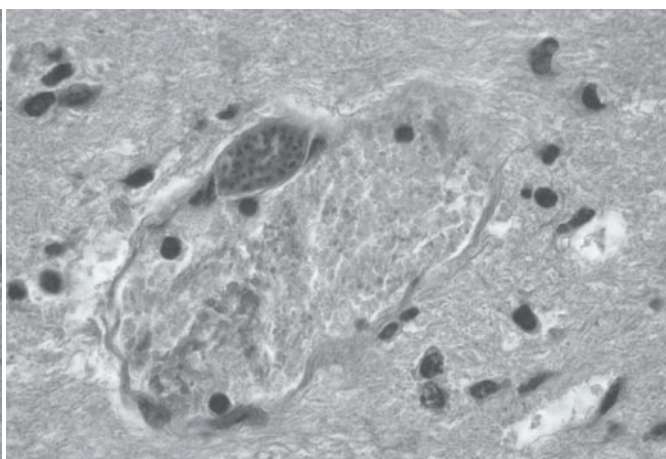
tos em vários tecidos do hospedeiro intermediário (Tender et al. 1997). O filo Apicomplexa é composto por pelo menos seis gêneros de coccídeos formadores de cistos em tecidos (Rommel 1989, Tender et al. 1997). Os gêneros *Toxoplasma*, *Hammondia*, *Besnoitia* e *Neospora* são classificados dentro da subfamília Toxoplasmatinae. *Sarcocystis* e *Frenkelia* pertencem à subfamília Sarcocystinae (Mugridge et al. 1999). Apesar de grande parte das descrições genéricas dessas subfamílias estarem baseadas somente em características fenotípicas tais como hospedeiro, ciclo de vida, transmissão, tipo de célula infectada, morfologia e localização dos cistos, uma análise filogenética molecular foi implementada para melhorar o sistema de classificação (Mugridge et al. 1999). Protozoários do gênero *Toxoplasma*, *Sarcocystis* e *Neospora* são importantes agentes patogênicos (Jones et al. 2000) causadores de abortos em animais de produção e perdas econômicas significativas (Tender 1995, Dubey 2003). O objetivo desse trabalho foi descrever os achados clínicos e sorológicos observados em uma criação de ovinos com histórico de abortos e os achados histopatológicos e ultra-estruturais de um feto ovino com lesões generalizadas associadas com *Sarcocystis* sp. no Rio Grande do Sul.

## MATERIAL E MÉTODOS

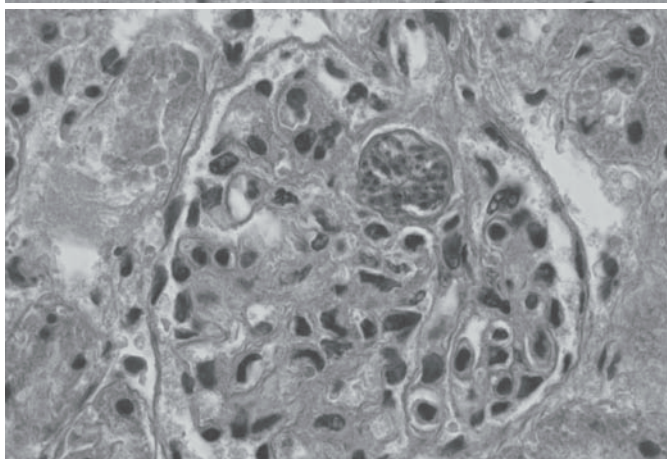
Em julho de 2004, um ovino natimorto, macho, da raça Corriedale foi encaminhado ao Setor de Patologia Veterinária. Na necropsia, fragmentos de diversos órgãos foram coletados e fixados em formalina tamponada a 10% e processados por métodos convencionais para exames histológicos e corados por hematoxilina-eosina (HE) e Ácido Periódico de Schiff (PAS). Foram realizadas impressões de secções de rim para o teste de imunofluorescência direta para *Leptospira* sp., utilizando-se anticorpo comercial multivalente na diluição de 1:20 (Miller et al. 1989). Amostras de fígado, pulmão e conteúdo do abomaso foram encaminhadas para exames bacteriológicos (aeróbio e microaerófilo para *Brucella* sp.). O cultivo aeróbio das amostras foi realizado em agar-sangue ovino (5%). Para isolamento de *Brucella* sp. foi usado meio base de agar sangue (Alton et al. 1988, Timoney et al. 1988) acrescido com 5% de sangue ovino e antibióticos. Fragmentos de cérebro incluídos em parafina foram submetidos ao teste imunohistoquímico com anticorpo policlonal anti-*Toxoplasma gondii* e anti-*Neospora caninum*, ambos na diluição de 1:1000 (Corbellini et al. 2000). Controles positivos foram incluídos nesse exame. Como cromógeno foi utilizado o DAB. Amostras de rim e cérebro fixadas em formalina tamponada a 10% foram encaminhadas à Universidade Federal de Pelotas para microscopia eletrônica de transmissão. Soro sanguíneo das ovelhas



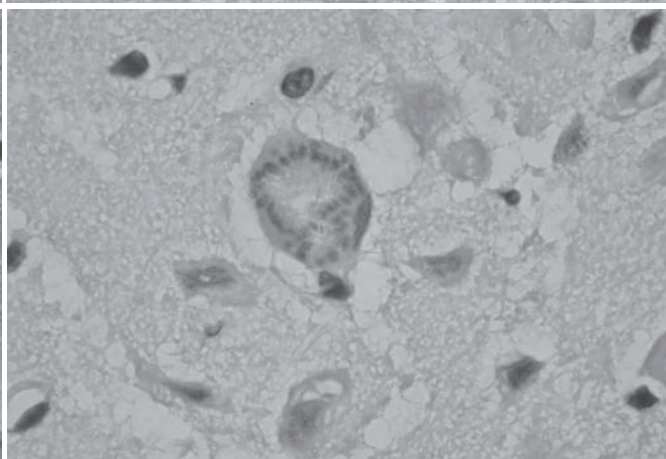
1



2



3



4

Fig.1. Natimorto ovino, encefalite não-supurativa focal e acentuada associada com a infecção natural por *Sarcocystis* sp. HE, obj.40x.

Fig.3. Rim, natimorto ovino, merontes de 2ª geração no interior de capilares glomerulares. HE, obj.40x.

Fig.2. Merontes de 2ª geração contendo merozoítos em um capilar cerebral de um natimorto ovino. HE, obj.40x.

Fig.4. Merontes de 2ª geração com formato de roseta no interior de célula endotelial. HE, obj.40x.

com histórico de aborto e natimortalidade foram testadas para *T. gondii* por hemaglutinação indireta e para *Brucella* sp. pela técnica de aglutinação em placa com antígeno acidificado (Card-Test). Adicionalmente, dados epidemiológicos foram obtidos em visita à propriedade com o proprietário.

## RESULTADOS

O proprietário relatou problemas reprodutivos caracterizados por aborto (geralmente no terço final da gestação) e natimortalidade em oito ovelhas da raça Corriedale. O rebanho total incluía 60 ovinos de diferentes idades. Os animais eram vacinados contra carbúnculo sintomático, enterotoxemia e leptospirose. Além dos ovinos, também havia caninos, felinos, aves e equinos. Todos esses animais tinham acesso aos mesmos ambientes. Das oito perdas fetais ocorridas, um ovino natimorto foi examinado.

Durante a necropsia, observou-se a presença de mecônio distribuído difusamente sobre a pele. Lesões macroscópicas não foram observadas. Na microscopia, as alterações mais significativas foram observadas no cérebro e coração e se caracterizavam por encefalite não-supurativa multifocal acentuada (Fig.1) associada com áreas de gliose e vasculite linfocitocitária multifocal moderada. Numerosos merontes contendo merozoítos foram encontrados em capilares (Fig.2), inclusive os glomerulares (Fig.3), células endoteliais de vasos cerebrais e em alvéolos pulmonares. Alguns merontes apresentavam formato de roseta (Fig.4).

Os exames bacteriológicos não revelaram crescimento significativo. O teste de imunofluorescência direta para *Leptospira* sp. foi negativo. A análise imunistoquímica foi negativa para *Toxoplasma gondii*. Entretanto, discreta reação positiva com intensidade menor que os controles positivos foi observada com o anticorpo anti-*Neospora caninum*. A microscopia eletrônica de transmissão em fragmentos de rim revelou a presença de inúmeros merozoítos no glomérulo renal e ausência de vacúolo parasitóforo e róptrias (Fig.5). Os testes sorológicos de hemaglu-

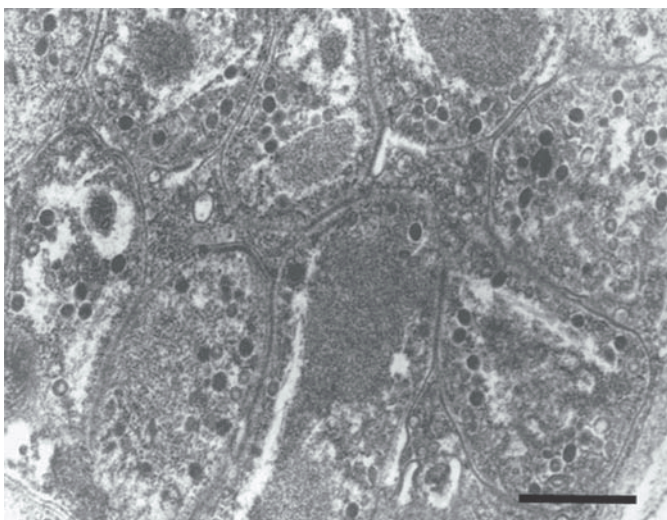


Fig.5. Microscopia eletrônica de rim. Natimorto ovino. Inúmeros merozoítos sem róptrias e sem vacúolo parasitóforo em uma célula endotelial vascular. Barra = 5 micrômetros.

tinação indireta contra *Toxoplasma gondii* e de aglutinação em placa com antígeno acidificado (Card-Test) contra *Brucella* sp. foram negativos em todas as amostras testadas.

## DISCUSSÃO

Infecção por protozoários do filo Apicomplexa tem sido relatada como causa de encefalite em ovinos (Stubbings et al. 1985). *Toxoplasma gondii* e *Neospora caninum* são protozoários capazes de desenvolver lesões inflamatórias não supurativas no cérebro de fetos ovinos abortados (Buxton et al. 1998, Jolley et al. 1999, Hassig et al. 2003). Embora a infecção por esses protozoários cause lesões microscópicas muito similares, ambos apresentam características ultra-estruturais e antigênicas distintas que permitem sua diferenciação (Mugridge et al. 1999). Adicionalmente, *Sarcocystis* sp. já foi associado com problemas reprodutivos em ruminantes (Dubey et al. 1982), inclusive com lesões semelhantes às descritas em casos de *Neospora* e *Toxoplasma* em ovinos. Munday & Black (1976) relataram um caso suspeito de infecção por *Sarcocystis* sp. no cérebro de dois fetos bovinos abortados (Munday et al. 1976). Os organismos descritos por eles foram similares aos observados nesse caso. Casos de infecção natural por *Sarcocystis* spp. em ovinos foram descritos em diversos países (Dubey 1989, O'Toole et al. 1993, Buxton 1998, Caldron et al. 2000). Entretanto, informações sobre essa infecção como possível causa de aborto não tem sido relatada no Brasil. Aborto e morte fetal são os sinais clínicos mais frequentemente observados quando os animais são infectados com espécies patogênicas de *Sarcocystis* spp. durante a gestação (Fayer et al. 1988).

O mecanismo pelo qual *Sarcocystis* sp. induz o aborto ainda é desconhecido (Mackie et al. 1992) e a presença do protozoário e de lesões histológicas raramente é observada nos tecidos fetais (Corner et al. 1963, Fayer et al. 1976, Stalheim et al. 1976, Barnett et al. 1977, Leek & Fayer 1978). Além do aborto, outros sinais clínicos como febre, anemia, anorexia, perda de peso, problemas de coagulação sanguínea e fraqueza são também descritos em animais infectados (Fayer et al. 1976). No hospedeiro intermediário (herbívoros), *Sarcocystis* sp. possui uma fase vascular e muscular (Dubey 1976). Durante a fase vascular, esporozoítos liberados dos esporocistos se multiplicam em células endoteliais dos vasos sanguíneos em vários órgãos, gerando dois ciclos de multiplicação (geração). Na primeira geração, merontes se desenvolvem em artérias e arteríolas. Exceto pela febre, a primeira geração composta de formação de merogonias aparentemente não é patogênica para bovinos e ovinos, visto que a inoculação de *Sarcocystis* sp. nessas espécies não tem sido associada com doença ou morte durante essa fase de infecção (Johnson et al. 1975, Leek et al. 1977). A presença de sinais clínicos e lesões histológicas está correlacionada com o desenvolvimento de merontes maduros de segunda geração no endotélio vascular do cérebro e rins dos animais infectados (Dubey et al. 1981). Os merontes maduros são formados pela liberação de merozoítos presentes no interior dos merontes de primeira geração (Gardiner et al. 1998).

Dificuldades no diagnóstico de aborto ovino por *Sarcocystis* spp. têm sido associadas com a ausência de ambos, protozoários no tecido fetal e lesões histológicas patognomônicas da infecção (Leek et al. 1977). O feto examinado nesse caso apresentava lesões multifocais não supurativas acentuadas no cérebro e coração associadas com a presença de grupos de merontes contendo merozoítos no endotélio vascular e em células endoteliais, especialmente em fragmentos de cérebro e rim. Os protozoários observados nesse caso não foram corados pelo ácido periódico de Schiff (PAS), fortalecendo as suspeitas de infecção por *Sarcocystis* spp., pois a parede dos cistos e merontes desse protozoário são PAS-negativos (Morgan et al. 1984). A presença de merontes com formato de roseta (endopoligenia) em células endoteliais e no endotélio de vasos sanguíneos assegura que os protozoários observados nesse natimorto pertencem ao gênero *Sarcocystis* (Mackie et al. 1992). A observação de merozoítos livres em vasos sanguíneos cerebrais associados com reação inflamatória sugere que a parasitemia foi o maior mecanismo de indução de lesão tecidual pelo protozoário. A parasitemia foi provavelmente também responsável pela infiltração de células mononucleares em outros órgãos.

Outros protozoários pertencentes ao filo Apicomplexa devem ser considerados no diagnóstico diferencial de infecção por *Sarcocystis* sp. Infecção por *T. gondii* é associada com abortos, mumificação fetal, morte perinatal e infecção congênita em fetos ovinos e de outros animais (Frenkel et al. 1973; Nurse & Lenghaus 1986). As lesões induzidas por *T. gondii* no sistema nervoso central em fetos ovinos são similares às observadas nesse caso. Entretanto, o tropismo dos esquizontes por endotélio vascular e células endoteliais não são característicos de toxoplasmose. Além disso, a imunistoquímica com anticorpo policlonal anti-*T.gondii* em amostra de cérebro e a hemaglutinação indireta em amostras de soro sanguíneo das mães foram negativos. A imunistoquímica para *N. caninum* revelou fraca reação positiva, quando comparada aos controles positivos. Essa reação foi considerada cruzada. Antígenos de *Sarcocystis* sp. apresentam reação cruzada com outros protozoários formadores de cistos (Rose 1982). Reações cruzadas com protozoários pertencentes ao mesmo filo Apicomplexa podem ser observadas ocasionalmente com o uso de anticorpos policlonais anti-*N. caninum* provavelmente devido à grande variação na fonte de animais utilizados para a produção de anticorpos, no tipo de antígeno e estágio dos parasitas utilizados na imunização dos animais, bem como a variações observadas nos procedimentos imunistoquímicos em diferentes laboratórios (Dubey & Lindsay 1996, Van Maanen et al. 2004). A análise de fragmentos de rim pela microscopia eletrônica de transmissão confirmou o diagnóstico de infecção por *Sarcocystis* sp. pela ausência de róptrias e vacúolo parasitóforo, característica marcante desse gênero (Markus et al. 2004). Tal fato excluiu a possibilidade de infecção por *T. gondii* e *N. caninum*, uma vez que ambas as organelas estão presentes nesses dois gêneros de protozoários (Speer et al. 1999).

O diagnóstico de infecção por *Sarcocystis* sp. no presente estudo baseou-se nos achados microscópicos encontrados

aliados às características morfológicas dos merontes no interior de vasos e de células endoteliais dos tecidos fetais, o que foi confirmado pela técnica de microscopia eletrônica de transmissão.

**Agradecimentos.-** Ao professor Severo Sales de Barros, da Universidade Federal do Pelotas pelo exame de microscopia eletrônica. Este estudo foi financiando pela CAPES e CNPq.

## REFERÊNCIAS

- Alton G.G., Jones L.M., Angus R.D. & Verger J.M. 1988. Techniques for the Brucellosis Laboratory. Institut National de la Recherche Agronomique, Paris, p.169-174.
- Barnett D., Carter B.A., Hughes D.E., Baetz A.L. & Fayer R. 1977. Practicable diagnosis of acute bovine sarcocystosis causally related to bovine abortion. Proc. 17<sup>th</sup> Annu. Meet. Am. Assoc. Vet. Lab. Diagn., p.131-138.
- Buxton D. 1998. Protozoan infections (*Toxoplasma gondii*, *Neospora caninum* and *Sarcocystis* spp.) in sheep and goats: recent advances. Vet. Res. 29:289-310.
- Buxton D., Maley S.W., Wright S., Thomson K.M., Rae A.G. & Innes E.A. 1999. The pathogenesis of experimental neosporosis in pregnant sheep. J. Comp. Pathol. 118:267-279.
- Caldow G.L., Gidlow J.R. & Schock A. 2000. Clinical, pathological and epidemiological findings in three outbreaks of ovine protozoan myeloencephalitis. Vet. Rec.146:7-10.
- Corbellini L.G., Driemeier D., Cruz C. & Dias M.M. 2000. Aborto bovino por *Neospora caninum* no Rio Grande do Sul. Ciência Rural, Santa Maria, 30(5):863-868.
- Corner A.H., Mitchell D., Meads E.B., Taylor P.A. 1963. Dalmery disease: an infection of cattle presumed to be caused by an unidentified protozoan. Can. Vet. J. 4:252-264.
- Dubey J.P. 1976. A review of Sarcocystis of domestic animals and other coccidia of cats and dogs. J. Am. Vet. Med. Assoc.169(10):1061-1078.
- Dubey J.P. & Bergeron, J.A. 1982. Sarcocystis as a cause of placentitis and abortion in cattle. Vet. Pathol. 19:315-318.
- Dubey J.P. 1989. Congenital neosporosis in a calf. Vet. Rec. 125:486.
- Dubey J.P. & Lindsay D.S. 1996. A review of *Neospora caninum* and neosporosis. Vet. Parasitol. 67:1-59.
- Dubey J.P. 2003. Review of *Neospora caninum* and neosporosis in animals. Korean J. Parasitol. 41(1):1-16.
- Dubey J.P., Weisbrode S.E., Speer C.A. & Sharma S.P. 1981. Sarcocystosis in goats: clinical signs and pathologic and hematologic findings. J. Am. Vet. Med. Assoc. 178:683-699.
- Fayer R. & Dubey J.P. 1988. *Sarcocystis* induced abortion and fetal death. Progr. Clin. Biol. Res. 281:153-164.
- Fayer R., Johnson A.J. & Lunde M.N.1976. Abortion and other signs of disease in cows experimentally infected with *Sarcocystis fusiformis* from dogs. J. Infect. Dis.134:624-628.
- Frenkel J.K. 1973. Toxoplasmosis: Parasitic life cycle, pathology, and immunology, p.343-410. In: Hammond D.M. & Long P.L. (ed.), The Coccidia. University Park Press, Baltimore.
- Gardiner C.H., Fayer R. & Dubey J.P. 1998. An Atlas of Protozoan Parasites in Animal Tissues. 2<sup>th</sup> ed. Armed Forces Institute of Pathology, Washington, DC.
- Hassig M., Sager H., Reitt K., Ziegler D., Strabel D. & Gottstein B. 2003. *Neospora caninum* in sheep: a herd case report. Vet. Parasitol. 117:213-220.
- Johnson A.J., Hildebrandt P.K. & Fayer R. 1975. Experimentally induced *Sarcocystis* infection in calves: pathology. Am. J. Vet. Res. 36:995-999.
- Jolley W.R., McAllister M.M., McGuire A.M. & Wills R.A. 1999. Repetitive abortion in *Neospora*-infected ewes. Vet. Parasitol. 82:251-257.
- Jones T.C, Hunt R.D. & King N.W. 2000. Patologia Veterinária. 6<sup>th</sup>ed. Manole, São Paulo. 1415p.

- Leek R.G. & Fayer R. 1978. Sheep experimentally infected with *Sarcocystis* from dogs. II. Abortion and disease in ewes. *Cornell Vet.* 68:108-123.
- Leek R.G., Fayer R. & Johnson A.J. 1977. Sheep experimentally infected with *Sarcocystis* from dogs. I. Disease in young lambs. *J. Parasitol.* 63:642-650.
- Mackie J.T., Rahaley R.S. & Nugent R. 1992. Suspected *Sarcocystis* encephalitis in a stillborn kid. *Aust. Vet. J.* 69:114-115.
- Marcus M.B. Der Lugt J.J. V. & Dubey J.P. 2004. *Sarcocystis*, p.360-375. In: Coetzer J.A.W. & Tustin R.C. (ed.), *Infectious Disease of Livestock*. Vol.1. Oxford Press, Cape Town. 654p.
- Miller D.A., Wilson M.A. & Kirkbride C.A. 1989. Evaluation of multivalent *Leptospira* fluorescent antibody conjugates of general diagnostic use. *J. Vet. Diagn. Invest.* 1:146-149.
- Morgan G., Terlecki S. & Bradley R. 1984. A suspected case of *Sarcocystis* encephalitis in sheep. *Brit. Vet. J.* 140:64-69.
- Mugridge N.B., Morrison D.A., Heckerroth A.R., Johnson A.M. & Tender A.M. 1999. Phylogenetic analysis based on full-length large subunit ribosomal RNA gene sequence comparison reveals that *Neospora caninum* is more closely related to *Hammondia heydorni* than to *Toxoplasma gondii*. *Int. J. Parasitol.* 29:1545-1556.
- Mugridge N.B., Morrison, D.A., Jakel T., Heckerroth A.R., Tender A.M. & Johnson A.M. 2000. Effects of sequence alignment and structural domains of ribosomal DNA on phylogeny reconstruction for the protozoan family Sarcocystidae. *Mol. Biol. Evol.* 17:1842-1853.
- Munday B.L. & Black H. 1976. Suspected *Sarcocystis* infections of the bovine placenta and foetus. *Z. Parasitenkd.* 51:129-132.
- Nurse G.H. & Leghaus C. 1986. An outbreak of *Toxoplasma gondii* abortion, mummification and perinatal death in goats. *Aust. Vet. J.* 63:27-29.
- O'Toole D., Jeffrey M., Challoner D., Maybey R. & Welch V. 1993. Ovine myeloencephalitis-leukomyelomalacia associated with a *Sarcocystis*-like protozoan. *J. Vet. Diagn. Invest.* 5:212-225.
- Rommel M. 1989. Recent advantages in the knowledge of the biology of the cyst-forming coccidia. *Angew. Parasitol.* 300:173-183.
- Rose M.E. 1982. Host immune responses, p.329-371. In: Long P.L. (ed.), *The Biology of Coccidia*. University Park Press, Baltimore, MD.
- Speer C.A., Dubey J.P., McAllister M.M. & Blixt J.A. 1999. Comparative ultrastructure of tachyzoites, bradyzoites, and tissue cysts of *Neospora caninum* and *Toxoplasma gondii*. *J. Parasitol.* 29:1509-1519.
- Stalheim O.H., Proctor S.J., Fayer R. & Lunde M.N. 1976. Death and abortion in cows experimentally infected with *Sarcocystis* from dogs. In: *Proc. 19th Annu. Meet. Am. Assoc. Vet. Lab. Diagn.*, p.317-328.
- Stubbings D.P. & Jeffrey M. 1985. Presumptive protozoan (*Sarcocystis*) encephalomyelitis with paresis in lambs. *Vet. Rec.* 116:373-374.
- Tender A.M. 1995. Current research on *Sarcocystis* species of domestic animals. *Int. J. Parasitol.* 25:1311-1330.
- Tender A.M. & Johnson A.M. 1997. Phylogeny of the tissue cyst-forming coccidia. *Adv. Parasitol.* 39:69-139.
- Timoney J.F., Gillespie J.H., Scott F.W. & Barlough J.E. 1988. Hagan and Bruner's *Microbiology and Infectious Disease of Domestic Animals*. 8th ed. Cornell University Press, Ithaca. 951p.
- Van Maaden C., Wouda W., Schares G., Von Blumoder D., Conraths F.J., Norton R., Williams D.J.L., Esteban-Redondo I., Innes E.A., Mattsson J.G., Bjorkman C., Fernandez-Garcia A., Ortega-Moura L.M., Muller N., Sager H. & Hemphill A. 2004. An interlaboratory comparison of immuno-histochemistry and PCR methods for detection of *Neospora caninum* in bovine fetal tissues. *Vet. Parasitol.* 126:351-364.