

Intoxicação espontânea por *Senna occidentalis* em javalis (*Sus scrofa ferus*) no Estado de Goiás¹

Fabiano J.F. de Sant'Ana^{2*}, Edismair C. Garcia², Rogério E. Rabelo³, Cleomar da S. Ferreira Júnior⁴, Argemiro P. Freitas Neto⁵ e Ana C.F. Verdejo⁶

ABSTRACT.- Sant'Ana F.J.F., Garcia E.C., Rabelo R.E., Ferreira Júnior C.S., Freitas Neto A.P. & Verdejo A.C.F. 2011 [Spontaneous poisoning by *Senna occidentalis* in wild boars (*Sus scrofa ferus*) in Goiás, Brazil.] Intoxicação espontânea por *Senna occidentalis* em javalis (*Sus scrofa ferus*) no Estado de Goiás. *Pesquisa Veterinária Brasileira* 31(8):702-706. Laboratório de Patologia Veterinária, Campus Jataí, Universidade Federal de Goiás, Jataí, GO 75801-458, Brazil. E-mail: santanafjf@yahoo.com

An outbreak of poisoning by *Senna occidentalis* in wild boars in Goiás, Brazil, is described. Out of 80 wild boars, 15 were affected and one died. Clinical signs included apathy, muscle tremors, incoordination, reluctance to move, sternal or lateral recumbence, and paresis and spastic paralysis, especially in the hind limbs. Gross lesions were characterized by moderate to severe paleness of the skeletal muscles of the hind and thoracic limbs and loin, and were marked in the thigh muscles. Histologically, a monophasic, mild to moderate, multifocal floccular muscle degeneration and necrosis with skeletal fiber sarcoplasmic fragmentation was observed. In transverse sections there were multiple swollen and hypereosinophilic muscle fibers. In addition, mild to moderate, diffuse microvacuolar degeneration was seen in the liver. Creatine phosphokinase serum activity was severely elevated in two evaluated wild boars. In one of them, there was elevation of glutamic oxaloacetic transaminase serum activity.

INDEX TERMS: Poisonous plants, *Senna occidentalis*, *Cassia occidentalis*, Leguminosae Caesalpinoideae, coffee senna, plant poisoning, wild boars, *Sus scrofa ferus*.

RESUMO.- Descreve-se um surto de intoxicação por *Senna occidentalis* em javalis no Estado de Goiás. De um rebanho de 80 javalis, 15 adoeceram e um morreu. Os sinais clínicos observados foram apatia, prostração, ataxia, tremores musculares, incoordenação, relutância em mover-se, decúbito esternal ou lateral, paresia e paralisia espástica, principalmente dos membros pélvicos. As principais alterações macroscópicas consistiam de palidez moderada a acentuada da musculatura esquelética dos membros pélvicos e torácicos e no lombo, especialmente nos músculos da coxa. Microscopicamente, observou-se degeneração e necrose flocular;

multifocal, leve a moderada, monofásica, com fragmentação de fibras na musculatura esquelética. Nos cortes transversais, havia fibras musculares tumefeitas e hipereosinofílicas. Adicionalmente, havia degeneração microvacuolar hepatocelular difusa, leve a moderada. A atividade sérica da CK estava acentuadamente elevada em dois javalis avaliados e da TGO aumentou em um javali afetado.

TERMOS DE INDEXAÇÃO: Plantas tóxicas, *Senna occidentalis*, *Cassia occidentalis*, Leguminosae Caesalpinoideae, fedegoso, intoxicação por planta, javalis, *Sus scrofa ferus*.

INTRODUÇÃO

Senna occidentalis (L.) Link. (sin. *Cassia occidentalis* L.) é uma planta, herbácea, anual, que pertence à família Leguminosae Caesalpinoideae. É conhecida popularmente por "fedegoso" ou "manjerioba". Localiza-se em pastagens, em terras férteis ou como invasora de lavouras de soja, sorgo e milho (Flory et al. 1992, Tokarnia et al. 2000). Toda a planta é tóxica, porém as sementes presentes no interior de vagens são consideradas as partes mais tóxicas (Henson & Dollahite 1966).

A intoxicação por essa planta ocorre principalmente no sul e sudeste dos Estados Unidos, França, Austrália e Brasil.

¹ Recebido em 15 de março de 2011.

Aceito para publicação em 4 de abril de 2011.

² Laboratório de Patologia Veterinária (LPV), Universidade Federal de Goiás (UFG), Campus Jataí (CAJ), BR 364 Km 192, Setor Parque Industrial, Jataí, GO 75801-458, Brasil. * Autor para correspondência: santanafjf@yahoo.com

³ Ambulatório Veterinário, CAJ-UFG, Jataí, GO.

⁴ Procria Produtos Agropecuários, Rua São Domingos 760, St Santa Luzia, São Luis de Montes Belos, GO 76100-000, Brasil.

⁵ Acadêmico de Medicina Veterinária, Bolsista PIBIC/CNPq, LPV, CAJ-UFG, Jataí, GO.

⁶ Acadêmica de Medicina Veterinária, Monitora de Histologia Veterinária, LPV, CAJ-UFG, Jataí, GO.

No Brasil, a maior parte dos surtos ocorre em bovinos na região Sul (Barros et al. 1990, Barth et al. 1994, Ilha et al. 1997, Barros et al. 1999, Carmo et al. 2011). Intoxicação espontânea por *S. occidentalis* tem sido observada em bovinos (Barros et al. 1990, Ilha et al. 1997, Barros et al. 1999), suínos (Martins et al. 1986) e equinos (Brocq-Rousseau & Bruère 1925). A reprodução da intoxicação já foi realizada em bovinos (O'Hara et al. 1970, Barros et al. 1990), equinos (Irigoyen et al. 1991), suínos (Martins et al. 1986, Rodrigues et al. 1993), aves (Torres et al. 1971, Flory et al. 1992), caprinos (Suliman et al. 1982), ovinos (Dollahite & Henson 1965) e coelhos (O'Hara & Pierce 1974).

A intoxicação espontânea ocorre tanto em animais criados extensivamente, como em animais alimentados com ração contaminada com sementes de *S. occidentalis* (Barros et al. 1990, Flory et al. 1992, Ilha et al. 1997, Carmo et al. 2011). O quadro clínico é caracterizado por cardiomiopatia e miopatia conduzindo a distúrbios da locomoção, como incoordenação, relutância em mover-se, tremores musculares, decúbito ventral e lateral e andar cambaleante. Adicionalmente, pode-se observar diarreia e mioglobulinúria (Ilha et al. 1997, Carmo et al. 2011).

As principais alterações ocorrem na musculatura esquelética, especialmente dos membros pélvicos, e consistem de de-generação e necrose de miofibras. Lesões degenerativas adicionais também podem ser detectadas no rim, coração e fígado (Martins et al. 1986, Barros et al. 1990, Ilha et al. 1997, Carmo et al. 2011).

Embora existam descrições da intoxicação espontânea e experimental por *S. occidentalis* em suínos domésticos (Colvin et al. 1986, Martins et al. 1986, Rodrigues et al. 1993), para o conhecimento dos autores, pela primeira vez, são descritos os achados clínicos e patológicos dessa toxicose em javalis.

Este trabalho tem por objetivo descrever um surto de intoxicação espontânea por *Senna occidentalis* em javalis no Estado de Goiás.

MATERIAL E MÉTODOS

O surto ocorreu no mês de fevereiro de 2011 em uma propriedade rural de criação extensiva de javalis no município de São Luis de Montes Belos, região central de Goiás. Dois javalis fêmeas doentes, de sete meses (Javali 1) e três anos de idade (Javali 2), foram enviados vivos para avaliação clínica no Laboratório de Patologia Veterinária da Universidade Federal de Goiás, Campus Jataí. Após exame físico geral e prévia identificação, foi realizado exame neurológico específico e coleta de sangue periférico para realização de hemograma e bioquímica sérica (CK, TGO). O histórico clínico foi obtido com o proprietário e o médico veterinário responsável pelo atendimento inicial. Em função do prognóstico desfavorável, os animais foram eutanasiados *in extremis* e, em seguida, necropsiados onde foram coletados fragmentos de vários órgãos, os quais foram fixados em formol tamponado a 10%, processados rotineiramente para histopatologia e corados pela hematoxilina-eosina (HE).

RESULTADOS

De um total de 80 javalis, com idade variando entre dois meses e quatro anos, 15 adoeceram e um morreu (morbidade 18,75%, mortalidade 1,25% e letalidade 6,7%). Os animais afetados tinham entre quatro meses e três anos de idade. Os



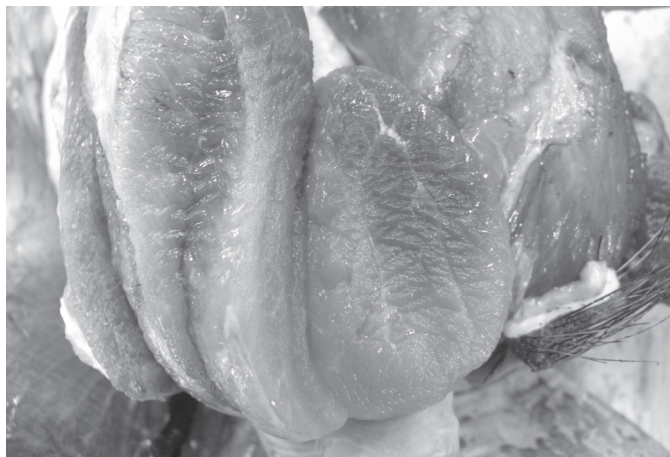Fig.1. Há grande quantidade de *Senna occidentalis* no pasto ocupado pelos javalis. São Luis de Montes Belos, GO.



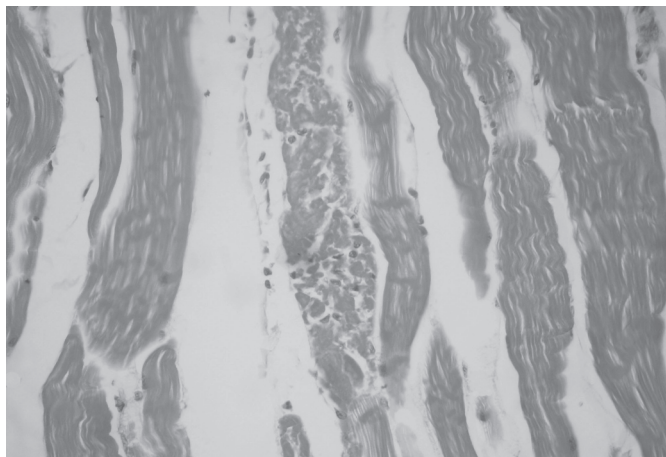
Fig.2. Javali afetado com paresia acentuada dos membros pélvicos e relutância em mover-se, na intoxicação espontânea por *Senna occidentalis*.

sinais clínicos da enfermidade surgiram há aproximadamente 40 dias da visita inicial do médico veterinário local. O animal que morreu naturalmente apresentou curso clínico de 18 dias. Os animais eram alimentados com milho e soro de queijo. Esse último foi suspenso após a visita técnica do médico veterinário, em função da suspeita inicial de intoxicação por sal. Porém, outros javalis continuaram a adoecer algumas semanas após a retirada do soro da alimentação. No pasto em que os javalis estavam, havia grande quantidade de *Senna occidentalis* (Fig.1) e alguns exemplares da planta apresentavam indícios de terem sido consumidas recentemente. Todo o plantel foi tratado com penicilina, antitóxico e levamisol, sem melhora aparente do quadro clínico.

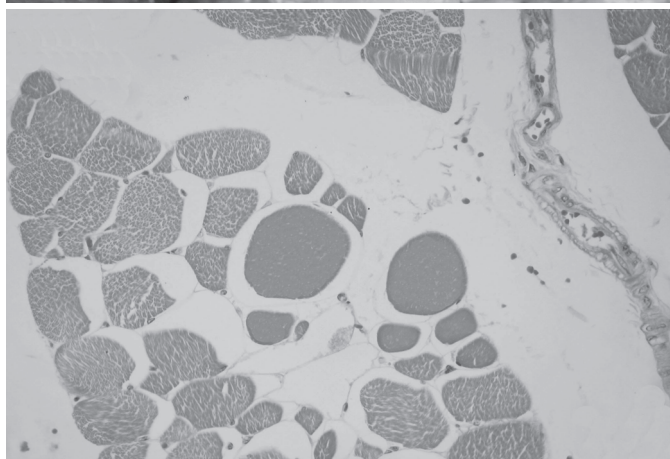
Os sinais clínicos manifestados pelos animais consistiam de apatia, prostração, ataxia, tremores musculares, incoordenação, relutância em mover-se, decúbito esternal ou lateral (em alguns animais mais gravemente afetados) e paresia progredindo para paralisia espástica principalmente dos membros pélvicos e, em menor intensidade, dos torácicos (Fig.2). O proprietário informou que uma matriz do rebanho apresentou, durante alguns dias, urina avermelhada. Não houve alteração na defecação ou na ingestão de água e alimentos. Não foram detectadas alterações significativas associadas a



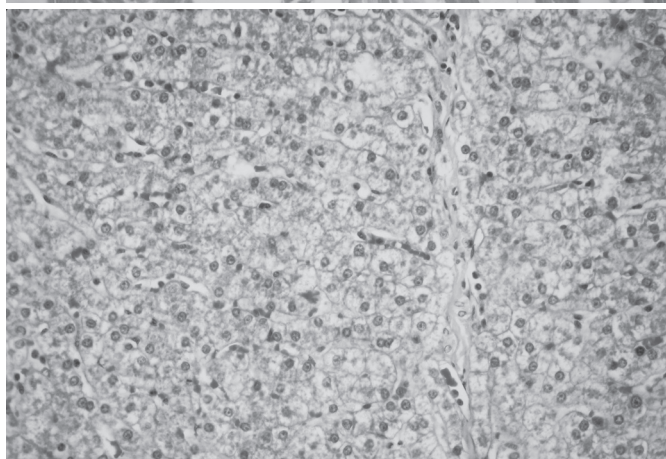
3



4



5



6

Fig.3. Áreas extensas e irregulares de palidez nos músculos semitendinoso e grácil, em contraste com áreas de coloração normal, na intoxicação espontânea por *Senna occidentalis* (Javali 2).

Fig.5. Corte transversal de músculo esquelético revela fibras degeneradas, tumefeitas e hipereosinofílicas, na intoxicação espontânea por *Senna occidentalis* (Javali 2). HE, obj.20x.

Fig.4. Degeneração e necrose focular monofásica moderada de fibras musculares, na intoxicação espontânea por *Senna occidentalis* (Javali 1). HE, obj.20x.

Fig.6. Degeneração vacuolar difusa moderada do parênquima hepático, na intoxicação espontânea por *Senna occidentalis* (Javali 2). HE, obj.20x.

Quadro 1. Valores de atividades de enzimas séricas em javalis intoxicados espontaneamente por *Senna occidentalis* no Estado de Goiás

	CK (U/L)	Valores de referência*	TGO (U/mL)	Valores de referência*
Javali 1	2.602	536-1.300	137	44-61
Javali 2	2.411		59	

* Harapin et al. (2003).

déficits de nervos cranianos. A atividade sérica da CK estava acentuadamente elevada nos dois javalis avaliados e da TGO aumentou apenas no javali 1 (Quadro 1). Hemograma dos dois javalis avaliados não revelou alterações significativas.

Macroscopicamente, foram observadas, à necropsia, nos dois javalis eutanasiados, áreas irregulares de palidez moderada a acentuada na musculatura esquelética dos membros pélvicos e torácicos e no lombo, especialmente nos músculos semimembranoso, semitendinoso e grácil (Fig.3). As lesões eram mais acentuadas e evidentes nos músculos dos membros pélvicos em comparação aos músculos dos membros torácicos.

Histologicamente, observou-se degeneração e necrose flo-

cular, multifocal, leve a moderada, monofásica, com fragmentação de fibras na musculatura esquelética dos dois javalis (Fig.4). Junto às fibras afetadas, existiam outras aparentemente normais. Nos cortes transversais, havia fibras musculares tumefeitas e hipereosinofílicas (Fig.5). Adicionalmente, foi observada degeneração microvacuolar hepatocelular difusa, leve a moderada (Fig.6). No javali 2, notou-se degeneração vacuolar multifocal leve nos túbulos contorcidos renais. O javali 1 apresentou broncopneumonia granulomatosa focal acentuada associada a larvas intralesionais consistentes com *Metastrongylus* spp. Esse último achado foi considerado incidental.

DISCUSSÃO E CONCLUSÕES

As alterações macro e microscópicas observadas nos dois javalis necropsiados associados à presença acentuada e indícios de consumo de *Senna occidentalis* na propriedade, ao aumento da atividade sérica de CK e a eliminação de outros diagnósticos diferenciais que cursam com lesões musculares, conduziram ao diagnóstico de intoxicação por *S. occidentalis*.

Essa parece ser a primeira descrição de intoxicação por *S. occidentalis* em javalis, embora já tenha sido descrita em

suínos domésticos (Colvin et al. 1986, Martins et al. 1986, Rodrigues et al. 1993). No presente surto, a intoxicação ocorreu pelo consumo direto da planta no pasto. Em suínos, há descrições de intoxicação por *S. occidentalis* pelo consumo de ração contaminada com sementes da planta (Colvin et al. 1986, Martins et al. 1986).

O índice de mortalidade (1,25%) e letalidade (6,7%) observado no presente surto foram considerados pequenos quando comparados aos valores encontrados em intoxicações espontâneas por *S. occidentalis* em suínos domésticos (5-35% e 91,3-95%, respectivamente) (Martins et al. 1986), provavelmente porque, no presente trabalho, os javalis comem a planta inteira no pastoreio, enquanto que no experimento (Martins et al. 1986), os suínos comem ração contaminada com sementes de *S. occidentalis*. Na região Sul do Brasil, a intoxicação por *S. occidentalis* é uma importante causa de morte em bovinos e ocorre principalmente no outono e inverno (Carmo et al. 2011). No presente trabalho, o surto ocorreu no mês de fevereiro.

As alterações clínicas locomotoras observadas nos javalis intoxicados são semelhantes às observadas em bovinos (Barros et al. 1990, Ilha et al. 1997), suínos (Colvin et al. 1986, Martins et al. 1986, Rodrigues et al. 1993) e aves (Graziano et al. 1983). Sinais clínicos digestivos como diarreia e vômitos foram observados em suínos intoxicados (Martins et al. 1986), porém não foram detectados nos javalis do presente estudo. Mioglobulinúria é outro sinal clínico na intoxicação por *S. occidentalis*, principalmente em bovinos (Rogers et al. 1979, Barros et al. 1990, Ilha et al. 1997). Nos javalis necropsiados no presente trabalho, não havia alterações na coloração da urina. Entretanto, o proprietário relatou que visualizou uma matriz afetada do rebanho com urina vermelho escura, que poderia ser resultante de mioglobulinúria. Alguns autores acreditam que mioglobulinúria é um sinal ausente, discreto ou pouco frequente em suínos intoxicados por *S. occidentalis* (Martins et al. 1986, Rodrigues et al. 1993). A atividade sérica de CK avaliada nos dois javalis do presente surto estava elevada (Harapin et al. 2003), comprovando a injúria muscular visualizada macro e microscopicamente. Esse achado não foi detectado em suínos (Colvin et al. 1986, Rodrigues et al. 1993), mas é frequentemente visto em bovinos (Henson & Dollahite 1966, Barros et al. 1990) intoxicados experimentalmente por *S. occidentalis*. Provavelmente, esse fato se deva a variação de toxidez entre espécies e a dose tóxica diferente ingerida nos casos experimentais e natural. Os níveis séricos de TGO estavam elevados em um javali afetado desse estudo, sugerindo injúria muscular e/ou hepática. Esse achado também foi detectado em alguns bovinos intoxicados experimentalmente por *S. occidentalis* (Barros et al. 1990).

Um achado de importância para o diagnóstico foi a presença de lesões degenerativas e necróticas na musculatura esquelética, conforme observado em muitas espécies sensíveis a *S. occidentalis* (Tokarnia et al. 2000). Em bovinos intoxicados naturalmente por *S. occidentalis*, é comum a ocorrência de degeneração multifocal polifásica na musculatura esquelética afetada (Ilha et al. 1997, Carmo et al. 2011), enquanto que nos javalis intoxicados do presente surto, as lesões eram tipicamente monofásicas. Lesões degenerativas também foram observadas no fígado dos javalis afetados, as-

sim como ocorre em outras espécies intoxicadas por *S. occidentalis* (Rogers et al. 1979, Graziano et al. 1983, Martins et al. 1986, Rodrigues et al. 1993). Lesões na musculatura cardíaca ocorrem em algumas espécies, mas geralmente são de menor intensidade em comparação às esqueléticas (Colvin et al. 1986). No presente estudo, não foram visualizadas alterações cardíacas.

O diagnóstico diferencial foi realizado principalmente com outras doenças que cursam com injúrias musculares e distúrbios locomotores, como as intoxicações por gossipol e por antibióticos ionóforos e a miopatia nutricional. As duas primeiras hipóteses foram descartadas prontamente, pois os javalis não recebiam caroço ou derivados de algodão, nem ração que porventura apresentasse ionóforos em sua composição. Miopatia nutricional também foi desconsiderada, uma vez que essa enfermidade afeta principalmente animais jovens e, geralmente, ocorre mineralização no músculo afetado em associação à degeneração e necrose (Valentine & McGavin 2009). No presente surto, animais jovens e adultos foram afetados e não havia mineralização muscular. Outra enfermidade considerada no diferencial foi a intoxicação por sal associada à privação de água, visto que os javalis recebiam soro de queijo quando surgiram os primeiros sinais clínicos. Porém, mesmo após a cessação do fornecimento desse alimento por algumas semanas, os javalis continuaram a adoecer. Adicionalmente, não foi detectada meningoencefalite eosinofílica nos javalis necropsiados, que é uma lesão característica da intoxicação por sal (Zachary 2009).

REFERÊNCIAS

- Barros C.S.L., Pilati C., Andujar M.B., Graça D.L., Irigoyen L.F., Lopes S.T. & Santos C.F. 1990. Intoxicação por *Cassia occidentalis* (Leg. Caes.) em bovinos. *Pesq. Vet. Bras.* 10:47-58.
- Barros C.S.L., Ilha M.R.S., Bezerra Jr P.S., Langhor I.M. & Kommers G.D. 1999. Intoxicação por *Senna occidentalis* (Leg. Caesalpinoideae) em bovinos em pastoreio. *Pesq. Vet. Bras.* 19:68-70.
- Barth A.T., Kommers G.D., Salles M.S., Wouters F. & Barros C.S.L. 1994. Coffe senna (*Senna occidentalis*) poisoning in cattle. *Vet. Hum. Toxicol.* 36:541-545.
- Brocq-Rousseau & Bruère P. 1925. Accidents mortels sur des cheveaux a la graine de *Cassia occidentalis*. *L. Compt. Rend. Soc. Biol.* 92:555-557.
- Carmo P.M.S., Irigoyen L.F., Lucena R.B., Figuera R.A., Kommers G.D. & Barros C.S.L. 2011. Spontaneous coffee senna poisoning in cattle: Report on 16 outbreaks. *Pesq. Vet. Bras.* 31:139-146.
- Colvin B.M., Harrison L.R., Sangster L.T. & Gosser H.S. 1986. *Cassia occidentalis* toxicosis in growing pigs. *J. Am. Vet. Med. Assoc.* 189:423-426.
- Dollahite J.W. & Henson I.B. 1965. Toxic plants as the etiologic agent of myopathies in animals. *Am. J. Vet. Res.* 26:749-752.
- Flory W., Spainhour Jr C.B., Colvin B. & Herbert C.D. 1992. The toxicologic investigation of a feed grain contaminated with seeds of the plant species *Cassia*. *J. Vet. Diagn. Invest.* 4:65-69.
- Graziano J.M., Flory W., Serger C. & Hebert C.D. 1983. Effects of a *Cassia occidentalis* extract in the domestic chicken (*Gallus domesticus*). *Am. J. Vet. Res.* 44:1238-1244.
- Harapin I., Bedrica L., Hahn V., Sostaric B. & Gracner D. 2003. Haematological and biochemical values in blood of wild boar (*Sus scrofa ferus*). *Vet. Arhiv.* 73:333-343.
- Henson J.B. & Dollahite J.W. 1966. Toxic degeneration in calves produced by experimental *Cassia occidentalis* intoxication. *Am. J. Vet. Res.* 27:947-950.
- Ilha M.R.S., Langhor I.M., Barros C.S.L. & Schild A.L. 1997. Intoxicação por

- Senna occidentalis* em bovinos em pastoreio. VIII Encontro Nacional de Patologia Veterinária (Enapave), Pirassununga, PA-29.
- Irigoyen L.F., Graça D.L. & Barros C.S.L. 1991. Intoxicação experimental por *Cassia occidentalis* (Leg. Caes.) em eqüinos. *Pesq. Vet. Bras.* 11:35-44.
- Martins E., Martins V.M.V., Riet-Correa F., Soncini R.A. & Paraboni S.V. 1986. Intoxicação por *Cassia occidentalis* (Leguminosae) em suínos. *Pesq. Vet. Bras.* 6:35-38.
- O'Hara P.J., Pierce K.R. & Read W.K. 1970. Effects of vitamin E and selenium on *Cassia occidentalis* intoxication in cattle. *Am. J. Vet. Res.* 31:2151-2156.
- O'Hara P.J. & Pierce K.R. 1974. A toxic myopathy caused by *Cassia occidentalis*. I. Morphologic studies in poisoned rabbits. *Vet. Pathol.* 11:97-109.
- Rodrigues U., Riet-Correa F. & Mores N. 1993. Intoxicação experimental em suínos com baixas concentrações de *Senna occidentalis* (Leg. Caes.) na ração. *Pesq. Vet. Bras.* 13:57-66.
- Rogers R.J., Gibson J. & Reichmann K.G. 1979. The toxicity of *Cassia occidentalis* for cattle. *Aust. Vet. J.* 55:408-412.
- Suliman H.B., Wasfi I.A. & Adam S.E.I. 1982. The toxicity of *Cassia occidentalis* to goats. *Vet. Hum. Toxicol.* 24:326-330.
- Tokarnia C.H., Döbereiner J. & Peixoto P.V. 2000. Plantas tóxicas do Brasil. Helianthus, Rio de Janeiro. 310p.
- Torres W.L.N., Nakano M., Nobre D. & Momose N. 1971. Intoxicação em aves ocasionada por *Cassia occidentalis* L. *Biológico, São Paulo*, 37:204-208.
- Valentine B.A. & McGavin M.D. 2009. Músculo esquelético, p.973-1040. In: McGavin M.D. & Zachary J.F. (Eds), *Bases da Patologia em Veterinária*. 4ª ed. Elsevier, Rio de Janeiro.
- Zachary J.F. 2009. Sistema nervoso, p.833-971. In: McGavin M.D. & Zachary J.F. (Eds), *Bases da Patologia em Veterinária*. 4ª ed. Elsevier, Rio de Janeiro