

Apoptose no cólon menor eqüino submetido à isquemia e reperfusão experimentais¹

Heloisa M.F. Mendes², Rafael R. Faleiros^{3*}, Anilton C. Vasconcelos⁴, Geraldo E.S. Alves⁵ e Rustin M. Moore⁶

ABSTRACT.- Mendes H.M.F., Faleiros R.R., Vasconcelos A.C., Alves G.E.S. & Moore R.M. 2009. [Apoptosis in equine small colon subjected to experimental ischemia and reperfusion.] Apoptose no cólon menor eqüino submetido à isquemia e reperfusão experimentais. *Pesquisa Veterinária Brasileira* 29(3):198-204. Departamento de Clínica e Cirurgia Veterinárias, Escola de Veterinária, Universidade Federal de Minas Gerais, Avenida Antônio Carlos 6627, Pampulha, Belo Horizonte, MG 31270-901, Brazil. E-mail: faleiros@ufmg.br

Intestinal ischemia and reperfusion are important factors for mortality in horses. The objective of this study was to detect and to quantify apoptosis in the mucosa of equine small colon in a model of ischemia and reperfusion. The small colon was surgically exposed in twelve horses, and two intestinal segments were demarcated and subjected to 90 (SI) or 180 (SII) minutes of complete arteriovenous ischemia. Intestinal samples were collected before ischemia (control), at its end and after 90 and 180 minutes of reperfusion. Samples were histological processed and stained by hematoxylin and eosin (SI and SII) and by the technique of TUNEL (SI). Digitized histological images were analyzed morphometrically to detect apoptotic cells and to determine the apoptotic index (AI). After 90 or 180 minutes of arteriovenous ischemia, an increase in apoptotic cells was verified when compared with the control group, although no difference could be detected between the different periods of ischemia ($P < 0.05$). After the first 90 minutes of reperfusion, a decrease in AI occurred, similar in both segments, possibly due to lack of energy source promoted by ischemia. AI was maximized after 180 minutes of reperfusion (sample harvested only in SI) ($P < 0.05$). In conclusion, apoptosis is an important cause of cellular mucosal death in equine small colon ischemic obstruction, occurring early in ischemia, and later (after 90 minutes) in the reperfusion period.

INDEX TERMS: Horse, small colon, apoptosis, ischemia and reperfusion.

¹ Recebido em 3 de setembro de 2008.

Aceito para publicação em 1 de outubro de 2008.

² Bolsista de Iniciação Científica (CNPq), Escola de Veterinária, Universidade Federal de Minas Gerais (UFMG), Av. Antônio Carlos 6627, Pampulha, Belo Horizonte, MG 31270-901, Brasil.

³ Departamento de Clínica e Cirurgia Veterinárias, Escola de Veterinária, UFMG, Belo Horizonte, MG. Bolsista de Pós-Doutorado no Exterior (CNPq). *Autor para correspondência: faleiros@ufmg.br

⁴ Departamento de Patologia Geral, Instituto de Ciências Biológicas, UFMG, Belo Horizonte, MG. Bolsista de Produtividade em Pesquisa do CNPq.

⁵ Departamento de Clínica e Cirurgia Veterinárias, Escola de Veterinária, UFMG, Belo Horizonte, MG. Bolsista de Produtividade em Pesquisa do CNPq.

⁶ Department of Veterinary Clinical Sciences, Ohio State University, 601 Vernon Tharp Street, Columbus, Ohio 43210, USA.

RESUMO.- Isquemia e reperfusão intestinais são importantes fatores de mortalidade em eqüinos. O objetivo deste estudo foi detectar e quantificar a apoptose na mucosa do cólon menor eqüino em um modelo de isquemia e reperfusão. Realizou-se a exposição cirúrgica do cólon menor de doze eqüinos e demarcaram-se dois segmentos intestinais que foram submetidos a 90 (SI) ou 180 (SII) minutos de isquemia arteriovenosa completa. Foram coletadas amostras intestinais antes da isquemia (controle), ao seu final e após 90 e 180 minutos de reperfusão. As amostras foram processadas histologicamente e coradas pela Hematoxilina e Eosina (SI e SII) e pela técnica de TUNEL (SII). Foram digitalizadas imagens histológicas e procedeu-se análise morfométrica para detectar ocorrência de apoptose e determinar o índice apoptótico

(IA). Após 90 ou 180 minutos de isquemia arteriovenosa, verificou-se um aumento do IA comparado ao controle, embora não tenha sido detectada diferença entre os diferentes períodos de isquemia ($P < 0,05$). Após os primeiros 90 minutos de reperfusão, ocorreu uma diminuição do IA em ambos os segmentos, talvez devido à redução do suprimento energético necessário à ocorrência de apoptose. O IA foi maximizado após 180 minutos de reperfusão (amostra coletada somente no segmento SI) ($P < 0,05$). Concluiu-se que, nas obstruções isquêmicas do cólon menor eqüino, a apoptose é uma importante forma de morte celular na mucosa, ocorrendo de forma precoce durante a isquemia e de forma tardia (após 90 minutos) durante a reperfusão.

TERMOS DE INDEXAÇÃO: Eqüino, cólon menor, apoptose, isquemia e reperfusão.

INTRODUÇÃO

As lesões de isquemia e reperfusão (I/R) têm importância na patofisiologia das afecções intestinais em eqüinos, visto que desencadeiam um infiltrado neutrofílico intenso, desprendimento de células epiteliais e exposição da lâmina própria, prejudicando a função de barreira da mucosa intestinal. Embora os conhecimentos sobre as lesões de isquemia e reperfusão tenham avançado, diversos mecanismos em eqüinos ainda permanecem não totalmente elucidados (Faleiros & Alves 1997, 2008, Rio Tinto et al. 2000, 2004, Alves et al. 2003, Cerqueira et al. 2005).

A apoptose é um mecanismo de morte celular descrito inicialmente na década de 1970 e que se diferencia da necrose em vários aspectos dentre eles a ausência de inflamação subsequente à morte celular. Além disso, a apoptose é um processo ativo que demanda energia e ocorre segundo um preciso programa genético que envolve a ativação de proteínas específicas, as caspases. Já a necrose é constituída por processo sem demanda energética, e envolve a perda abrupta da integridade da membrana plasmática e a alteração de seus gradientes eletroquímicos (Parolin & Reason 2001).

A apoptose está implicada em mecanismos fisiológicos de regulação da população celular, processos de desenvolvimento, morfogênese e limitação das reações imunes. Além disso, é um mecanismo fisiopatológico importante de lesão tecidual (Parolin & Reason 2001). A apoptose excessiva pode causar doenças degenerativas e a ausência de apoptose pode levar a doenças auto-imunes, predisposição a viroses prolongadas ou tumores (Horta & Young 1999).

Em eqüinos, existem relatos da participação da apoptose em lesões do tendão flexor digital superficial (Hosaka et al. 2005), em afecção cerebelar em potros (Blanco et al. 2006) e nas obstruções simples e estranguladas do intestino (Rowe 2003), dentre outras condições.

O intestino é considerado um tecido altamente sensível às lesões de isquemia e reperfusão (Noda et al. 1998, Hung et al. 2004, Azuara et al. 2005) e a participação da

apoptose nestas lesões já foi demonstrada em ratos (Noda et al. 1998) tendo sido apontada como a principal causa de morte celular presente na injúria de isquemia e reperfusão no intestino desses animais (Ikeda et al. 1998).

A intervenção terapêutica nas lesões de isquemia e reperfusão através da inibição da apoptose já foi testada em ratos com resultados animadores através do uso de soro fetal bovino (Hung et al. 2004), substâncias inibidoras de caspase (Azuara et al. 2004) e antioxidantes (Kojima et al. 2003). Portanto, essa linha de ação oferece perspectivas terapêuticas promissoras no tratamento de animais com lesões de isquemia e reperfusão.

O objetivo deste estudo foi detectar, quantificar e avaliar a participação da apoptose nas lesões de isquemia e reperfusão experimentais do cólon menor eqüino, a fim de contribuir para o conhecimento da patofisiologia dessas lesões em cavalos ampliando assim, as possibilidades de intervenção terapêutica.

MATERIAL E MÉTODOS

Amostras. Foram utilizadas amostras de cólon menor eqüino incluídas em blocos de parafina, previamente colhidas em um experimento de isquemia e reperfusão no cólon menor eqüino (Faleiros & Alves 1997). Tais amostras foram obtidas de dez eqüinos, machos castrados ou fêmeas não gestantes, com idade de 4-15 anos, escore corporal de 2,5 a 3,5 em uma escala de 1 a 5 e considerados clinicamente sadios por meio de exames físico e laboratoriais. Este trabalho foi aprovado pelo Comitê de Ética em Experimentação Animal (CETEA) da UFMG, sob o protocolo nº 125/2008.

Cirurgia. Para o procedimento de indução da isquemia e reperfusão no cólon menor (Faleiros & Alves 1997), foram utilizados dez eqüinos em cirurgia experimental para indução de isquemia seguida de reperfusão em segmentos de cólon menor. Foram demarcados três segmentos do cólon menor: controle, segmento I e segmento II. Através da ligadura das artérias e veias mesentéricas correspondentes aos segmentos demarcados, foi induzida a isquemia arterio-venosa completa por 90 (segmento I) ou 180 minutos (segmento II). Após o período de isquemia, houve um período de reperfusão de 180 minutos no segmento I e de 180 minutos no segmento II.

Colheita e processamento histológico das amostras. Amostras teciduais constituídas de fragmentos de intestino com cerca de 3x6cm foram colhidas na borda antimesentérica da alça (paralelas à ténia), por meio de uma incisão transversal com o bisturi atravessando as camadas serosa, muscular e mucosa. Tais amostras foram colhidas no segmento controle logo após a instrumentação, nos segmentos I e II ao final da isquemia (IA e IIA) e após 90 minutos de reperfusão (IB e IIB) e apenas no segmento I ao final de 180 minutos de reperfusão (IC), determinado-se assim os grupos experimentais (Quadro 1).

Determinação das células apoptóticas. A identificação das células apoptóticas foi realizada em duas etapas. Na primeira utilizou-se a técnica de TUNEL para identificar células com fragmentação de DNA. Essa etapa teve como intuito, além de detectar células apoptóticas por um método objetivo, capacitar os pesquisadores a detectar nas células positivas ao TUNEL características morfológicas de apoptose que os permitissem localizar células em apoptose em cortes corados por Hematoxilina e Eosina (HE).

Quadro 1. Esquema de identificação dos grupos experimentais de acordo com o segmento experimental e momento de colheita da amostra

Segmentos	Amostra	Colheita das amostras
Controle	C	Ao final da instrumentação
Segmento I	IA	Após 90 minutos de isquemia
	IB	Após 90 minutos de isquemia mais 90 minutos de reperfusão
	IC	Após 90 minutos de isquemia mais 180 minutos de reperfusão
Segmento II	IIA	Após 180 minutos de isquemia
	IIB	Após 180 minutos de isquemia mais 90 minutos de reperfusão

Para a técnica de TUNEL, se obtiveram cortes com 5µm de espessura das amostras C, IIA e IIB que foram montadas em lâminas silanizadas e submetidas à coloração histoquímica segundo protocolo sugerido pelo fabricante (ApoTag® Plus Peroxidase *in situ*, Chemicon International, USA and Canada). Nesse processo os cortes foram desparafinizados por meio de imersão em baterias de xilol, álcool absoluto, álcool 95%, álcool 70% seguida de lavagem em PBS (salina fosfatada tamponada). Em seguida, as amostras foram tratadas com Proteinase K (20µg/mL) à temperatura ambiente por oito minutos. Após lavagem em água destilada, procedeu-se à inativação da peroxidase endógena com solução de água oxigenada a 3%. Enxaguaram-se as lâminas em PBS e depois se aplicou um tampão de equilíbrio do kit. As lâminas foram incubadas a 37°C com a enzima TdT (terminal deoxinucleotidil transferase) e nucleotídeos por três horas em câmara úmida. A reação foi interrompida com tampão de parada do kit e procedeu-se à incubação com anticorpo conjugado em câmara úmida por uma hora. Após lavagem em PBS, foi feita a aplicação de DAB (diaminobenzidina) e água oxigenada por quatro minutos à temperatura ambiente para a revelação das marcações e em seguida, a contra-coloração com Verde de Metila.

Na segunda etapa, se obtiveram cortes histológicos de todas as amostras com espessura de 5µm, que foram corados pela coloração HE segundo técnicas de rotina (Luna 1968).

Análise morfométrica. A apoptose foi quantificada pela morfometria utilizando-se imagens digitalizadas de campos histológicos corados pela HE e pela técnica de TUNEL. O número mínimo representativo de campos microscópicos por amostra para a quantificação da apoptose, foi determinado a partir da contagem total de uma lâmina. A contagem foi realizada com objetiva planocromática de 40 vezes, em 15 campos que continham as estruturas alvo de estudo foram capturados. Do total de campos capturados, formaram-se três sub-amostras com número crescente de campos (5, 10 e 15) retirados aleatoriamente com reposição. De cada grupo, calculou-se a média aritmética e respectivos coeficientes de variação (CV) para cada tamanho amostral. À medida que o tamanho amostral aumenta, espera-se que os CVs devam diminuir. Assim, o tamanho da amostra considerada como mínima representativa é definida quando o incremento do número de campos não resulta em redução considerável no valor do coeficiente de variação, determinando, portanto, o número mínimo de campos representativo (Sampaio 1998, Moro et al. 2004). Neste trabalho este achado ocorreu após a contagem de 10 campos para lâminas coradas em HE e de 5 para as submetidas à técnica de TUNEL, como mostra o Quadro 2. Assim, para todas as demais lâminas, foram capturados dez campos histológicos no aumento

Quadro 2. Resultado da análise para determinação do número mínimo de campos representativos da mucosa na coloração HE e TUNEL

HE		TUNEL	
Campos	CV	Campos	CV
5	0,21854	5	0,099732
10	0,23969	10	0,091783
15	0,22601	15	0,147302

de 400 vezes em cada tempo de cada animal para a avaliação das amostras coradas em HE e cinco campos para as amostras coradas pela técnica de TUNEL em cada tempo de cada animal. Os campos histológicos situados na região intermediária do corte histológico, isto é, envolvendo parte do corte no sentido luminal e parte no sentido da submucosa foram selecionados, a critério do observador, de maneira a apresentarem 50% de tecido epitelial e 50% de tecido lâmina própria.

Foram feitas as contagens das células em apoptose em cada campo, nos diversos grupos e momentos. As células foram consideradas como apoptóticas na coloração de H&E quando apresentavam, pelo menos, dois dos seguintes achados: 1) Anóquia (retração celular com perda da adesão com as células adjacentes); 2) Condensação nuclear (cromatina condensada às vezes permeando a parte superior da membrana nuclear exibindo figuras de “crescentes”; 3) Fragmentação nuclear; e 4) Formação de corpos apoptóticos. Para as lâminas coradas pela técnica de TUNEL foram consideradas apoptóticas as células marcadas positivamente e que, além disso, possuísem no mínimo uma característica morfológica de apoptose entre as acima citadas. Na contagem das células, o tecido epitelial e a lâmina própria foram avaliados separadamente. Quantificaram-se as células apoptóticas usando um software de análise de imagens (Kontron KS300, v.2.0).

A análise estatística foi feita através da análise de variância seguida do teste de Student-Newman-Keuls para comparação das médias em cada tempo. Para comparar a apoptose das células epiteliais e da lâmina própria no mesmo tempo utilizou-se o test t de Student. Considerou-se $P < 0,05$.

RESULTADOS

A ocorrência de apoptose durante o processo de isquemia e reperfusão do cólon menor foi evidente em todas as amostras e tempos estudados. Secções histológicas, coradas com HE e TUNEL, exibiram imagens de células retraídas, com halos claros ao redor, representando menor adesão entre elas, bem como condensações citoplasmáticas e nucleares (Fig.1 em HE, Fig.2 em TUNEL).

No segmento I, o número de células apoptóticas no epitélio somado ao número de células apoptóticas na lâmina própria (totais) aumentou em IA, em relação ao segmento C (controle), diminuiu em IB e novamente se elevou em IC. A apoptose ocorreu sempre mais intensamente na lâmina própria do que no epitélio. O número de células apoptóticas por campo histológico não diferiu significativamente entre o epitélio e a lâmina própria, embora os valores absolutos da apoptose tenham sido sempre maiores na lâmina própria que no epitélio. No segmento II, o número de células apoptóticas totais aumentou em IIA em relação ao segmento C (controle), e diminuiu em IIB. (Fig.3 e 4).

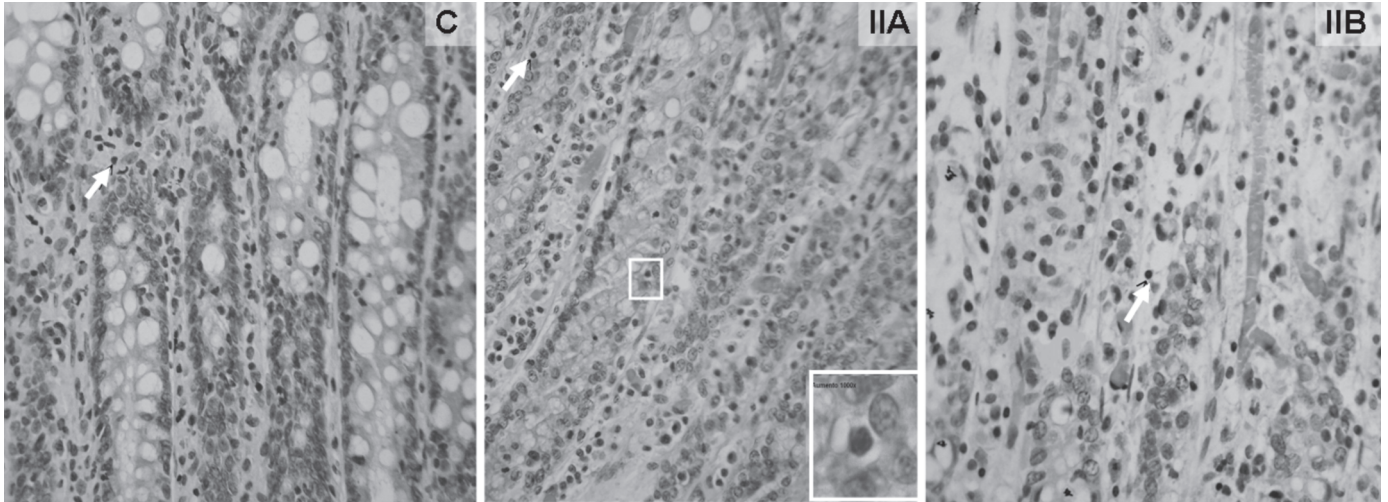


Fig.1. Mucosa de cólon menor eqüino submetido a isquemia e reperfusão experimentais. C (Controle), IIA (após 180 minutos de isquemia) e IIB (após 180 minutos de isquemia seguidos de 90 minutos de reperfusão). Seta indica célula com morfologia de apoptose. HE, 400x.

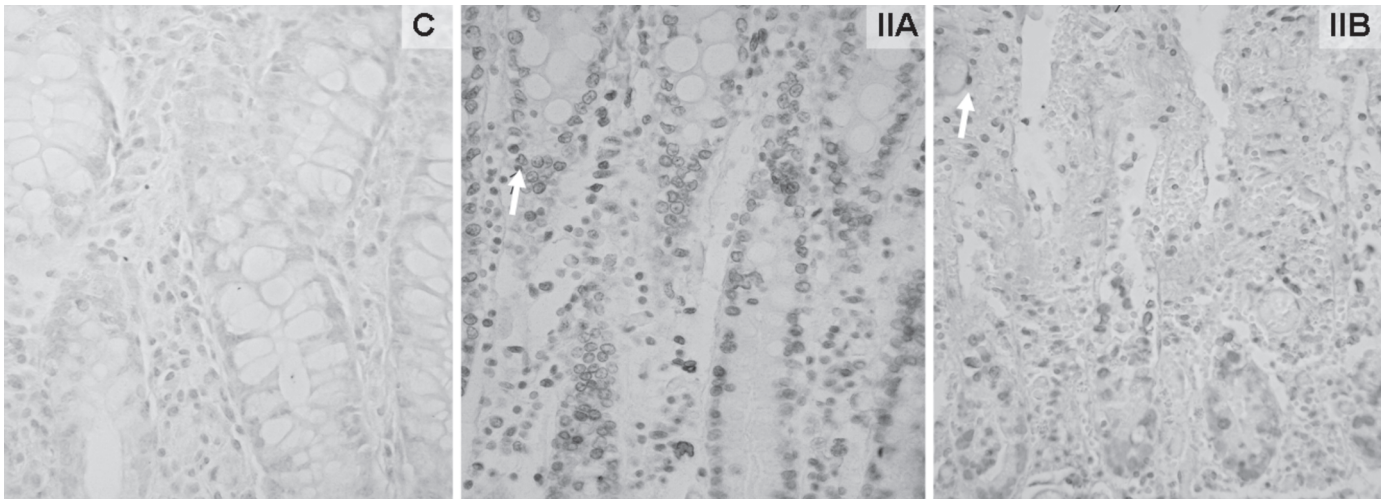


Fig.2. Mucosa de cólon menor eqüino submetido a isquemia e reperfusão experimentais: C (Controle), IIA (após 180 minutos de isquemia) e IIB (após 180 minutos de isquemia seguidos de 90 minutos de reperfusão). Seta indica célula positivamente marcada. Coloração pela técnica de TUNEL e contra-coloração com Verde de Metila, 400x.

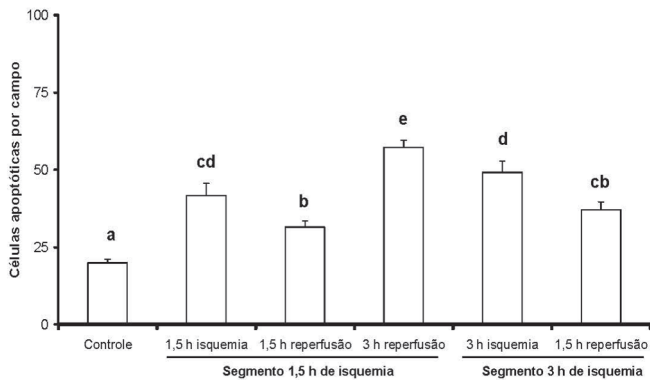


Fig.3. Médias (+EPM) dos índices apoptóticos totais avaliados em HE na mucosa do cólon menor eqüino submetido a isquemia e reperfusão experimentais. Médias seguidas de pelo menos uma letra igual não diferem entre si no mesmo grupo.

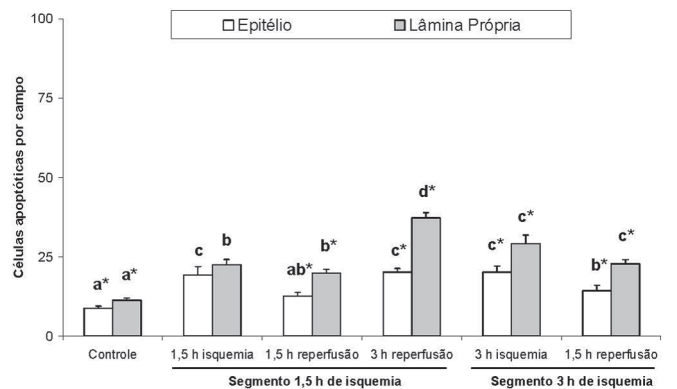


Fig.4. Médias (+EPM) dos índices apoptóticos avaliados em HE no epitélio e lâmina própria da mucosa do cólon menor eqüino submetido a isquemia e reperfusão experimentais. Médias seguidas de pelo menos uma letra igual não diferem entre si no mesmo grupo. * Diferem entre si no mesmo tempo ($P < 0,05$).

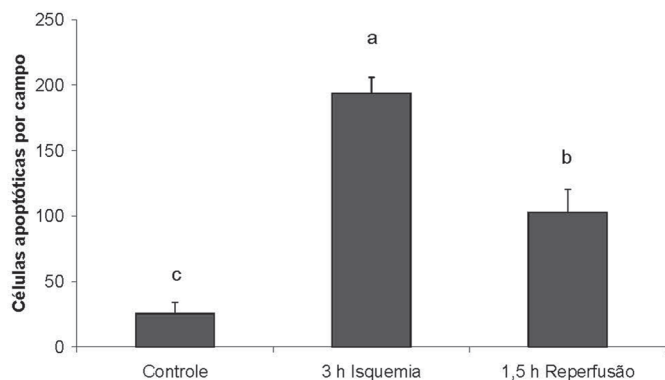


Fig.5. Médias (+EPM) do índice apoptótico total (epitélio mais lâmina própria) determinado pela técnica de TUNEL na mucosa do cólon menor eqüino submetido a isquemia e reperfusão experimentais. Médias seguidas de letras diferentes diferem estatisticamente entre si considerando $P < 0,05$.

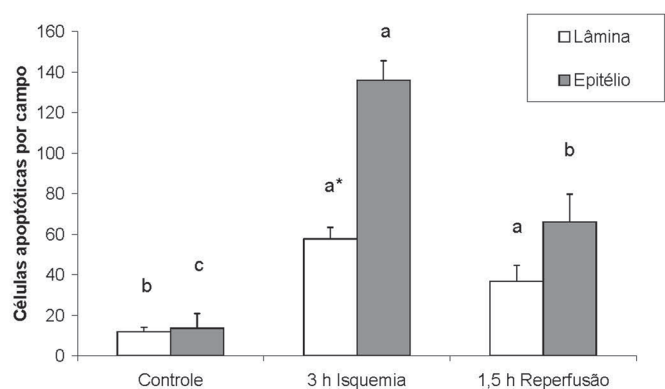


Fig.6. Médias (+EPM) do índice apoptótico determinado pela técnica de TUNEL nas células epiteliais e da lâmina própria da mucosa no cólon menor eqüino submetido a isquemia e reperfusão. Médias seguidas de letras diferentes diferem estatisticamente entre si. *Diferem entre si no mesmo tempo ($P < 0,05$).

O resultado obtido pela técnica de TUNEL para os segmentos C, IIA e IIB foi igual ao obtido pela coloração HE (Fig.3 e 5, Fig.4 e 6) em relação à dinâmica da apoptose observada. Houve elevação na isquemia e redução na reperfusão, mantendo-se superior ao controle.

DISCUSSÃO

Os resultados obtidos pela coloração HE e pela técnica de TUNEL foram considerados satisfatórios. O estudo da apoptose pela coloração HE foi baseado exclusivamente nas características morfológicas das células. Na técnica de TUNEL, indicada para detectar apoptose, considerou-se a marcação positiva das células associada à avaliação da morfologia, o que aumenta a confiabilidade da avaliação.

As amostras C, IIA e IIB foram coradas por ambas as técnicas e a dinâmica da apoptose encontrada por ambas as colorações foi igual em relação ao total de células apoptóticas presentes (Fig.1 e 3). Assim, o resultado ob-

tido pela técnica de TUNEL valida o resultado encontrado na coloração em HE e vice-versa.

Na literatura consultada foram encontrados estudos da apoptose que utilizaram, entre outras técnicas, a técnica de TUNEL (Noda et al. 1998, Ykeda et al. 1998, Cheng & Tam 2000, Kojima et al. 2003, Hung et al. 2004, Hosaka et al. 2005), a coloração em HE (Abreu 2003) ou a técnica de TUNEL associada à coloração HE (Coopersmith et al. 1999), estando de acordo com a metodologia empregada neste trabalho. No entanto, a técnica de TUNEL quando utilizada na maioria das vezes serviu apenas para avaliação qualitativa da apoptose (Noda et al. 1998, Ykeda et al. 1998, Cheng & Tam 2000, Azuara et al. 2004, Hosaka et al. 2005). Entretanto, como neste trabalho, também já foi utilizada a técnica de TUNEL para um estudo quantitativo do número de células apoptóticas por campo histológico (Rowe et al. 2003, Hung et al. 2004, Luo et al. 2004).

A presença de células apoptóticas no segmento controle mostra que a apoptose está presente em condições fisiológicas e, provavelmente, envolvido nos mecanismos de renovação da mucosa intestinal, uma vez que a apoptose de células intestinais constitui um importante mecanismo para a renovação celular e manutenção da função e morfologia intestinal (Ramachandran et al. 2000).

Foi detectada apoptose tanto na isquemia quanto na reperfusão e esta observação está de acordo com vários estudos em ratos mostrando que a injúria de isquemia e reperfusão (I/R) é capaz de induzir a apoptose no intestino (Noda et al. 1998, Ykeda et al. 1998, Azuara et al. 2004, Hung et al. 2004).

A apoptose aumentou significativamente após 90 (IA) ou 180 (IIA) minutos de isquemia, tendo sido equivalente nesses dois segmentos. Ou seja, isquemia por 90 minutos provocou a mesma intensidade de apoptose isquemia por 180 minutos. Na literatura consultada não foram encontrados trabalhos mostrando situação semelhante. Da mesma forma, não foram encontrados trabalhos sobre a apoptose comparando sua ocorrência no epitélio e na lâmina própria separadamente como a metodologia deste estudo.

Em estudo anterior, foi feita a avaliação histológica destes segmentos intestinais e ficou demonstrado que a lesão após 180 minutos de isquemia é mais intensa que após 90 minutos quanto à perda de mucosa, desprendimento de epitélio, hemorragia e edema (Faleiros 1997). Portanto, se a apoptose nesses segmentos é a mesma, mas a lesão é pior, tal resultado sugere haver um limite para o desencadeamento da apoptose na mucosa do cólon menor submetida a I/R (90 minutos de isquemia) e ainda, que a agravação da lesão aos 180 minutos de isquemia pode ter sido provocada por outro mecanismo de morte celular, a necrose.

Os mecanismos pelos quais a apoptose se processa não estão totalmente definidos (Ramachandran et al. 2000) mas aceita-se que, como mecanismo ativo de morte celular, ela só se processa na presença de energia na forma de ATP (Parolin & Reason 2001). Sendo assim, aven-

tou-se a hipótese que as células apoptóticas após a isquemia, tanto no segmento IA quanto no segmento IIA, utilizaram-se das reservas energéticas disponíveis até então. A partir do estímulo isquêmico essas reservas tenderam a se exaurir, impedindo que a morte por um mecanismo ativo continuasse a aumentar e, dessa forma, não foi mais possível, a partir de 90 minutos de isquemia as células morrerem pela via da apoptose.

De todo modo, a apoptose em ambos os segmentos pode ter contribuído para as lesões observadas principalmente àquela relativa à perda de mucosa e despreendimento de epitélio, uma vez que, em apoptose, a célula perde adesão celular e se desprende.

Nas amostras IIA e IIB a apoptose foi diferente entre lâmina própria e epitélio. Para as amostras coradas pela técnica de TUNEL, a apoptose no epitélio foi maior que na lâmina própria (Fig.7) sugerindo que células epiteliais são mais susceptíveis à apoptose em relação às células da lâmina própria. No entanto, essas mesmas amostras coradas pela H&E mostraram mais apoptose na lâmina própria que no epitélio (Fig.5). Não foi possível determinar as causas dessa variação, mas não se descartou a possibilidade de superestimação da apoptose no epitélio das amostras coradas pela técnica de TUNEL, em função do número de marcações falso positivas encontradas neste tecido. Além disso, embora tenha sido utilizado o critério morfológico, acredita-se que, durante a análise morfométrica, possa ter havido uma valorização da marcação TUNEL positiva em detrimento do critério morfológico.

Após a reperfusão, duas situações ocorreram: 1) houve uma redução da apoptose após os primeiros 90 minutos de reperfusão tanto no segmento sob 90 minutos de isquemia (IB) quanto no segmento sob 180 minutos de isquemia (IIB) tendo sido a apoptose equivalente em ambos os segmentos. Este achado sugere que também nos momentos iniciais da reperfusão há um limite para o desencadeamento da apoptose (primeiros 90 minutos). Assim, hipotizou-se que no início da reperfusão, as células estiveram restabelecendo sua reserva energética, portanto, não dispunham de energia para conduzir a apoptose, um mecanismo ativo de morte celular. À medida que aumentou o tempo de reperfusão, a célula passou a ter mais energia e assim condições de intensificar a apoptose. A outra situação observada após a reperfusão; e 2) foi que após 180 minutos (IC), ou seja, à medida que se prolongou o tempo de reperfusão, foi observado um agravamento da apoptose, superior ao controle e a todos os outros tempos. Esta observação não era esperada.

Desse modo, esses achados indicam que a apoptose diminui após a reperfusão nos momentos iniciais dela e tende a se elevar à medida que se prolonga o seu tempo. Assim, pôde-se concluir que ocorreram dois episódios de apoptose: um provocado pela isquemia (IA) e (IIA) e outro pela reperfusão (IC).

Estes resultados não estão de acordo com os da literatura consultada. Foram encontrados trabalhos mostran-

do a situação contrária, ou seja, a elevação da apoptose no início da reperfusão e sua redução à medida que aumenta o tempo de reperfusão (Noda et al. 1998, Hung et al. 2004). Neste caso devem ser considerados os tempos testados, e as diferenças entre as espécies objetos dos estudos. De todo modo, Hung et al. (2004) também observaram diferenças quanto à expressão das moléculas p53 e Bcl-2, reguladoras da apoptose conforme o período de isquemia e os estágios inicial ou final de reperfusão. Noda et al. (1998) também fizeram considerações a respeito do período de isquemia e a fase de reperfusão em relação ao comportamento da apoptose. Para esses autores, na isquemia e na fase inicial de reperfusão haveria estimulação de fatores pró-apoptóticos, que diminuíram nos estágios mais prolongados de reperfusão. Já na fase tardia, haveria a redução de fatores pró-apoptóticos e a estimulação de fatores teciduais reparadores. Sendo assim, a presença da apoptose parece estar sendo tomada como um evento predominantemente maléfico. No entanto, em relação aos resultados encontrados neste estudo cabem algumas considerações.

Quanto à elevação da apoptose em IC deve-se considerar principalmente o envolvimento de células da lâmina própria, visto que a apoptose neste tecido foi maior que no epitélio.

No estudo anteriormente realizado por Faleiros (1997), foi detectado aumento do infiltrado neutrofílico a partir da reperfusão, tendo este infiltrado sido equivalente nos segmentos IB, IC e IIB. Portanto, acredita-se que o aumento da apoptose em IC, deve-se à morte dos neutrófilos que infiltraram na mucosa a partir da reperfusão. E sendo assim, a elevação da apoptose em IC pode ser considerada como episódio benéfico, pois indica resolução do processo inflamatório desencadeado pela isquemia na medida em que está ocorrendo a morte de neutrófilos.

Faleiros (1997), encontrou o aumento do infiltrado neutrofílico em IB em relação à IA, no entanto, este infiltrado não aumentou em IC e IIB. Assim, o aumento da apoptose em IC, se deve não à morte de novos neutrófilos em IC, mas sim à morte de neutrófilos velhos que foram recrutados no início da reperfusão, ou seja, em IB. Em relação a IC, devido a injúria já ter sido ou está sendo resolvida, tanto a senilidade dos neutrófilos quanto a disponibilidade de energia intracelular em função da reperfusão, favoreceram o aumento da apoptose, reforçando sua presença como um evento também benéfico na medida em que envolve células inflamatórias

CONCLUSÕES

Concluiu-se que a apoptose participa das lesões na mucosa do cólon menor de eqüinos submetido a isquemia e reperfusão.

Sua participação é maior na fase de isquemia e na fase tardia da reperfusão. Durante a isquemia ocorre o primeiro episódio de apoptose, sendo que na tardia da reperfusão ocorre o segundo episódio de apoptose.

Uma vez que a dinâmica da apoptose modifica-se con-

forme a fase de isquemia e o estágio da reperfusão, é importante avançar no conhecimento dos mecanismos dessa variação, a fim de definir o melhor momento para uma abordagem terapêutica com vistas à apoptose nas lesões de isquemia e reperfusão no cólon menor de equinos.

Agradecimentos.- Ao Departamento de Patologia Geral do Instituto de Ciências Biológicas da UFMG pelo uso do Laboratório de Morfometria, onde foram feitas as análises morfométricas deste estudo. Ao CNPq, pela bolsa de IC e suporte financeiro.

REFERÊNCIAS

- Abreu J.M.G. 2003. Apoptose e efeitos da pentoxifilina, da glutatona e do ozônio no jejuno de eqüinos sob isquemia, congestão e reperfusão. Tese de Doutorado, Universidade Federal de Minas Gerais, Belo Horizonte. 91p.
- Alves G.E.S., Matos J.J.R.T., Faleiros R.R., Santos R.L. & Marques Júnior A.P. 2003. Efeito da hidrocortisona sobre a lesão de reperfusão e reparação da mucosa após isquemia venosa experimental no jejuno de eqüinos. *Arq. Bras. Med. Vet. Zootec.* 55(5):539-549.
- Azuara D., Sola A., Hotter G., Calatayud L. & Oca J. 2005. Apoptosis inhibition plays a greater role than necrosis inhibition in decreasing bacterial translocation in experimental intestinal transplantation. *Surgery* 137(1):85-91.
- Blanco A., Moyano R., Vivo J., Flores-Acuña R., Molina A., Blanco C. & Monterde J.G. 2006. Purkinje cell apoptosis in arabian horses with cerebellar abiotrophy. *J. Vet. Med. A* 53:286-287.
- Coopersmith C.M., O'Donnell D. & Gordon J.I. 1999. Bcl-2 inhibits ischemia-reperfusion-induced apoptosis in the intestinal epithelium of transgenic mice. *Am. J. Physiol. Gastrointest. Liver Physiol.* 276:677-686.
- Cheng W. & Tam P.K.H. 2000. Apoptosis in murine duodenum during embryonic development. *Pediatr. Surg. Int.* 16:485-487.
- Faleiros R.R. & Alves G.E.S. 1997. Isquemia e reperfusão experimental no cólon menor de eqüinos. Dissertação de Mestrado, Universidade Federal de Minas Gerais, Belo Horizonte. 70p.
- Faleiros R.R., Macoris D.G., Alessi A.C., Saquetti C.H.C. & Rasera L. 2002. Effect of intraluminal distention on microvascular perfusion in the equine small colon. *Am. J. Vet. Res.* 63(9):1292-1297.
- Faleiros R.R., Macoris D.G., Alves G.E.S., Souza D.G., Teixeira M.M. & Moore R.M. 2008. Local and remote lesions in horses subjected to small colon distension and decompression. *Can. J. Vet. Res.* 72(1):68-76.
- Horta M.F. & Young J.D. 1999. Apoptose: quando a célula programa a própria morte. *Ciência Hoje* 25(150):38-45.
- Hosaka Y., Teraoka H., Yamamoto H., Ueda H. & Takehana K. 2005. Mechanism of cell death in inflamed superficial digital flexor tendon in the horse. *J. Comp. Pathol.* 132:51-58.
- Hung W.T., Chen Y., Tseng S.H., Li H.L. & Chen C.K. 2004. Fetal bovine serum suppresses apoptosis in the small intestine after total ischemia and reperfusion in mice. *J. Pediatric Surg.* 39(7):1077-1083.
- Ikeda H., Suzuki Y., Suzuki M., Koike M., Tamura J., Tong J., Nomura M. & Itoh G. 1998. Apoptosis is a major mode of cell death caused by ischaemia and ischaemia/reperfusion injury to the rat intestinal epithelium. *Gut* 42:530-537.
- Kojima M., Iwakiri R., Wu B., Fujise T., Watanabe K., Lin T., Amemori S., Sakata H., Shimoda R., Oguzu T., Ootani A., Tsunada S. & Fujimoto K. 2003. Effects of antioxidative agents on apoptosis induced by ischaemia-reperfusion in rat intestinal mucosa. *Aliment. Pharmacol. Ther.* 18 (Suppl.1):139-145.
- Luna L.G. 1968. *Manual of Histologic Staining Methods of the Armed Forces Institute of Pathology.* 3rd ed. McGraw-Hill, New York. 258p.
- Luo C.C., Shih H.H., Chiu C.H., Ma W.C. & Chung H.Y. 2004. Reduced apoptosis in newborn compared to adult rat intestine after ischemia-reperfusion injury. *Biol. Neonate* 85(2):90-93.
- Moro L., Vasconcelos A.C., Santos F.G.A., Alves C.M., Nunes J.E.S. & Sampaio I.B.M. 2004. Determination of the minimal representative number of microscopic fields to quantify apoptosis in canine lymph nodes. *Arq. Bras. Med. Vet. Zootec.* 56(3):408-410.
- Noda T., Iwakiri R., Fujimoto K., Matsuo S. & Aw T.Y. 1998. Programmed cell death induced by ischemia-reperfusion in rat intestinal mucosa. *Am. J. Physiol. Gastrointest. Liver Physiol.* 274:270-276.
- Parolin M.B. & Reason I.J.M. 2001. Apoptose como mecanismo de lesão nas doenças hepatobiliares. *Arq. Gastroenterol.* 38(2):138-144.
- Ramachandran A., Madesh M. & Balasubramanian K.A. 2000. Apoptosis in the intestinal epithelium: Its relevance in normal and pathophysiological conditions. *J. Gastroenterol. Hepatol.* 15:109-120.
- Rio Tinto J.J.M., Alves G.E.S., Faleiros R.R. & Marques Júnior A.P. 2000. Lesões de isquemia e reperfusão no intestino de eqüinos: fisiopatologia e terapêutica. *Ciência Rural* 30(6):1083-1093.
- Rio Tinto J.J.M., Alves G.E.S., Faleiros R.R., Santos R.L., Marques Júnior A.P. & Melo E.G. 2004. Utilização de hidrocortisona em eqüinos submetidos a isquemia e reperfusão no jejuno e suas conseqüências sobre o cório laminar. *Arq. Bras. Med. Vet. Zootec.* 56(3):92-299.
- Rowe E.M. 2003. Detection of apoptotic cells in intestine from horses with and without gastrointestinal disease. Thesis, Faculty of the Virginia Polytechnic Institute and State University, Virginia. 99p.
- Sampaio I.B.M. 1998. *Estatística Aplicada à Experimentação Animal.* Fundação de Ensino e Pesquisa em Medicina Veterinária e Zootecnia, Belo Horizonte. 211p.