

Lufenuron no tratamento da dermatofitose em gatos?¹

Regina R. Ramadilha^{2*}, Romeika K. Reis³, Sergio G. Campos⁴, Sabrina S. Ribeiro⁵ e Paulo V. Peixoto⁶

ABSTRACT.- Ramadilha R.R., Reis R.K., Campos S.G., Ribeiro S.S. & Peixoto P.V. 2010. [Treatment of dermatophytosis in cats with lufenuron?] Lufenuron no tratamento da dermatofitose em gatos? *Pesquisa Veterinária Brasileira* 30(2):132-138. Departamento de Medicina e Cirurgia Veterinária, Instituto de Veterinária, Universidade Federal Rural do Rio de Janeiro, Seropédica, RJ 23890-000, Brazil. E-mail: regina@vetskin.com.br

Due to discrepancies regarding the effectiveness of lufenuron in treating dermatophytosis caused by *Microsporium canis* the effect of this drug was checked in 46 cats (30 with cutaneous lesions and 16 asymptomatic carriers) treated in the Veterinary Hospital of the Federal Rural University of Rio de Janeiro, Brazil. The diagnosis was based on Wood's lamp examination and fungal cultures. Biopsies were only performed in symptomatic animals. The animals were treated with lufenuron (120mg/kg every 21 days), for 4 times. The drug was efficient in 29 of the 30 affected felines and as well as in all of the asymptomatic carriers. The cat that did not respond, had received several dexametazone doses prior to the treatment with lufenuron. The drug was given to one animal during the first stages of pregnancy and no abnormalities or neonatal disorders were found in any of the kittens. None of the treated animals showed side effects. Twenty days after the last administration of lufenuron, 45 of the studied animals (98%) had negative fungal culture. The cost of treating dermatophytosis with lufenuron is a little higher than with ketoconazole, but the drug has some advantages regarding its practicability and security. The correct drug prescription and animal's medication as well as environmental decontamination are very important for the success of the treatment.

INDEX TERMS: Lufenuron, treatment, cats, dermatophytosis, *Microsporium canis*.

RESUMO.- Em função de controvérsias sobre a eficácia do lufenuron no tratamento da dermatofitose causada por *Microsporium canis*, o efeito da droga foi avaliado em 46 gatos (30 com lesões cutâneas e 16 portadores assintomáticos) atendidos no Hospital Veterinário da Universidade Federal Rural do Rio de Janeiro, Brasil. O diagnóstico

foi estabelecido através da lâmpada de Wood, da cultura fúngica e, adicionalmente, na maioria dos animais sintomáticos, pela avaliação histopatológica da pele. Os animais foram tratados com 120mg/kg de lufenuron, a cada 21 dias (quatro doses); a droga mostrou-se eficaz no tratamento de 29 dos 30 felinos que apresentaram a forma clínica da dermatofitose, bem como no de todos os animais assintomáticos. O único felino que não teve cura clínica completa havia recebido várias doses de dexametazona antes do início do tratamento. Em um animal gestante, foram utilizadas duas doses do lufenuron e não foi observada qualquer alteração clínica e morfológica nos filhotes. Nenhum dos animais tratados teve qualquer reação adversa ao medicamento. Vinte dias após o último tratamento, o exame micológico resultou negativo em 45 dos felinos estudados (98%). Embora o lufenuron tenha o custo um pouco mais elevado do que o do cetoconazol, é uma droga que apresenta praticidade e margem de segurança bem maiores. Vale ressaltar que o sucesso do tratamento está diretamente relacionado à correta utilização

¹ Recebido em 30 de julho de 2009.

Aceito para publicação em 1 de outubro de 2009.

² Departamento de Medicina e Cirurgia Veterinária, Instituto de Veterinária, Universidade Federal Rural do Rio de Janeiro (UFRRJ), Km 7 da BR 465, Seropédica, RJ 23890-000, Brasil. *Autor para correspondência: regina@vetskin.com.br

³ Mestranda do Curso de Pós-Graduação em Ciências Veterinárias, Instituto de Veterinária, UFRRJ, Seropédica, RJ.

⁴ Departamento de Microbiologia e Imunologia Veterinária, Instituto de Veterinária, UFRRJ, Seropédica, RJ.

⁵ Médica Veterinária Autônoma, Animália Clínica Veterinária, Estrada da Barra da Tijuca 1636, Rio de Janeiro, RJ 22641-004, Brasil.

⁶ Departamento de Nutrição e Pastagem, Instituto de Zootecnia, UFRRJ, Seropédica, RJ.

da droga, assim como a perfeita higienização do ambiente e dos utensílios dos animais.

TERMOS DE INDEXAÇÃO: Lufenuron, tratamento, felinos, dermatofitose, *Microsporum canis*.

INTRODUÇÃO

Nos últimos anos, o homem passou a valorizar mais os animais de companhia, principalmente cães e gatos. Como consequência direta, tem-se verificado um aumento significativo na incidência das zoonoses, dentre as quais a dermatofitose tem especial significado pela sua frequência (Pinheiro et al. 1997).

A dermatofitose é uma infecção superficial causada por um grupo de fungos ceratófilos que infecta, no homem e nos animais, os componentes ceratinizados como o extrato córneo, o pelo, a lã e as unhas (Cruz 1998). Em cães e gatos é a micose mais frequente. Dados epidemiológicos indicam que esta micose está entre as zoonoses mais comuns em todo o mundo, sendo considerada a terceira enfermidade mais frequente na pele de crianças menores de 12 anos e a segunda na população adulta (Murray et al. 1994). Cerca de 50% dos homens expostos a gatos infectados desenvolvem a doença (Sierra et al. 2000).

Os dermatófitos são transmitidos pelo contato direto com pelos e crostas contaminados ou através das formas livres no ambiente, no animal ou em fômites (Moriello 1990, Sierra et al. 2000). Escovas, pentes, tesouras, máquinas de tosa, camas, roupas, caixas de transporte ou quaisquer outros objetos contaminados associados aos animais são possíveis fontes de infecção e reinfecção (Scott et al. 2001). Segundo Moriello (1990), em gatos, a disseminação da doença ocorre pela entrada de animais doentes ou por carreadores.

De acordo com Scott et al. (2001), a ocorrência de dermatofitose varia segundo o clima; e sua casuística é maior em locais em que o clima quente e úmido predomina. Na maioria dos estudos, a incidência da doença é baixa e acomete cerca de 0,26 a 5,6% de todos os animais examinados em diferentes hospitais veterinários em diversos países da Europa e nos Estados Unidos (Medleau & Ristic 1992, Borikar & Singh 1994, DeJaham & Paradis 1997, Carlotti 1998, Carlotti & Bensigner 1999). No Rio de Janeiro, a ocorrência de dermatofitose está em torno de 13% do total de animais atendidos no Hospital Veterinário da UFRRJ (Ramadinha 2004), porém, de acordo com Larsson et al. (1994), em São Paulo, a dermatofitose tem incidência mais elevada e representa 30% das dermatopatias em gatos.

A doença é mais comum em gatos jovens, com menos de um ano de idade (Lewis 1991, Sparkes et al. 1993, Larsson et al. 1994, Cabañes et al. 1997) e de pelo longo, especialmente os persas e himalaicos (Scott & Paradis 1990, Lewis 1991, Sparkes et al. 1993, Cabañes et al. 1997). Outros fatores, como doenças sistêmicas, redução da imunidade mediada por células, desnutrição, pre-

nhez e lactação podem tornar os animais mais suscetíveis à infecção (Moriello 1990). De acordo com Mancianti et al. (1992), dermatófitos têm sido isolados com maior frequência em gatos portadores do vírus da imunodeficiência felina (FIV). A presença de ectoparasitas, principalmente *Ctenocephalides* spp e *Cheyletiella* sp, pode ser importante no estabelecimento e disseminação da dermatofitose em gatos. O prurido causado por parasitas pode gerar autotraumas, o que facilita a instalação da doença (Moriello 1990).

De acordo com DeBoer & Moriello (1994), após o contato dos artrosporos com o pelo, vários fatores podem determinar que ocorra, ou não, a infecção. O ato de os gatos lambem-se e, em consequência, removerem mecanicamente os dermatófitos, é considerado uma defesa natural muito importante contra a colonização dos pelos. Gatos de pelos longos têm, provavelmente, maior dificuldade em higienizar-se por completo e por isso, se infectariam com mais facilidade. Por outro lado, o excesso de banhos facilita a penetração dos dermatófitos na camada mais externa da epiderme, por induzir a perda de células superficiais e de secreção sebácea e por gerar aumento da umidade, que favorece a germinação dos esporos (Moriello 1990). A entrada do artrosporo no estrato córneo e a invasão no folículo piloso são necessárias para o estabelecimento da infecção (Scott et al. 2001). Sob condições ideais, em seis horas o esporo germina e se adere aos ceratinócitos, que constituem ambiente favorável à multiplicação do fungo (Aljambre 1993). Em gatos, *Microsporum canis* é o dermatófito isolado em cerca de 95% das micoses superficiais (Moriello 1990, Lewis 1991, Sparkes et al. 1993, Moriello & DeBoer 1995, Sierra et al. 2000).

Nos gatos, a dermatofitose pode apresentar-se de forma assintomática, de maneira que eles podem transmitir a doença para o homem e para outros animais, sem serem incriminados. Classicamente, a dermatofitose é caracterizada por uma ou mais lesões alopecias e arredondadas, com ou sem a formação de crostas (DeBoer & Moriello 1995, Carlotti 1998, Sierra et al. 2000), porém os gatos raramente apresentam a forma clássica da doença (Moriello 1990). Nos filhotes as lesões, em geral mais graves, apresentam-se na forma multifocal com alopecia, formação de crostas e eritema mais marcados do que em adultos. Na maioria dos casos, a infecção inicial é observada na face e nos membros; os pelos nas extremidades das lesões são quebradiços e facilmente epiláveis (Scott et al. 2001).

A dermatite miliar felina, caracterizada por lesões pápulo-crostosas, acompanhadas de intenso prurido, é uma manifestação pouco frequente da doença (Moriello 1990, Scott et al. 2001), assim como a acne e a blefarite crônica (Tuttle & Chandler 1983). A onicomicose usualmente está presente sob a forma de paroníquia ou de onicodistrofia (Scott & Miller 1992).

O diagnóstico da dermatofitose é baseado na utilização da lâmpada de Wood, no tricograma, na realização

da cultura fúngica para identificação da espécie de dermatófito ou através do exame histopatológico, no qual se visualiza a invasão do folículo piloso ou da ceratina pelo fungo (Guaguère & Prélaud 1999, Scott et al. 2001).

Segundo Scott et al. (2001), um fator limitante da utilização para a lâmpada de Wood é que apenas 30% a 80% dos *Microsporum* isolados apresentam fluorescência. Cutsem & Rochette (1991) relatam que, em alguns estágios, o *Microsporum canis* emite pouca ou nenhuma fluorescência. Por estas razões, uma leve fluorescência pode ser indicativa de infecção, porém a sua ausência não a descarta.

Várias drogas, como a griseofulvina, o cetoconazol e o itraconazol, vêm sendo preconizadas no tratamento da dermatofitose, porém a sua utilização implica em administrações diárias, por via oral e por longos períodos (60-90 dias). Outros fatores, como os efeitos colaterais, o elevado custo das drogas e a dificuldade da maioria dos proprietários em administrar medicamentos por via oral aos gatos têm tornado o tratamento e a erradicação da dermatofitose um desafio na clínica de felinos.

A terapia sistêmica da dermatofitose torna possível a eliminação completa do *M. canis*. O tempo de tratamento é determinado pela melhora clínica e pela cultura fúngica negativa (DeBoer & Moriello 1994, Moriello & DeBoer 1995, Moriello 1990, Cabañes et al. 1997, Carlotti 1998). Com a griseofulvina, a droga sistêmica mais utilizada na década de 90 (Moriello 1990, Hill et al. 1995, DeJaham & Paradis 1997, Carlotti 1998), foram necessárias de 5 a 11 semanas de tratamento e apesar de ser considerada eficaz, foi observada resistência em felinos com pseudomicetoma (Moriello & DeBoer 1995). Esse medicamento é completamente contra-indicado em fêmeas prenhes, principalmente no terço inicial da gestação por sua potente ação teratogênica (Scott et al. 1995, Hill et al. 1995), assim como não é recomendada para filhotes com menos de 12 semanas (Moriello 1990, Sierra et al. 2000).

O cetoconazol, um composto imidazólico, vem sendo utilizado na terapia da dermatofitose (Moriello 1990; Hill et al. 1995). A taxa de cura do cetoconazol varia entre 22 a 100%, preconizando-se de quatro a dez semanas de tratamento (Hill et al. 1995, Sierra et al. 2000). Os gatos são muito sensíveis a esse composto e cerca de 25% deles apresentam efeitos colaterais associados ao medicamento (Hill et al. 1995). O cetoconazol é embriotóxico e teratogênico (Scott et al. 2001).

O itraconazol, antifúngico pertencente ao grupo dos triazóis, é mais potente, menos tóxico e com maior espectro de ação quando comparado ao cetoconazol (Hill et al. 1995, Mancianti et al. 1997). O tempo médio de tratamento é de 56 dias, com a primeira cultura negativa observada em torno de 40 dias. Falhas em tratamentos prolongados com itraconazol (até 10 meses) foram relatadas em casos de pseudomicetoma dermatofítico (Mancianti et al. 1998). Em gatos, os efeitos colaterais são dose dependente e geralmente cessam após a retirada do medicamento. A droga também não deve ser utilizada em fê-

meas gestantes em função de efeitos teratogênicos (Hill et al. 1995, Mancianti et al. 1997, Scott et al. 2001).

O lufenuron pertence ao grupo da benzoilureia, e foi utilizado inicialmente como inibidor do crescimento de insetos por impedir a deposição e polimerização da quitina, principal componente do exoesqueleto dos artrópodes (Novartis 1994). Dean et al. (1999) sugeriram que a droga poderia perturbar a produção de quitina, um dos constituintes da parede celular dos dermatófitos, determinando a morte do fungo. Estudos preliminares em Israel indicaram que o lufenuron é potencialmente eficaz no tratamento da dermatofitose (Ben-Zioni & Arzi 2000). Sonoda et al. (2004), contudo, não obtiveram boa resposta ao tratamento com essa droga.

O lufenuron é absorvido no intestino a partir da ingestão oral e, por ser uma droga lipofílica, a fração biodisponível da dose oral é significativamente aumentada quando administrada junto à refeição principal. A meia-vida do fármaco varia de 22 a 68 dias (Novartis 1994). Ben-Zioni & Arzi (2000) foram os pioneiros no uso do lufenuron para o tratamento da dermatofitose. A droga, administrada uma única vez, induziu cura clínica em cerca de 95% dos animais domiciliados, porém, para gatos albergados em gatis, esses autores observaram que a dose preconizada deveria ser maior que 100mg/kg. Além disso, toda a população do gatil deveria ser tratada simultaneamente e, para evitar recontaminações, seriam fundamentais a limpeza e higiene do ambiente (Ben-Zioni & Arzi 2000).

Karpen & Bernadino (2001) obtiveram resultados semelhantes pela utilização da droga também em dose única. Guillot et al. (2002) ao comparar o uso mensal do lufenuron com o uso diário da griseofulvina por cinco semanas verificaram que o tempo médio de cura clínica foi semelhante para as duas drogas e que nenhum dos tratamentos resultou em cura micológica completa.

Uma tentativa de avaliar a possível ação sinérgica do lufenuron (133mg/gato/a cada 15 dias) associado a terbinafina (15-30mg/kg/SID) foi proposta por DeBoer et al. (2004), comparando também a ação das drogas isoladas e nas mesmas doses. Sonoda et al. (2004) descreveram uma variação de 22 a 60% de cura clínica e micológica quando trataram gatos com lufenuron com doses de 50-120mg/kg com diferentes intervalos entre as administrações, com maior eficácia no grupo tratado com 120mg/kg a cada 3 semanas.

Não foram relatadas reações adversas associadas ao uso do lufenuron (Ben-Zioni & Arzi 2000, Karpen & Bernadino 2001, Guillot et al. 2002, DeBoer et al. 2004, Sonoda et al. 2004). Investigações quanto à toxicidade para o aparelho reprodutor em ratos, coelhos, cães e gatos não revelaram potencial teratogênico ou quaisquer efeitos colaterais da droga, o que permite sua utilização durante a gestação, lactação ou mesmo em filhotes (Novartis 1994).

Os tratamentos tópicos a base de xampus, soluções, cremes e pomadas visam a remoção dos artrosporos dos pelos que dada a ineficácia do tratamento sistêmico, só

seriam eliminados com a liberação destes pelos ao ambiente (Moriello & DeBoer 1995). O uso exclusivo desta terapia, porém, não é recomendado, principalmente, para as formas generalizadas da dermatofitose (Moriello 1990).

O ambiente é uma importante fonte de contaminação e mantém os esporos viáveis por mais de 18 meses (Moriello 1990, Scott et al. 2001). Os desinfetantes à base de hipoclorito de sódio e formalina são os mais eficazes e inativam os esporos em duas horas, sua utilização é indicada duas vezes por semana (Rycroft & McLay 1991).

A resolução espontânea da infecção fúngica pode ocorrer quando o pelo parasitado entra na fase telogênica. Nessa fase, a produção de ceratina diminui e eventualmente pára, de forma que o fungo, por sua necessidade constante de ceratina para se manter, também interrompe a multiplicação (Moriello 1990). A indução de uma resposta inflamatória pela presença do fungo é o segundo mecanismo pelo qual a resolução espontânea de uma infecção pode ocorrer; o *M. canis* raramente induz uma reação inflamatória em gatos, o que, segundo o autor, dificultaria para o sistema imune o reconhecimento e a eliminação do fungo (Kigliman 1955).

Este trabalho tem como objetivo esclarecer se há eficácia e viabilidade no tratamento da dermatofitose com lufenuron em felinos, tanto alojados em gatil, quanto domiciliados.

MATERIAL E MÉTODOS

Neste estudo, foram utilizados 46 gatos, de municípios da cidade do Rio de Janeiro, RJ, 27 machos e 19 fêmeas, de diferentes raças, com idades entre um mês e quatro anos atendidos no Setor de Dermatologia do Hospital Veterinário do Instituto de Veterinária, Universidade Federal Rural do Rio de Janeiro. Destes animais 30 apresentavam lesões e 16 eram assintomáticos. Os animais foram divididos em dois grupos: 15 foram alojados em gaiolas individuais de 1 m³, revestidas com azulejo, no gatil do Hospital Veterinário do IV/UFRRJ e 31 permaneceram em seus domicílios. Dos gatos domiciliados, 15 tinham acesso livre à rua e 16 eram mantidos restritos em apartamento. Para estabelecer-se o diagnóstico da dermatofitose, utilizaram-se a lâmpada de Wood, o tricograma, a cultura fúngica e o exame histológico de pele. A biópsia foi realizada apenas dos gatos clinicamente doentes, não se efetuando o procedimento nos gatos assintomáticos. As amostras para o exame histopatológico foram coletadas com *punch* de 8mm, e as áreas escolhidas foram aquelas com maior intensidade de fluorescência. O material foi fixado em solução de formol a 15% e processado rotineiramente. As colorações utilizadas foram Hematoxilina-Eosina (HE) e Ácido Periódico de Schiff (PAS).

Após o diagnóstico ter sido estabelecido, os gatos foram tratados com lufenuron (120mg/kg), por via oral, com quatro doses em intervalos de 21 dias. Todos os tratamentos foram administrados após a principal refeição do dia. Os animais não foram banhados nem tricotomizados durante o período do tratamento. Submeteram-se ao tratamento tanto os gatos com dermatofitose quanto os contactantes assintomáticos.

A limpeza e a desinfecção diária do gatil eram feitas com solução de hipoclorito de sódio a 2%. A higiene do ambiente

dos animais domiciliados ficou a cargo dos proprietários, orientados para o uso correto da solução de hipoclorito de sódio a 2% e a retirada de fômites que poderiam atuar como fontes de reinfecção.

Todos os gatos foram reavaliados nos dias de tratamento. Com o auxílio da lâmpada de Wood, do tricograma e através da melhora clínica a recuperação foi avaliada. A cultura fúngica foi realizada novamente 20 dias após a última dose do tratamento.

RESULTADOS

Ao exame físico, os animais sintomáticos apresentaram lesões com distribuição e características variadas. A forma generalizada foi observada em oito animais (28,6%), lesões apenas na cabeça em oito (28,6%) e na cabeça e nos membros, em seis (21,4%). Nos demais oito gatos as lesões estavam localizadas em pontos isolados do tórax, membros, abdômen e cauda. As lesões caracterizavam-se por descamação, em 25 gatos (89,3%), áreas de alopecia em 21 (75%) e hiperemia em 20 outros (71,4%).

A lâmpada de Wood revelou-se um importante método auxiliar para escolha dos pelos enviados à cultura, bem como da área para realização da biópsia. Além disso, este exame foi fundamental nas reavaliações dos animais, a cada 21 dias. Em 26 animais (92,8%), houve intensa fluorescência, já em dois outros (7,2%), apenas leve.

Ao exame micológico, o único agente etiológico isolado foi o *Microsporium canis*, tanto dos felinos domiciliados quanto dos animais alojados no gatil.

Dos 27 gatos biopsiados, apenas em três não foi visualizada, histologicamente, a presença do fungo pela coloração de rotina. Os demais apresentaram graus variados de infecção nas áreas examinadas. Em 23 felinos (85,2%), foi possível a visualização do agente tanto através da coloração rotineira (Fig.1) quanto em PAS, porém em um gato, os arthroconídios só foram visíveis pela coloração com PAS. Observou-se que os arthroconídios encontravam-se predominantemente na região medular dos pelos. A inflamação associada à infecção era mista, com presença de células tanto mono quanto polimorfo-

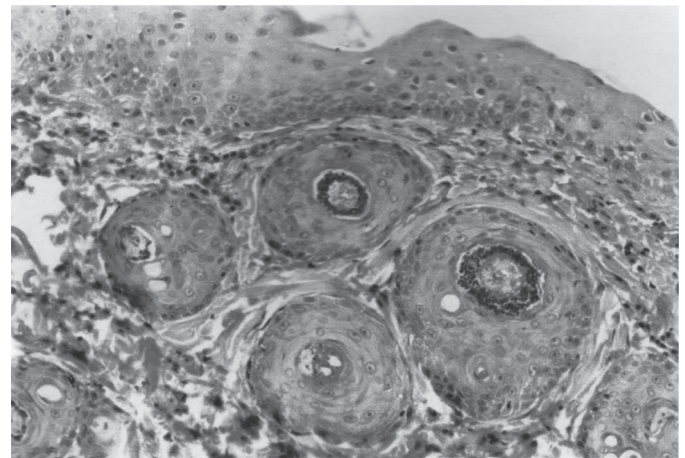


Fig.1. Pelos infectados por *Microsporium canis*. HE, obj.25x.

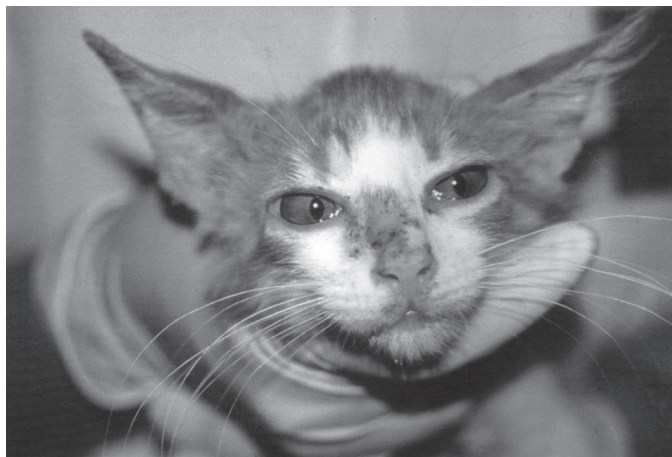

Fig.2. Felino antes de iniciar o tratamento. Áreas múltiplas de hipotricose, crostas e hiperemia na face e orelhas.



Fig.3. Mesmo felino da figura anterior, 20 dias após a última administração do lufenuron. Crescimento dos pelos em face e orelhas, com exceção de área puntiforme de cicatrização.

nucleadas; observou-se também que a intensidade da infecção era inversamente proporcional à resposta inflamatória.

O lufenuron mostrou-se eficaz no tratamento de 29 (96,4%) dos 30 felinos que apresentaram a forma clínica da dermatofitose (Fig.2-3), assim como em todos os 16 animais assintomáticos. Não houve diferença na resposta ao tratamento, quando comparamos os animais domiciliados e os que permaneceram no gatil.

Após o primeiro tratamento, 12 dos gatos (42,8%) apresentaram redução considerável da fluorescência e em 13 outros (46,4%) considerando-se sintomáticos e assintomáticos, esta já não mais foi detectada.

Observou-se, ainda, que 20 felinos (71,4%) tiveram cura clínica 21 dias após o início do tratamento e, que, em sete outros (25%), a cura foi constatada 42 dias após o início da terapia. Em um gato (3,6%), tratado anteriormente com corticosteroide, verificou-se apenas melhora clínica, porém não houve remissão total das lesões.

Apesar de clinicamente bons (sem lesão visível ao exame físico), 11 animais (39,3%), ainda permaneciam com

leve fluorescência em algumas áreas de pele, onde antes havia lesões. O lufenuron foi usado durante o terço inicial da gestação de um animal e não foi observada qualquer alteração clínica e morfológica nos filhotes. Durante todo o período do experimento, também não se observaram quaisquer reações adversas associadas ao tratamento.

Vinte dias após o último tratamento, em 45 dos 46 felinos estudados (97,8%) o exame micológico resultou negativo. *Microsporum canis* foi isolado, neste período, apenas do animal tratado previamente com esteroides, e que ainda apresentou fluorescência ao exame físico da pele.

DISCUSSÃO E CONCLUSÕES

De forma geral, os resultados obtidos nesse estudo, estão de acordo com aqueles observados por alguns autores que concordam que essa droga é eficaz para o tratamento da dermatofitose (Ben-Zioni & Arzi 2000, Karpen & Bernadino 2001, Guillot et al. 2002, Zaffari 2002).

Ben-Zioni & Arzi (2000) utilizaram o lufenuron em dose única, que variou de 51,2 a 266mg/kg e os felinos foram considerados clinicamente curados dez a 15 dias após o tratamento. Em nosso estudo, o tempo necessário para cura clínica foi maior. Mais de 70% dos animais apresentaram cura 21 dias após o início do tratamento e em 25% esta só ocorreu 20 dias após a segunda administração do medicamento. Resultados mais aproximados aos por nós encontrados foram observados em 85,7% dos animais que receberam 133mg/kg e 100% dos que receberam 204mg/kg do lufenuron; estes animais tiveram cura clínica 30 dias após o tratamento (Zaffari 2002). Outros felinos submetidos ao tratamento com 60mg/kg do lufenuron (duas doses com intervalo de 30 dias) também tiveram uma resposta mais lenta, já que após 60 dias do tratamento, oito dos 64 gatos ainda tinham lesões de pele (Guillot et al. 2002). Apesar de clinicamente saudáveis, a cura micológica não foi verificada nos felinos tratados (Zaffari 2002, Guillot et al. 2002). No presente estudo, a cultura negativa foi observada 20 dias após as quatro administrações do lufenuron em 98% dos gatos.

Um felino não teve cura micológica com lufenuron. Antes de iniciar o tratamento, porém, este animal havia recebido várias administrações de dexametasona, o que provavelmente reduziu sua resposta imunológica. De fato, fatores sistêmicos, como a imunossupressão ou a diminuição da resposta inflamatória tem sido associados a falhas no tratamento (Kigliman 1955, Moriello 1990, Mancianti et al. 1992).

Por outro lado, Sonoda et al. (2004) não consideraram o lufenuron eficaz para o tratamento da dermatofitose e avaliaram como insatisfatórios os resultados com a droga, visto que, em seu estudo, apenas 60% dos gatos ficaram curados pelo uso desse medicamento, porém as doses empregadas variaram de 50 a 120mg/kg. Ressalta-se a importância da desinfecção ambiental e de todo material utilizado nos animais, bem como da administração do fármaco em dose elevada e junto à principal refeição para que o resultado seja satisfatório. O maior percentu-

al de cura observado por estes pesquisadores foi com a dosagem mais elevada do lufenuron.

Embora Guillot et al. (2002) não tenham encontrado diferença de eficácia entre o lufenuron, (duas doses mensais) e a griseofulvina (administrada duas vezes ao dia durante quatro semanas), essa última apresenta o inconveniente de não ser indicada para fêmeas prenhes e para animais com menos de 12 semanas (Moriello 1990, Scott et al. 1995, Spinosa et al. 1999, Sierra et al. 2000).

Quando o lufenuron foi utilizado isolado ou associado à terbinafina, os resultados não validaram a associação das duas drogas, visto que os gatos tratados apenas com a terbinafina ficaram curados em 8,6 (+/-1,8) semanas, os que receberam apenas o lufenuron em 9,3 (+/-1,6) semanas e os animais medicados com ambas as drogas necessitaram de 8,7 (+/-1,2) semanas para a cura (DeBoer et al. 2004). Vale observar que o tempo de cura com lufenuron foi estimado longo (9,3 semanas), porém os gatos foram tratados com doses baixas do medicamento, apenas 133mg por animal.

Concordamos com a opinião dos autores que, ao compararem o lufenuron aos antifúngicos convencionais, afirmam que esta droga tem-se mostrado mais segura, por ser indicada para filhotes e fêmeas prenhes e ter a vantagem de não necessitar de administrações diárias, o que a torna mais prática (Ben-Zioni & Arzi 2000, Karpen & Bernadino 2001, Guillot et al. 2002, Zaffari 2002).

Scott et al. (2001) referem que 30 a 80% das lesões de dermatofitose fluorescem à lâmpada de Wood, já Guillot et al. (2002) só verificaram fluorescência em 39% dos animais com essa enfermidade. A diferença, quanto à presença da fluorescência, provavelmente deve-se à existência de diferentes cepas de *Microsporium canis* das quais apenas 50% são fluorescentes (Moriello 1990, Medleau & Ristic 1992, Sparkes et al. 1993, DeBoer & Moriello 1995, Carlotti 1998, Sierra et al. 2000). Neste estudo houve fluorescência na pele de 100% dos felinos com dermatofitose. O presente estudo demonstra que o exame direto com a lâmpada de Wood deve ser mais valorizado.

A nosso ver, esses dados são suficientes para comprovar que o lufenuron é uma droga eficaz e que seja preferencialmente indicada no tratamento da dermatofitose dos felinos. Na dose preconizada (120mg/kg), nenhum dos animais, mesmo prenhe ou filhotes, apresentaram efeitos colaterais ao medicamento. Acreditamos que a baixa eficácia da droga no tratamento de casos de dermatofitose relatada por alguns autores, deva-se a falhas no protocolo terapêutico e/ou na posologia. Conclui-se ainda que o custo do tratamento da dermatofitose com o lufenuron é um pouco mais elevado do que o com cetoconazol, porém apresenta vantagens em função da sua praticidade (maiores intervalos entre as administrações) e segurança.

REFERÊNCIAS

Aljambre S. 1993. Adherence of arthroconidia and germilings of anthropophilic and zoophilic species of *Tricophyton mentagrophytes* to human

corneocytes as an early event in the pathogenesis of dermatophytes. Clin. Exp. Dermatol. 18:231-235.

Ben-Zion Y. & Arzi B. 2000. Use of lufenuron for treating fungal infections of dogs and cats: 297 cases (1997-1999). J. Am. Vet. Med. Assoc. 217(10):1510-1513.

Borikar S.T. & Singh B.A. 1994. A note on clinical ringworm in domestic animals. Indian Vet. J. 71:98-99.

Cabañes F.J., Abarca M.L. & Bragulat M.R. 1997. Dermatophytes isolated from domestic animals in Barcelona, Spain. Mycopathol. 137:107-113.

Carlotti D.N. & Bensigner E. 1999. Dermatophytosis due to *Microsporium persicolor* (13 cases) or *Mycrosporium gypseum* (20 cases) in dogs. Vet. Dermatol. 10:17-27.

Carlotti D.N. 1998. Traitement des teignes chez le chat. Point Vét. 29:11-19.

Cruz L.C.H. 1998. Micologia Veterinária. 2ª ed. Imprensa Universitária, Rio de Janeiro, p.79-111.

Cutsem J.V. & Rochette F. 1991. Mycoses in Domestic Animals. Janssen Research Foundation, Beerse, Bélgica, p.176-178

Dean S.R., Meola R.W., Meola S.M., Sittertz-Bhatkar H. & Schenker R. 1999. Mode of action of Lufenuron in *Ctenocephalides felis* (Siphonaptera: Pulicidae). J. Med. Entomol. 36(6):486-492.

DeBoer D.J. & Moriello K.A. 1994. Development of an experimental model of *Microsporium canis* infection in cats. J. Vet. Microbiol. 42:289-295.

DeBoer D.J. & Moriello K.A. 1995. Clinical update on feline dermatophytosis. Part I. Comp. Cont. Educ. 17:1197-1203.

DeBoer D.J., Moriello K.A., Volk L.M., Schenker R. & Steffan J. 2004. Lufenuron and terbinafina for treatment of *Microsporium canis* infections in a feline model. Vet. Dermatol. 15:7-8.

DeJaham C. & Paradis M. 1997. La dermatophyte feline. I. Étiopathogénie, aspects cliniques et principes diagnostiques. Méd. Vét. 27:141-146.

Guaguère E. & Préludat P. 1999. A Practical Guide to Feline Dermatology. Blackwell Science, Lomme, França, p.1-11.

Guillot J., Malandain E., Jankowski F., Rojzner K., Fournier E., Touati F., Chermette R., Seewald W. & Schenker R. 2002. Evaluation of the efficacy of oral lufenuron combined with topical enilconazole for the management of dermatophytosis in catteries. Vet. Rec. 150:714-718.

Hill P.B., Moriello K.A. & Shaw S.E. 1995. A review of systemic antifungal agents. Vet. Dermatol. 6:59-66.

Karpen A. & Bernardino V.K.Z. 2001. Uso do lufenuron no controle das infecções fúngicas. Monografia de Especialização, Faculdade de Ciências Agrárias, Universidade Tuiuti do Paraná, Curitiba, PR. 23p.

Kigliman A.M. 1955. *Tinea capitis* due to *Microsporium audouini* and *M. canis*. Arch. Dermatol. 71:313-337.

Larsson C.E., Nahas C.R., Ledon A., Gambale W. & Paula C.R. 1994. Ringworm in domestic cats in São Paulo, Brazil, between 1981-1990. Feline Pract. 22(3):11-14.

Lewis D.T. 1991. Epidemiology and clinical features of dermatophytosis in dogs and cats at Louisiana State University: 1981-1990. Vet. Dermatol. 2:51-58.

Mancianti F., Giannelli C., Bendinelli M. & Poli A. 1992. Mycological findings in feline immunodeficiency virus-infected cats. J. Med. Vet. Mycol. 30:257-259.

Mancianti F., Zullino C. & Papini R. 1997. Itraconazole susceptibility of feline isolates of *Microsporium canis*. Mycoses 40:313-315.

Mancianti F., Pedonese F. & Zullino C. 1998. Efficacy of oral administration of itraconazole to cats with dermatophytosis caused by *Microsporium canis*. J. Am. Vet. Med. Assoc. 213(7):993-995.

Medleau L. & Ristic Z. 1992. Diagnosing dermatophytosis in dogs and cats. Vet. Med. 87:1086-1092.

- Moriello K.A. & DeBoer D.J. 1995. Feline dermatophytosis: Recent advances and recommendations for therapy. *Vet. Clin. North Am., Small Anim. Pract.* 25(4):901-921.
- Moriello K.A. 1990. Management of dermatophyte infections in catteries and multiple-cat households. *Vet. Clin. North Am., Small Anim. Pract.* 20:1457-1474.
- Murray P.R., Drew W.L. & Korbay J.G.S. 1994. Superficial, cutaneous, and subcutaneous mycoses, p. 404-437. In: *Ibid.* (Eds), *Medical Microbiology*. 5th ed. Mosby, St Louis.
- Novartis 1994. Informativo Técnico, São Paulo, SP, p.3-4.
- Pinheiro Q.A., Moreira J.L.B. & Sidrim J.J.C. 1997. Dermatofitoses no meio urbano e a coexistência do homem com cães e gatos. *Revta Soc. Bras. Med. Trop.* 30(4):287-294.
- Ramadinha R. 2004. Comunicação (Universidade Federal Rural do Rio de Janeiro, Seropédica, RJ).
- Rycroft A.N. & McLay C. 1991. Disinfectants in the control of small animal ringworm due to *Microsporium canis*. *Vet. Rec.* 129:239-241.
- Scott D.W. & Miller W.H. 1992. Disorders of the claws and clawbeds in cats. *Comp. Cont. Educ.* 14:449-457.
- Scott D.W. & Paradis M. 1990. A survey of canine and feline skin disorders seen in a university practice: Small Animal Clinic, University of Montreal, St Hyacinthe, Québec (1987-1988). *Canine Vet. J.* 31:830-835.
- Scott D.W., Miller W.H. & Griffin C.E. 2001. *Muller and Kirk's Small Animal Dermatology*. 6th ed. W.B. Saunders, Philadelphia. 1528p.
- Scott D.W., LaHunta A., Schultz R.D., Bistner S.I. & Riis R.C. 1995. Teratogenesis in cats associated with griseofulvin therapy. *Teratology* 11:79-86.
- Sierra P., Guillot J., Jacob H., Bussieras S. & Chermette R. 2000. Fungal flora on cutaneous and mucosal surfaces of cats infected with feline immunodeficiency virus or feline leukemia immunodeficiency virus. *Am. J. Vet. Res.* 61:158-161.
- Sonoda M.C., Balda A.C., Otsuka M., Gambale W. & Larsson C.E. 2004. Use of lufenuron in the therapy of canine and feline dermatophytosis in São Paulo (Brazil). Fifth World Congress of Veterinary Dermatology, Vienna, Áustria. *Vet. Dermatol.* 15:45-45.
- Sparkes A.H., Gruffydd-Jones T.J., Shaw S.E., Wright A.L. & Stokes C.R. 1993. Epidemiological and diagnostic features of canine and feline dermatophytosis in the United Kingdom. *Vet. Rec.* 133:57-61.
- Spinosa H.S., Gómiak S.L. & Bernardi M.M. 1999. Agentes antifúngicos e anitvirais, p.375-386. In: *Ibid.* (Eds), *Farmacologia Aplicada à Medicina Veterinária*. 2^a ed. Guanabara Koogan, Rio de Janeiro.
- Tuttle P.A. & Chandler F.W. 1983. Deep dermatophytosis in a cat. *J. Am. Vet. Med. Assoc.* 183:1106-1108.
- Zaffari C.B. 2002. Uso do lufenuron no tratamento das infecções fúngicas em cães e gatos. Monografia de Especialização, Universidade Luterana do Brasil, Canoas, RS. 30p.