

## Ooforectomia videoassistida por acesso pré-femural em tartaruga-de-ouvido-vermelho (*Trachemys scripta elegans*)<sup>1</sup>

Carlos Alexandre Pessoa<sup>2\*</sup>, Maria Aparecida Rodrigues<sup>3</sup>, Fabio Okutani Kozu<sup>4</sup>, Rodrigo Fillipi Prazeres<sup>5</sup> e Roberto Silveira Fecchio<sup>6</sup>

**ABSTRACT.** Pessoa C.A., Rodrigues M.A., Kozu F.O., Prazeres R.F. & Fecchio R.S. 2008. [Coelioscopic-assisted prefemoral oophorectomy in red-eared slider (*Trachemys scripta elegans*).] Ooforectomia videoassistida por acesso pré-femural em tartaruga-de-ouvido-vermelho (*Trachemys scripta elegans*). *Pesquisa Veterinária Brasileira* 28(7):345-349. Departamento de Epidemiologia Experimental Aplicada às Zoonoses, Faculdade de Medicina Veterinária e Zootecnia, Universidade de São Paulo, Prof. Dr. Orlando de Marques de Paiva 87, Cidade Universitária, São Paulo, SP 05508-270, Brazil. E-mail: [animalexotico@terra.com.br](mailto:animalexotico@terra.com.br)

The usual surgical technique for accessing the coelomic cavity of chelonians through the horny shields and bone plates of plastron by using a Dremel machine (plastron osteotomy) is considered slow, traumatic, and very painful for the patient. In this paper a technique of coelioscopic-assisted prefemoral oophorectomy is described in red-eared slider. The time spent on accessing the coelomic cavity, removal of the follicles and ovaries, and anesthetic recovery was markedly decreased (three hours less) in comparison with the traditional technique. The rapid return of the patient to normal activity demonstrates an important reduction in pain at post-surgical recovery. The extra cost resulting of the use of endoscopy and a specialized veterinarian service is clearly justified by the positive results described above.

INDEX TERMS: Chelonians, turtles, red-eared slider, surgery, endoscopy.

**RESUMO.-** Nas intervenções cirúrgicas em quelônios, o acesso à cavidade celomática é geralmente feito através do plastrão, por meio da remoção dos escudos córneos e placas ósseas ventrais com o auxílio de serras (osteotomia). Este acesso mostra-se desvantajoso em função do maior tempo cirúrgico e da intervenção ser bastante trau-

mática e dolorosa para o paciente. Neste trabalho é descrita a técnica cirúrgica de acesso à cavidade celomática (celiotomia) pela fossa pré-femural, permitindo a localização e a tração dos folículos ovarianos por endoscopia e a aplicação de "hemoclips" para a oclusão dos vasos sanguíneos seccionados. O tempo operatório foi reduzido em aproximadamente três horas, em relação à técnica tradicional. Conclui-se que a técnica descrita apresenta vantagens, pois o tempo despendido para o acesso à cavidade celomática, remoção dos folículos e dos ovários, e o retorno anestésico foram sensivelmente diminuídos, havendo recuperação rápida do paciente e retorno às suas atividades normais, o que demonstra ter havido redução considerável na resposta dolorosa pós-cirúrgica.

TERMOS DE INDEXAÇÃO: Quelônios, tartarugas, tartaruga-de-ouvido-vermelho, técnica cirúrgica, endoscopia.

### INTRODUÇÃO

As tartarugas (quelônios) surgiram há cerca de 200 milhões de anos e compreendem cágados, jabutis e tartaru-

<sup>1</sup> Recebido em 25 abril de 2008.

Aceito para publicação em 6 de junho de 2008.

<sup>2</sup> Mestrando em Medicina Veterinária no Setor de Epidemiologia Experimental e Aplicada às Zoonoses, Faculdade de Medicina Veterinária e Zootecnia (FMVZ), Universidade de São Paulo (USP). Endereço particular: Rua Feliciano Bicudo 154, Apto 52, Vila Paulicéia, São Paulo, SP 02301-020, Brasil. \*Autor para correspondência: [animalexotico@terra.com.br](mailto:animalexotico@terra.com.br)

<sup>3</sup> Médica Veterinária autônoma, Av. Águas de São Pedro 251, Vila Paulicéia, São Paulo, SP 02302-070.

<sup>4</sup> Médico Veterinário autônomo, Rua Juréia 318, Vila Mariana, São Paulo, SP 04140-110.

<sup>5</sup> Médico Veterinário autônomo, Rua Vichy 29, Casa Verde, São Paulo, SP 02522-100.

<sup>6</sup> Laboratório de Odontologia Comparada, FMVZ, USP, Av. Prof. Dr. Orlando de Marques de Paiva 87, Bloco 8-superior, Cidade Universitária, São Paulo, SP 05508-270.

gas. Existem aproximadamente 290 espécies, 75 gêneros e 13 famílias (Cubas & Baptistotte 2007).

Anatomicamente, os répteis não possuem o músculo diafragma como divisor anatômico entre as cavidades torácica e abdominal (Cubas & Baptistotte 2007) havendo simplesmente uma única cavidade onde estão as vísceras, denominada cavidade celomática.

As intervenções cirúrgicas com acesso à cavidade celomática (celiotomia) são relativamente comuns e as causas mais freqüentes para a realização destas são: distocia, presença de corpos estranhos, compactação digestiva e neoplasias (Frye 1991, Valente et al. 2002, Goulart 2004).

As técnicas cirúrgicas mais antigas de ooforectomia (remoção cirúrgica de oviduto) em quelônios compreendem acesso à cavidade celomática por remoção parcial do plastrão, realizando uma abertura nos escudos córneos e placas ósseas ventrais com serras ou micro retíficas (p.ex. Dremel®). Com esta técnica tradicional, o acesso é trabalhoso para o cirurgião, traumático para tecidos moles e duros, além de cruento e doloroso para o paciente. Assim, leva muito tempo para o paciente se recuperar do procedimento cirúrgico e, em alguns casos, ocorre anorexia pós-cirúrgica por até 40 dias.

Segundo Divers (1999), a ovariectomia em quelônios, ainda que realizada como parte do tratamento cirúrgico em distocia, não é um procedimento freqüente na rotina clínica, pois apresenta grande dificuldade quando comparado aos procedimentos realizados em lagartos e serpentes.

A utilização de serras para a abertura do plastrão é demasiadamente traumática, podendo injuriar estruturas adjacentes ou órgãos internos, ocasionando complicações trans-operatórias ou até mesmo a morte do paciente. Segundo Mader (1996), uma das estruturas anatômicas mais importantes neste acesso e que precisa ser preservada, é a veia abdominal, localizada na linha mediana do corpo do animal.

A escolha do tamanho da lâmina de serra e a destreza do cirurgião são fatores decisivos para o ato cirúrgico. A necessidade da utilização de resina acrílica (polimetilmetacrilato) para a oclusão pós-cirúrgica do plastrão constitui em outro ponto negativo da técnica tradicional, pela possibilidade do contato da resina com os tecidos da cavidade celomática e conseqüentes danos teciduais.

Na técnica da ooforectomia videoassistida por acesso pré-femural deve-se considerar a necessidade de acompanhamento do ato cirúrgico por um médico veterinário endoscopista com experiência em animais selvagens. Na técnica descrita, a redução do tempo cirúrgico, a correta remoção dos folículos e ovários, o tempo de retorno anestésico e a pronta recuperação do paciente dependerão da destreza do cirurgião endoscopista.

## MATERIAL E MÉTODOS

Foram utilizadas duas tartarugas fêmeas adultas da espécie *Trachemys scripta elegans* (tartaruga-de-ouvido-vermelho). Os animais apresentavam-se em perfeitas condições de higiene,

não apresentando qualquer sinal clínico compatível com doença infectocontagiosa ou qualquer outra afecção. Note-se que não foram realizados exames laboratoriais.

Após jejum prévio de 24 horas em terrário com temperatura e umidade controladas a 30°C e 60%, respectivamente, os pacientes foram anestesiados com propofol na dose de 10mg/kg EV. Os pacientes foram intubados com sonda endotraqueal lisa (sem *cuff*) e mantidos com isoflurano e oxigênio com ventilação por pressão positiva intermitente (um a quatro movimentos por minuto). Utilizou-se aparelho de anestesia inalatória com vaporizador calibrado e circuito aberto, sendo o mesmo ajustado às necessidades individuais de cada paciente.

Os pacientes foram monitorados com *Doppler* vascular sobre a artéria carótida, bem como os movimentos respiratórios por pressão positiva, e as temperaturas corpórea e ambiental com termômetro digital.

Inicialmente os pacientes foram posicionados em decúbito ventro-dorsal com inclinação lateral de aproximadamente 45° (Fig.1). Uma vez alcançado o plano anestésico cirúrgico, a

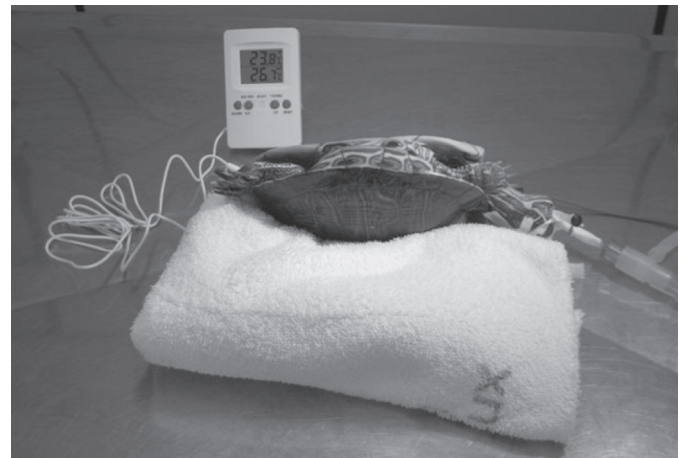


Fig.1. Tartaruga posicionada em decúbito ventro-dorsal com inclinação lateral do seu corpo em aproximadamente 45°. Notar a utilização de termômetro digital para monitoramento da temperatura ambiente (centro cirúrgico) e do paciente.

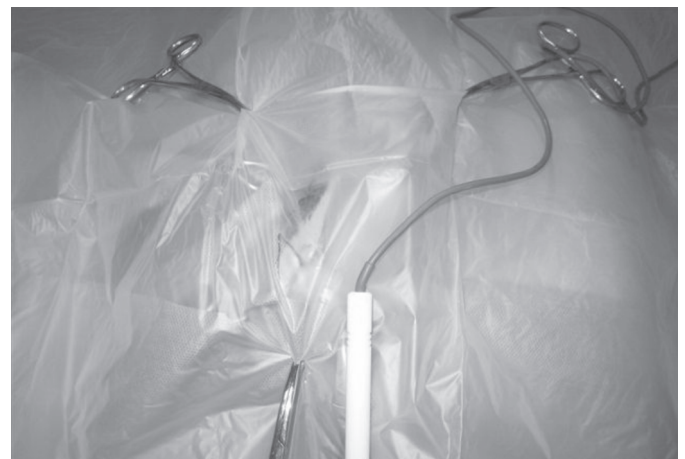

Fig.2. A região foi assepticamente preparada, utilizando-se dois panos de campo. Pano de campo plástico permite melhor acompanhamento do paciente durante o ato anestésico e cirúrgico.

temperatura dos pacientes foi mantida em 28-30°C por meio de placa aquecida. A temperatura corporal foi aferida por meio de um termômetro digital inserido na cloaca.

Preparou-se assepticamente a região pré-femural e utilizou-se pano de campo plástico para melhor isolamento da área cirúrgica (Fig.2).

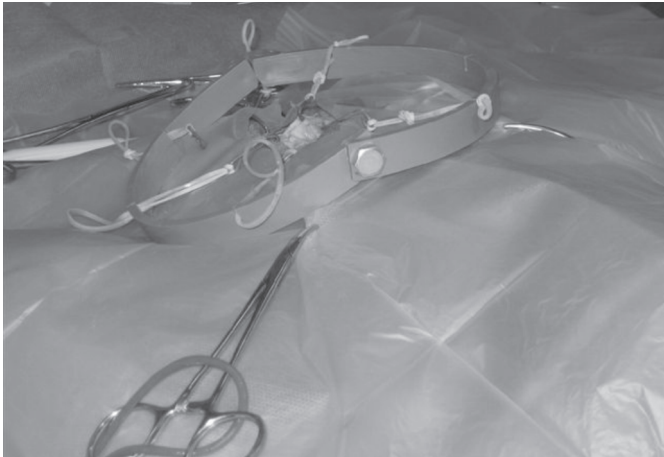
Com um bisturi elétrico, foi realizada uma incisão crânio-caudal de aproximadamente 2cm de extensão na pele na região pré-femural, para se acessar a cavidade celomática (Fig.3). Foram incisados e dissecados tecidos e gordura subcutâneos, com posterior exposição da aponeurose tendinosa do músculo transverso e oblíquo abdominal. A aponeurose foi incisada para a exposição da cavidade celomática, sendo este acesso mantido com auxílio de afastadores auto-estáticos (Fig.4).

Em seguida foi introduzido um endoscópio de haste rígida de 5mm de diâmetro, conectado a uma fonte de luz halógena por um cabo de fibras ópticas e a uma microcâmera ligada a

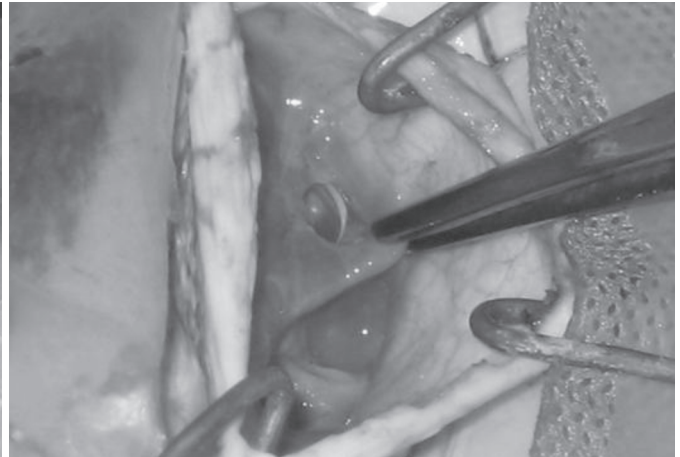
um monitor de vídeo. Dessa forma, foram visualizados os órgãos da cavidade celomática (Fig.5 e 6). Via endoscopia, os folículos e o ovário foram localizados e tracionados o mais próximo possível da incisão primária.

Os folículos foram exteriorizados delicadamente com auxílio de hastas flexíveis com pontas de algodão estéreis e fórceps atraumático, para que não houvesse ruptura de vasos sanguíneos importantes. A remoção bilateral dos folículos e ovários foi realizada por um único acesso na fossa pré-femural (Fig.7, 8 e 9). O mesovário, depois de ligado com *hemoclips*, foi liberado com o auxílio de uma tesoura oftálmica (Fig.10, 11 e 12). A musculatura foi então suturada com fio de nylon 2-0. Não foi realizada aproximação do espaço subcutâneo e a pele foi suturada com pontos simples separados com fio de nylon 2-0. Após duas horas do término do procedimento cirúrgico, os animais apresentavam normorexia, e passaram a ingerir alimento (ração peletizada).

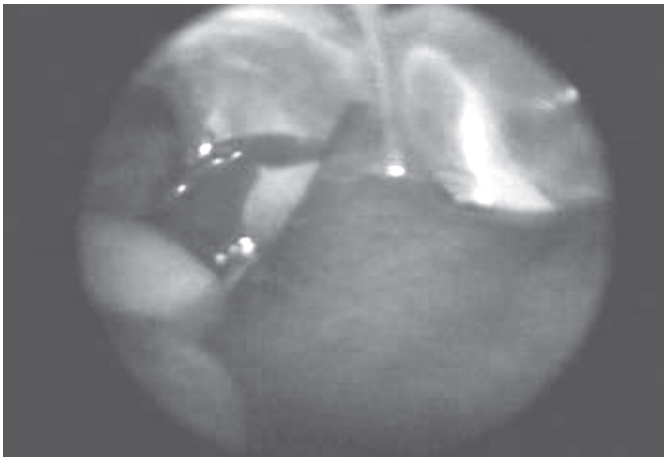
O único cuidado pós-operatório foi a aplicação de cetopro-



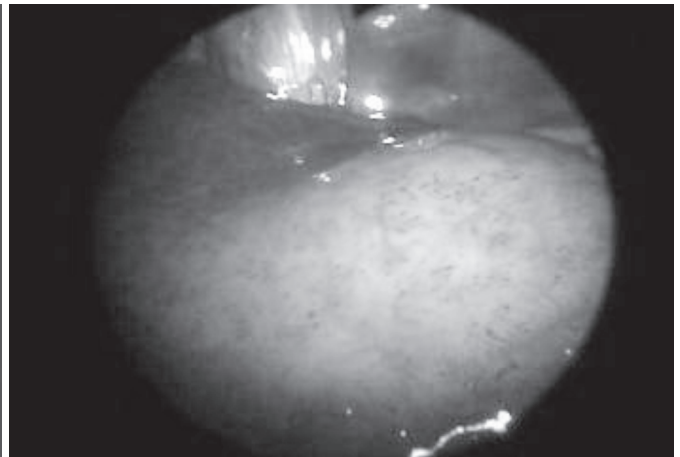
3



4



5



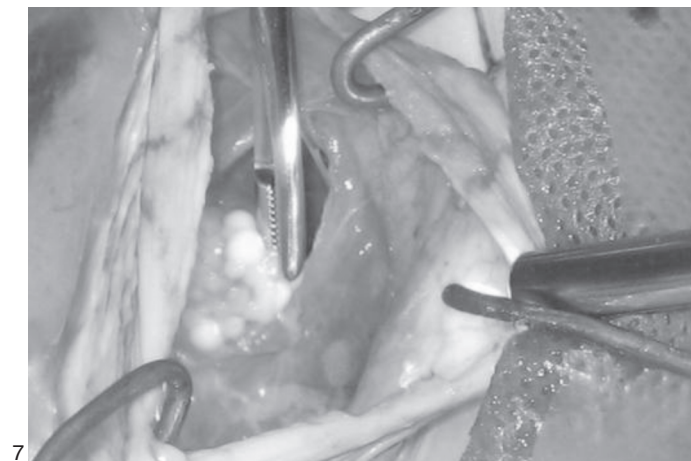
6

Fig.3. Uso de afastador autoestático adaptado de modelo Norte-americano. Pode-se utilizar qualquer estrutura circular rígida de plástico, fazendo várias fendas para o encaixe dos elásticos ou tripas de mico, com agulhas ou fios metálicos de calibres adequados para a força de tração realizada em cada procedimento, diretamente proporcional ao tamanho do paciente ou região a ser operada.

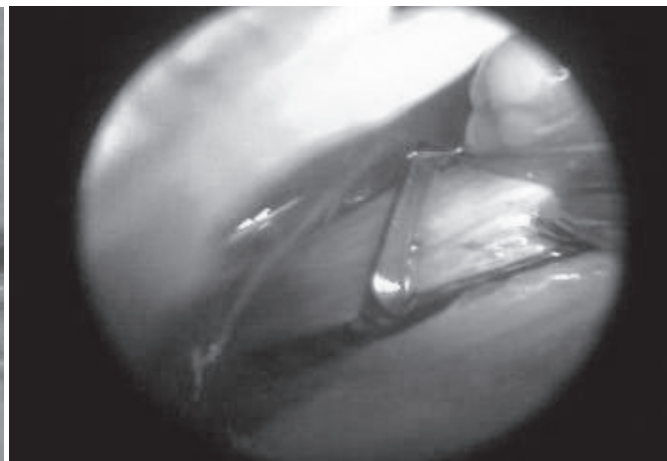
Fig.4. Incisão crânio-caudal dos músculos transverso e oblíquo abdominal de aproximadamente 2cm para acessar a cavidade celomática.

Fig.6. Visualização do fígado via laparoscopia.

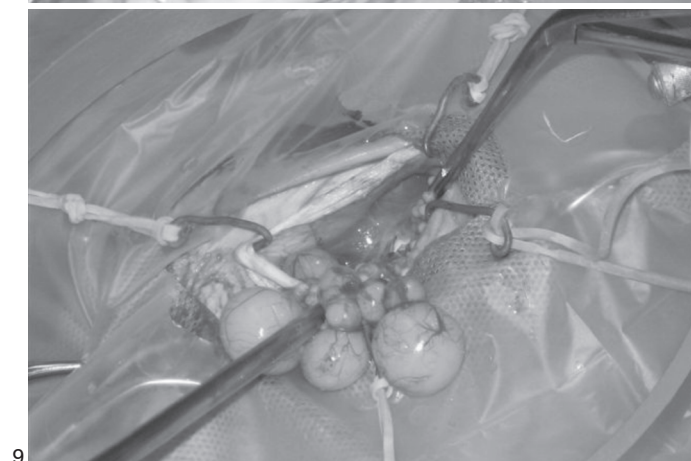
Fig.5. Vista panorâmica da cavidade celomática via laparoscopia.



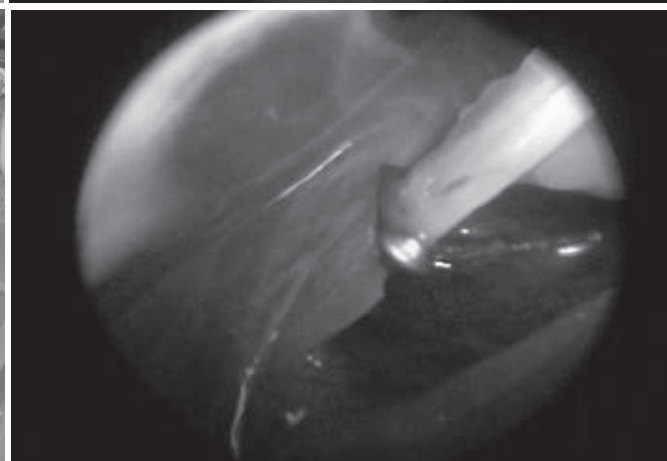
7



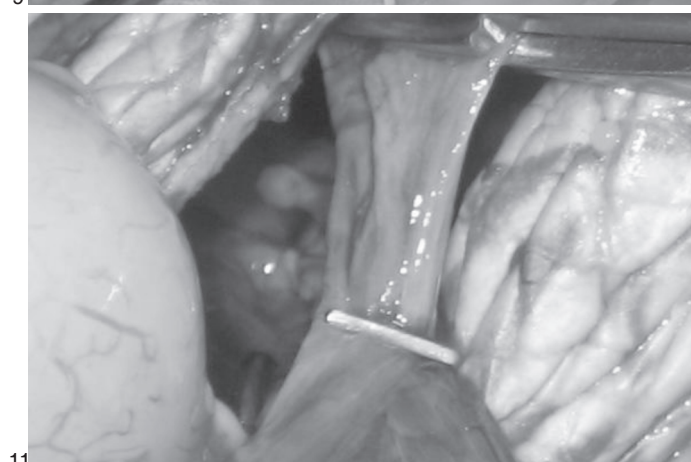
8



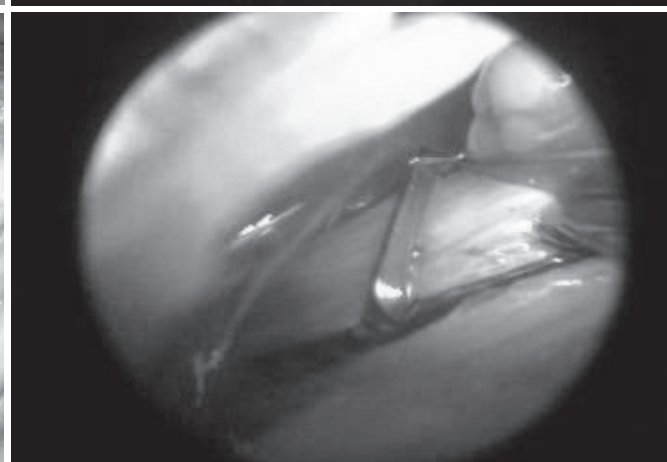
9



10



11



12

Fig.7. Visualização dos folículos ainda dentro da cavidade celomática.

Fig.9. Exteriorização dos folículos com auxílio de hastes flexíveis com pontas de algodão estéreis e fórceps atraumático, para não haver ruptura de vasos sanguíneos importantes.

Fig.11. Posição exata da aplicação do *hemoclip* nos vasos sanguíneos ovarianos.

Fig.8. Incisão do mesovário via laparoscópica para liberação do ovário e folículos.

Fig.10. Posicionamento laparoscópico do *hemoclip* ou *clip* vascular no vaso sanguíneo ovariano para completa hemostasia.

Fig.12. Vista laparoscópica do *clip* vascular após a sua aplicação no vaso sanguíneo ovariano.

feno na dose de 2mg/kg IM, SID, durante dois dias. As suturas foram removidas 15 dias após o procedimento cirúrgico.

## RESULTADOS E DISCUSSÃO

Quando comparado com a técnica tradicional de celiotomia com osteotomia no plastrão, a economia média de tempo operatório foi de três horas. O retorno dos animais à atividade comportamental e fisiológica normal foi de duas horas, considerando ter havido a ingestão de dieta balanceada neste espaço de tempo. A cicatrização completa da ferida cirúrgica ocorreu em 15 dias, não sendo realizada antibioticoterapia. Os custos extras com um médico veterinário endoscopista são plenamente compensados pela diminuição do tempo cirúrgico, não utilização de equipamento especial para o corte das placas córneas e ósseas; menor injúria tecidual e tempo de anestesia, poucos cuidados pós-operatórios, e recuperação em menor tempo.

## CONCLUSÃO

A técnica da ooforectomia assistida por acesso pré-femoral, em tartarugas-de-ouvido-vermelho, mostrou-se menos traumática pela não necessidade da abertura do

plastrão para acesso aos órgãos cavitários. Além da localização rápida e atraumática dos folículos, a utilização do endoscópio permitiu também uma inspeção detalhada da cavidade celomática e seus órgãos.

## REFERÊNCIAS

- Cubas P.H. & Baptistotte C. 2007. Chelonia (tartaruga, cágado, jabuti), p.86-119. In: Cubas Z.S., Silva J.C.R. & Catão-Dias J.L. (ed.), Tratado de Animais Selvagens - Medicina Veterinária. Editora Roca, São Paulo.
- Divers S.J. 1999. Clinical evaluation of reptiles. Vet. Clin. North Am., Exotic Anim. Pract. 2(2):291-331.
- Frye F.L. 1991. Biomedical and Surgical Aspects of Captive Reptile Husbandry. Vol.1 and 2. 2nd ed. Krieger, Melbourne. 637p.
- Goulart C.E.S. 2004. Herpetologia, Herpetocultura e Medicina de Répteis. LF Livros de Veterinária, Rio de Janeiro. 330p.
- Mader R.D. 1996. Reptile Medicine and Surgery. W.B Saunders, Philadelphia. 512p.
- Mader R.D. 2006. Reptile Medicine and Surgery. W.B Saunders, St Louis, Missouri. 1242p.
- Valente A.L.S., Carapeto F.L. & Chaves L.P. 2002. Remoção de fecaloma em teiú (*Tupinambis teguixin*). Anais do II Encontro de Zoológicos do Mercosul e 26º Congresso da Sociedade de Zoológicos do Brasil, Porto Alegre, p.29.