

Análise morfométrica da parede intestinal e dinâmica de mucinas secretadas no jejuno de frangos suplementados com probiótico *Bacillus subtilis* cepa C3102¹

Priscilla M.C. Rocha², Maria E.G. Barros² e Joaquim Evêncio-Neto^{2*}

ABSTRACT.- Rocha P.M.C., Barros M.E.G. & Evêncio-Neto J. 2016. [Morphometric analysis of the intestinal wall and the dynamic of mucins secreted in the jejunum of broilers supplemented with *Bacillus subtilis* strain C3102.] Análise morfométrica da parede intestinal e dinâmica de mucinas secretadas no jejuno de frangos suplementados com probiótico *Bacillus subtilis* cepa C3102. *Pesquisa Veterinária Brasileira* 36(4):312-316. Departamento de Morfologia e Fisiologia Animal, Universidade Federal Rural de Pernambuco, Rua Dom Manoel de Medeiros s/n, Recife, PE 52171-900, Brazil. E-mail: evencioneto@pq.cnpq.br

The aim of this study was to analyze the morphology of the intestinal wall and the dynamics of mucins secreted in the jejunum of broilers supplemented with probiotic *Bacillus subtilis* strain C3102. We used 720 chicks with a day of life, divided into two groups: GA (control group) - birds fed diet without supplementation of *Bacillus subtilis* strain C3102 (1 to 35 days) and GB (treated group) - birds fed with supplementation of *Bacillus subtilis* strain C3102 (1 to 35 days). On the 7th and the 35th day, 2cm of jejunum were collected and submitted to histological processing. 1µm cross sections were stained by Alcian blue (AB) for detecting of sialomucins (pH 0.5) and sulphomucins (pH 2.5) as well as to count goblet cells. Histochemical analysis revealed a greater amount of sialomucins in the jejunum of animals that were supplemented with probiotic *Bacillus subtilis* strain C3102 (GB), when compared with the control group (GA). The number of goblet cells in the treated group (GB) was higher than the control group (GA).

INDEX TERMS: Broilers, *Bacillus subtilis*, goblet cells, morphometric, mucins.

RESUMO.- O objetivo deste estudo foi analisar a morfometria da parede intestinal e a dinâmica de mucinas secretadas no jejuno de frangos de corte suplementadas com probiótico *Bacillus subtilis* cepa C3102. Foram utilizados 720 pintinhos com um dia de vida, divididos em dois grupos: GA (Grupo controle) - aves alimentadas com ração sem suplementação de *Bacillus subtilis* cepa C3102 (1^o ao 35^o dia) e GB (Grupo tratado) - aves alimentadas com ração com suplementação de *Bacillus subtilis* cepa C3102 (1^o ao 35^o dia). Aos 7 e 35 dias 2cm do jejuno foram coletados e submetidos à rotina de processamento histológico. Cortes transversais de 1µm foram corados pela técnica do Alcian Blue (AB) para detecção de sialomucinas (pH 0,5) e sulfomucinas (pH 2,5), como também para contagem de células caliciformes presentes. A análise histoquímica revelou uma

maior quantidade de sialomucinas presentes no jejuno dos animais que foram suplementados com probiótico *Bacillus subtilis* cepa C3102 (GB), quando comparados com os animais do grupo controle (GA). O número de células caliciformes presentes no grupo tratado (GB) foi superior ao grupo controle (GA).

TERMOS DE INDEXAÇÃO: Frangos de corte, *Bacillus subtilis*, células caliciformes, mucinas.

INTRODUÇÃO

A sobrevivência e o bom desempenho das aves dependem da obtenção adequada de energia e de compostos químicos pelo organismo. Para que isso ocorra é necessário que o trato digestivo apresente características estruturais funcionais desde a ingestão dos alimentos até à sua absorção (Romer & Parsons 1981).

O desenvolvimento da mucosa intestinal é decorrente de dois eventos citológicos primários associados: renovação celular (proliferação e diferenciação), resultante das divisões mitóticas sofridas por células totipotentes locali-

¹ Recebido em 2 de fevereiro de 2015.

Aceito para publicação em 29 de dezembro de 2015.

² Departamento de Morfologia e Fisiologia Animal, Universidade Federal Rural de Pernambuco (UFRPE), Rua Dom Manoel de Medeiros s/n, Recife, PE 52171-900, Brasil. *Autor para correspondência: evencioneto@pq.cnpq.br

zadas na cripta e ao longo dos vilos e a perda de células por descamação, que ocorre naturalmente no ápice dos vilos (Uni et al. 1998).

As vilosidades intestinais são revestidas por epitélio simples colunar constituído por enterócitos, células caliciformes e células entero endócrino, responsável pela digestão final e absorção, produção de muco e controle da atividade celular do epitélio, respectivamente. Tais células são originárias de células totipotentes, localizadas nas criptas, cujas células filhas diferenciam-se dando origem aos diferentes tipos celulares que compõem o epitélio (Cheng & Leblond 1974). No duodeno, as vilosidades são mais longas e digitiformes, no jejuno e no íleo podem ser lameliformes com aspecto foliáceo (Boleli et al. 2002).

Sendo assim, aves que possuem vilosidades maiores terão uma melhor absorção de nutrientes. Além disso, a replicação dos enterócitos ocorre nas criptas, com grande capacidade mitótica, com isso, à medida que as células das glândulas intestinais se multiplicam e migram para a base da vilosidade, empurrando as outras células vilosas subsequentes, de forma que há uma contínua progressão de células migrando para cima na vilosidade (Cunningham 2004).

As células caliciformes presentes nas vilosidades e criptas, também possuem importante papel na manutenção e desenvolvimento do epitélio intestinal. Estas são secretoras de muco, possuem função de proteger o epitélio durante a digestão, contra e quando da passagem de alimento e poder lubrificante sobre alimentos sólidos. Outro papel importante do muco seria na proteção contra infecções, ao funcionar como uma barreira protetora impedindo o contato de microrganismos com as células epiteliais. Portanto, as células caliciformes aumentam a produção de muco em caso de jejum ou alterações na dieta, pois estas situações podem ocasionar redução na camada de muco e propiciar ação de bactérias e protozoários patogênicos que causam destruição da mucosa (Furlan et al. 2004).

A camada de muco tem papel importante, também, na proteção contra infecções, pois funciona como barreira protetora que impede o contato de microrganismos com as células epiteliais. O muco do intestino delgado, ceco e cólon/reto contém uma rica população de bactérias e protozoários, as quais se ligam às glicoproteínas e não sofrem aderência à mucosa. Os componentes da mucina funcionam como falsos receptores para os microrganismos, fazendo com que os mesmos sejam envolvidos pela camada de muco e não expressando sua capacidade patogênica (Furlan 2010).

As capacidades digestiva, absorptiva e de proteção da mucosa intestinal estão relacionadas com a densidade e tamanho das vilosidades, a altura do epitélio da mucosa, a densidade e tamanho dos microvilos enterocíticos, a densidade de células caliciformes e a produção e secreção de mucinas pelas mesmas (Macari 1999) e com o grau de renovação e preservação celular das vilosidades.

A proteção do epitélio intestinal contra atritos provocados pela passagem da digesta, ação das enzimas digestivas, suco gástrico e agentes patogênicos é exercida pela camada de muco que recobre o epitélio na luz intestinal. O muco protege os microvilos (Forstner & Forstner 1994, Forstner et al. 1995), e evita a perda de água através da parede intes-

tinal (Murphy 2002) e também possui função transportadora e seletiva (Uni et al. 2003). O principal componente da camada de muco são as mucinas glicoprotéicas (Smirnov et al. 2006), as quais podem ser ácidas ou neutras (Uni et al. 2003). A mucina ácida funciona como barreira bacteriana (Fontaine et al. 1996, Robertson & Wright 1997) ou sítio de ligação a microbiota intestinal.

O crescente aumento da população mundial e a maior demanda de alimentos para o mercado têm possibilitado o crescimento da comercialização de animais e de seus produtos. Isto implica no aumento da produtividade através da melhoria genética e investimentos em tecnologia (Sobestiansky 2002).

A produção animal vem se adaptando as crescentes exigências, e neste sentido, é cada vez mais intensa a preocupação com as condições sob as quais os animais são criados e as implicações que isso pode acarretar à qualidade do produto final (Ghadman 2002).

A busca pela máxima eficiência alimentar na avicultura é um ponto crítico a ser considerado nas criações comerciais. Muitos aditivos, dentre eles os antibióticos, são rotineiramente utilizados em rações para controlar agentes prejudiciais ao processo digestivo, promovendo melhora nos índices zootécnicos e maximizando a produção. No entanto, depois de muitos anos de uso como aditivo em rações (segunda metade do século passado), os antibióticos passaram a ser vistos como fatores de risco para a saúde humana sofrendo contestações basicamente em duas linhas: a) presença de resíduos na carne utilizada na alimentação humana que podem ser os próprios aditivos ou seus metabólitos e b) possibilidade do desenvolvimento de resistência bacteriana em humanos (Furlan 2010).

Dentro deste contexto, a utilização de probióticos, prebióticos, simbióticos, ácidos orgânicos, entre outros têm recebido atenção por parte dos pesquisadores como eventuais substitutos dos atuais antibióticos utilizados como aditivos alimentares, pois não deixam resíduos nas carcaças (Menten & Pedroso 2005).

Entre estas alternativas destacam-se os probióticos, considerados por Fuller (1989) como suplementos alimentares que contêm bactérias vivas que produzem efeitos benéficos ao hospedeiro, favorecendo o equilíbrio de sua microbiota intestinal.

Schrezenmeir & De Vrese (2001) propuseram que o termo probiótico deveria ser usado para designar preparações ou produtos que contêm microrganismos viáveis definidos e em quantidade adequada, que alteram a microbiota própria das mucosas por implantação ou colonização de um sistema do hospedeiro, e que produzem efeitos benéficos em sua saúde.

A ação dos probióticos pode ser explicada através de alguns mecanismos como a produção de substâncias antimicrobianas e ácidos orgânicos, proteção aos vilos e superfícies absorptivas contra toxinas produzidas por microrganismos patogênicos, bem como estímulo ao sistema imune (Vincent 1959, Dobrogosz et al. 1991, Walker & Duff 1998).

Considerando a necessidade do mercado avícola quanto à utilização de suplementos alimentares seguros, o objetivo deste estudo foi analisar a morfometria da parede intes-

nal e a dinâmica de mucinas secretadas no jejuno de frangos de corte suplementados com probiótico *Bacillus subtilis* cepa C3102.

MATERIAL E MÉTODOS

O experimento foi realizado na Estação Experimental de Pequenos Animais de Carpina (EEPAC) da Universidade Federal Rural de Pernambuco. Foram utilizados 720 pintinhos com um dia de vida, metade de cada sexo, alojados em 40 boxes experimentais medindo 1,5m², com 18 aves cada, com densidade de 12 frangos/m², sobre cama de maravalha nova. Distribuídos em um delineamento experimental inteiramente casualizado em fatorial 2x6 onde os fatores foram duas rações experimentais: GA (Grupo controle) - aves alimentadas com ração sem suplementação de *Bacillus subtilis* cepa C3102 do 1º ao 35º dia; e GB (Grupo tratado) - aves alimentadas com ração com suplementação de *Bacillus subtilis* cepa C3102 do 1º ao 35º dia).

As rações foram produzidas em uma fábrica comercial, mas em caráter especial de controle para o experimento. Todas as rações foram formuladas para atender as exigências nutricionais preconizadas por Rostagno et al. (2005) para as diferentes fases de desenvolvimento dos frangos (fase pré-inicial do 1º ao 6º dia, fase inicial do 7º ao 15º dia, fase crescimento do 16º ao 21º dia e fase engorda do 22º ao 35º dia).

Com exceção da vacina contra a doença de Marek aplicada no incubatório, às aves só receberam a vacina contra a Doença de Newcastle (DNC) aos 14 dias de idade, que foi administrada por via ocular. As aves foram alojadas sobre cama de maravalha nova (primeiro lote), receberam água e ração à vontade e foram submetidas a 24 horas de luz/dia até o 7º dia de idade, e a 23 horas de luz/dia a partir do 8º até 45º dia.

As análises de morfometria intestinal foram realizadas em quatro aves por parcela experimental, em aves com 7 e 35 dias de idade, após eutanásia por deslocamento cervical, de acordo com a metodologia citada por Pelicano et al. (2003), amostras de 02 cm de jejuno foram coletadas e fixadas em glutaraldeído a 4% por 24 horas. Posteriormente foram colocadas em álcool 70% para retirada do fixador, desidratadas em série crescente de alcoóis, impregnadas e incluídas em historesina. Dos blocos foram obtidos cortes seriados em micrótomo semi-automático especial para historesina ajustado para 1µm, seguindo os cortes obtidos foram colocados em lâmina de vidro, sendo corados pela técnica do Alcian Blue (AB) pH 0,5 (mucinas ácidas sulfatadas - sulfomucinas) e pH 2,5 (mucinas ácidas não sulfatadas - sialomucinas), para detecção de sialomucinas e sulfomucinas, seguindo protocolo descrito por Myers et al. (2008).

Na análise morfométrica foi quantificado o número de células caliciformes presentes em uma área de 0,3mm² de túnica mucosa de cada animal (10 medições por animal por tratamento) de acordo com Smirnov et al. (2006). Para realização das análises histométricas as lâminas foram fotomicrografadas por uma câmera digital Samsung SVIII acoplada ao microscópio Nikon Eclipse 50i e ligada a um computador na objetiva de 20X. A fotomicrografia foi analisada por um programa do software ImageLab®.

Os dados obtidos foram submetidos à análise de variância (ANOVA) do programa SAS (2001), e as médias comparadas entre se pelo método de Tukey a 5% de significância. Foram realizadas também análises de correlação.

RESULTADOS E DISCUSSÃO

Neste trabalho foi observado aumento no número de células caliciformes com o aumento da idade, independentemente do tratamento. Nossos dados estão de acordo com

os achados de Nakage (2007), Uni et al. (2003) e Campos (2006), os quais observaram aumento no número de células caliciformes após a eclosão, mais precisamente, de 1-5, 1-8 e 1-21 dias de idade em frangos de corte.

A primeira semana de vida dos pintos corresponde à fase de maior taxa de crescimento intestinal (Pires 2008). Assim sendo, o aumento no número de células caliciformes observado neste estudo deve estar relacionado com o crescimento dos vilos.

O número de células caliciformes presentes no grupo B foi maior numericamente em relação ao grupo A, no entanto não mostrou significância estatística quando aplicado aos modelos estatísticos conforme Quadro 1.

A análise histoquímica revelou uma maior quantidade de sialomucinas presentes no jejuno dos animais que foram suplementados com probiótico *Bacillus subtilis* cepa C3102 (GB), quando comparados com os animais do grupo controle (GA). Lynch et al. (1972) afirmaram que as sialomucinas tem função lubrificante na mucosa intestinal, sendo assim, podemos afirmar que os animais do grupo tratado (GB), que apresentaram maior quantidade de sialomucinas possuem maior lubrificação e pH mais neutro na mucosa intestinal (Fig.1).

A ação do probiótico *Bacillus subtilis* pode ser explicada através de mecanismos como a produção de substâncias antimicrobianas e ácidos orgânicos, proteção aos vilos e superfícies absorptivas contra toxinas produzidas por microrganismos patogênicos (Vincent 1959, Walker & Duff 1998). De acordo com Lynch et al. (1972) as sulfomucinas são encontradas em grandes quantidades no intestino e no trato respiratório superior e, têm funções mistas nesses segmentos de seus respectivos sistemas. Além disso, segundo Sakata & Engelhardt (1981) as mucinas podem funcionar como uma barreira para a difusão de soluto e contribuem

Quadro 1. Média e Desvio Padrão de células caliciformes presentes no jejuno de frangos de corte aos 7 dias e 35 dias de idade

Idade das aves	Médias ± Desvio Padrão	
	Grupo Controle (GA)	Grupo Tratado (GB)
7 dias	24,43 ± 4,81	28,03 ± 7,63
35 dias	16,92 ± 6,15	18,78 ± 4,68

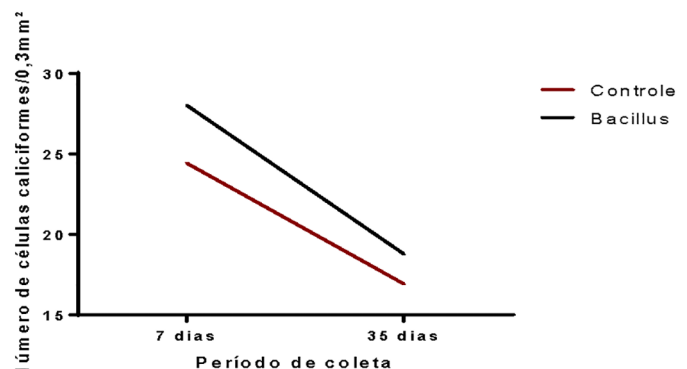


Fig.1. Número de células caliciformes (CC) evidenciadas em Coloração Alcian Blue pH 2,5 (sialomucinas) em fragmento de jejuno de frango do grupo controle (GA) e grupo tratado (GB) com 7 e 35 dias de idade.

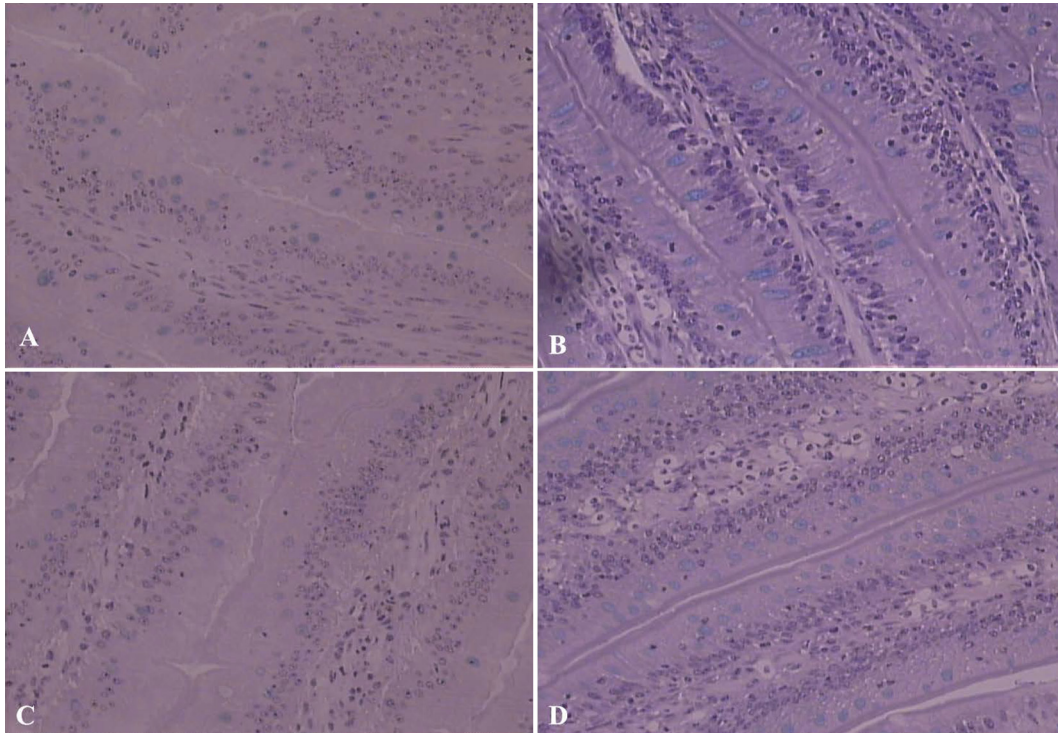


Fig.2. Fragmentos de jejuno de frangos de corte. (A) Fragmento de jejuno de animal do grupo controle (GA) com 7 dias de idade. Alcian Blue (AB) pH 0,5; (B) Fragmento de jejuno de animal do grupo controle (GA) com 35 dias de idade. Alcian Blue (AB) pH 2,5; (C) Fragmento de jejuno de animal do grupo tratado (GB) com 7 dias de idade. Alcian Blue (AB) pH 0,5; (D) Fragmento de jejuno de animal do grupo tratado (GB) com 35 dias de idade. Alcian Blue (AB) pH 2,5. Aumento 280x.

para a formação de um microambiente para o crescimento e fermentação de microrganismos, possivelmente limitando o crescimento de outros microrganismos.

A mucina ácida funciona como barreira bacteriana (Fontaine et al. 1996, Robertson & Wright 1997) ou sítio de ligação a microbiota intestinal. A maior presença de sulfomucinas no jejuno dos animais do grupo tratado (GB) sugere a existência de uma microbiota intestinal saudável no intestino delgado, funcionando como uma barreira protetora, impedindo o contato de microrganismos com as células epiteliais de revestimento do intestino (Fig.2).

Beamish et al. (1972) constataram que como o muco neutro apresenta-se mais denso que o muco ácido, atribui-se ao primeiro uma maior capacidade de proteção e lubrificação, quando as células mucosas são expostas a agentes abrasivos e irritantes.

Sendo assim, sugere-se que o aumento da secreção das sialomucinas observado nas aves do GB pode estar relacionada com a ingestão do *Bacillus subtilis* cepa C3102, corroborando com Smirnov et al. (2001), onde verificaram que dieta contendo probiótico aumentou significativamente o número de células caliciformes em toda a área do intestino delgado. Desta forma, segundo Pires (2008) a microbiota intestinal altera o processo de biossíntese da mucina e/ou degradação mediada por alterações na população bacteriana intestinal.

Um aumento na proliferação celular irá reduzir a idade e maturidade das células caliciformes, o que pode afetar o tipo de mucina, produzida por estas células (Yaghoobfar et al. 2007).

Segundo Smirnov et al. (2001), essa modificação na dinâmica da mucina influencia nas funções e sanidade do trato digestivo. De acordo com Furlan et al. (2004) as células caliciformes presentes nas vilosidades e nas criptas intestinais, também possuem importante papel na manutenção e desenvolvimento do epitélio de revestimento da mucosa intestinal.

CONCLUSÃO

Baseados nos resultados deste estudo, conclui-se que o uso de *Bacillus subtilis* cepa C3102 promoveu uma diferença quanto a marcação das células caliciformes no pH 0,5 referente as sulfomucinas, um aumento da secreção das sialomucinas em pH 2,5, como também ocorreu um aumento do número de células caliciformes presentes no grupo tratado (GB) em relação ao grupo controle (GA), mas sem diferença estatística.

Agradecimentos.- À Granja Ovo Novo pelo apoio prestado na confecção das rações utilizadas neste estudo e aos colegas do Departamento de Morfologia e Fisiologia Animal, Universidade Federal Rural de Pernambuco, pela valiosa ajuda deste trabalho.

REFERÊNCIAS

- Beamish R.J. 1972. Lethal pH for white sucker *Catostomus comersoni* (Lacépède). Transactions Am. Fisheries Soc. 101:335-358.
- Boleli I.C., Maiorka A. & Macari M. 2002. Estrutura funcional do trato digestório, p.75-95. In: Macari M., Furlan R.L. & Gonzales E. (Eds). Fisiologia Aviária Aplicada a Frangos de Corte. 2ª ed. Funep/Unesp, Jaboticabal.
- Campos D.M.B. 2006. Efeito do sorgo sobre o desempenho zootécnico, características da carcaça e o desenvolvimento da mucosa intestinal de

- frango de corte. Dissertação de Mestrado em Zootecnia, Faculdade de Ciências Agrárias e Veterinárias, Universidade Estadual Paulista, Jaboticabal. 50p.
- Cheng H. & Leblond C.P. 1974. Origin, differentiation and renewal of the four main epithelial cells in the mouse small intestine. V. Unitarian theory of the origin of the four epithelial cell types. *Am. J. Anat.* 141(4):537-561.
- Cunningham J.G. 2004. Tratado de Fisiologia Veterinária. 3ª ed. Guanabara Koogan, Rio de Janeiro. 450p.
- Dobrogosz W.J., Black B.L. & Casas I.A. 1991. Delivery of viable *Lactobacillus reuteri* to the gastrointestinal tract of poultry. *Poult. Sci.* 70(Suppl.1):158.
- Fontaine N., Meslin J.C., Lory S. & Andrieux C. 1996. Intestinal mucin distribution in the germ-free rat and heteroxenic rat harbouring a human bacterial flora: effect on insulin in the diet. *Brit. J. Nutr.* 75(6):882-892.
- Forstner J.F. & Forstner G.G. 1994. Gastrointestinal mucus, p.1255-1283. In: Johnson L.R. (Ed.), *Physiology of the Gastrointestinal Tract*. Raven Press, New York.
- Forstner J.F., Oliver M.G. & Sylvester F.A. 1995. Production, structure and biologic relevance of gastrointestinal mucins, p.71-88. In: Guerrant R.L. (Ed.), *Infections of Gastrointestinal Tract*. Raven Press, New York.
- Fuller R. 1989. Probiotics in man and animals. *J. Appl. Bacteriol.* 66:356-378.
- Furlan R.L., Macari M. & Luquetti B.C. 2004. Como avaliar os efeitos do uso de prebióticos, probióticos e flora de exclusão competitiva. Anais 5º Simpósio Técnico de Incubação, Matrizes de Corte e Nutrição, Balneário Camboriú, Santa Catarina, p.6-28.
- Furlan R.L. 2010. Aspectos fisiológicos da utilização de probióticos e prebióticos visando a saúde intestinal. Memórias Associação de Médicos Veterinários Especialistas em Avicultura del Ecuador. AMEVEA-E, Quito. 25p.
- Ghadban G.S. 2002. Probiotics in broiler production: a review. *Arch. Geflügelk.* 66(2):49-58.
- Lynch M.J., Raphael S.S., Mellor L.D., Spare P.D. & Inwood J.H. 1972. Tinción de los cortes, p.1446-1447. In: Lynch M.J. & Raphael S.S. (Eds), *Métodos de Laboratorio*. 2ª ed. Nueva Editorial Interamericana, México.
- Macari M.A. 1999. Fisiologia do sistema digestivo das aves (I). *Aves e Ovos*, São Paulo, 8/9:12-21.
- Menten J.F.M. & Pedrosa A.A. 2005. Fatores que interferem na eficácia de probióticos. Anais Conferência APINCO, Santos. FACTA, Santos, p.41-53.
- Murphy, J. 2002. High-quality post-weaning diet is critical to piglet's transition to grain-based diet. Ministry of Agriculture, Food and Rural Affairs. Ontário.
- Myers B.M. 2008. Carbohydrates, p.161-187. In: Bancroft J.D. & Gamble M. (Eds), *Theory and Practice of Histological Techniques*. 6th ed. Elsevier, Philadelphia.
- Nakage E.S. 2007. Respostas fisiológicas de pintos submetidos a diferentes períodos de jejum: parâmetros hematológicos e intestinais. Tese de Doutorado em Zootecnia, Produção Animal, Faculdade de Ciências Agrárias e Veterinárias, Universidade Estadual Paulista, Jaboticabal. 86p.
- Pelicano E.R.L., Souza P.A., Souza H.B.A., Oba A., Norkus E.A., Kodawara L.M. & Lima T.M.A. 2003. Morfometria e ultra-estrutura da mucosa intestinal de frangos de corte alimentados com dietas contendo diferentes probióticos. *Revta Port. Ciênc. Vet.* 98(547):125-134.
- Pires D.L. 2008. Efeito da inoculação via esofágica de microbiota intestinal sobre a hematologia, desenvolvimento e integridade intestinal de pintos de corte. Dissertação de Mestrado, Faculdade de Ciências Agrárias e Veterinárias, Universidade Estadual Paulista, Jaboticabal. 96p.
- Roberton A.M. & Wright D.P. 1997. Bacterial glycosulfatases and sulfomucin degradation. *Can. J. Gastroenterol.* 11:361-366.
- Romer A.S. & Parsons T.S. 1981. *Anatomia Comparada*. Interamericana, Mexico.
- Rostagno H.S., Albino L.F.T. & Donzelle J.L. 2005. Tabelas Brasileiras para Aves e Suínos: composição de alimentos e exigências nutricionais. Universidade Federal de Viçosa, Viçosa, MG. 90p.
- Sakata T. & Engelhardt W.W. 1981. Luminal mucin in the large intestine of mice, rats and guinea pigs. *Cell Tiss. Res.* 219:629-635.
- SAS 2001. *SAS User's Guide: statistics*. 8th ed. Institute Incorporation, Statistical Analysis System. [S.1]
- Schrezenmeier J. & De Vrese M. 2001. Probiotics, prebiotics and symbiotics: approaching a definition. *Am. J. Clin. Nutr.* 73(2):361S-364S.
- Smirnov A., Sklan D. & Uni Z. 2001. Mucin dynamics in the chick small intestines are altered by starvation. *J. Nutr.* 134:736-742.
- Smirnov A., Sklan D. & Uni Z. 2006. Mucin gene expression and mucin content in the chicken intestinal goblet cells are affected by in ovo feeding of carbohydrates. *Poult. Sci.* 85(4):669-673.
- Sobestiansky J. 2002. Sistema Intensivo de Produção de Suínos: programa de biossegurança. Pfizer, Goiânia.
- Uni Z., Ganot S. & Sklan D. 1998. Posthatch development of mucosal function in the broiler small intestine: effect of delayed access to feed. *Poult. Sci.* 77(1):75-82.
- Uni Z., Smirnov A. & Sklan D. 2003. Pre and posthatch development of goblet cells in the broiler small intestine: effect of delayed access to feed. *Poult. Sci.* 82(2):320-327.
- Vicent J.G. 1959. Antibacterial activity associated with *Lactobacillus acidophilus*. *J. Bacteriol.* 78:477-484.
- Walker W.A. & Duff L.C. 1998. Diet and bacterial colonization: role of probiotics. *J. Nutr. Biochem.* 9:668-675.
- Yaghobfar A., Boldaji F. & Shrif S.D. 2007. Effects of enzyme supplement on nutrient digestibility, metabolizable energy, egg production, egg quality, and intestinal morphology of the broiler chicks and layer hens fed hull-less barley based diets. *Pak. J. Biol. Sci.* 10(14):2257-2266.