

Ramos colaterais do arco aórtico e suas principais ramificações no cachorro-do-mato (*Cerdocyon thous*)¹

Ana R. Lima^{2*}, Damázio C. de Souza², Daiene C. do Carmo³, Juliana T. Santos³ e Érika Branco²

ABSTRACT- Lima A.R., Souza D.C., Carmo D.C., Santos J.T. & Branco E. 2016. [Collateral branches of the aortic arch and its main rami in crab-eating fox (*Cerdocyon thous*).] Ramos colaterais do arco aórtico e suas principais ramificações no cachorro-do-mato (*Cerdocyon thous*). *Pesquisa Veterinária Brasileira* 36(7):647-651. Laboratório de Pesquisa Morfológica Animal, Faculdade de Medicina Veterinária, Universidade Federal Rural da Amazônia, Avenida Presidente Tancredo Neves 2501, Montese, Belém, PA 66077-530, Brazil. E-mail: vetlima@uol.com.br

Crab-eating fox (*Cerdocyon thous*) belongs to the Canidae family distributed in South America. Due to literary scarcity regarding the morphology of this species, we objectified to collaborate with description of the anatomy of the aortic arch and its collateral branches. We studied four foxes, 2 males and 2 females, from Mina Bauxita, Paragominas, Pará, Brazil/Terra Ltda, under authorization of SEMA-PA n^o 455/2009, that died of natural causes. The arterial system was filled with red latex and fixation with 10% formaldehyde solution. The aortic arch of *Cerdocyon thous* showed that in its origin are two vessels, brachiocephalic trunk and left subclavian artery. From brachiocephalic trunk originates the bicarotid trunk, bifurcated into left and right carotid common arteries, and right subclavian artery. The subclavian arteries originates the costocervical trunk, vertebral artery, internal thoracic artery, superficial cervical artery, to reach the axillary space, and passes to be called axillary artery on both sides. We conclude that the aortic arch of *Cerdocyon thous* is similar to the one in other domestic animals regarding the number of ramifications at its origin.

INDEX TERMS: Crab-eating fox, *Cerdocyon thous*, aortic arch, morphology.

RESUMO.- O cachorro-do-mato (*Cerdocyon thous*) pertence à família Canidae, encontra-se amplamente distribuído pela América do Sul. Devido à escassez literária a respeito da morfologia desta espécie objetivamos colaborar com o conhecimento da anatomia do arco aórtico e seus ramos colaterais. Foram estudados quatro animais, sendo 2 machos e 2 fêmeas oriundos da Mina de Bauxita, Paragominas, Pará, Brasil/Terra Ltda, sob autorização da SEMA-PA n^o 455/2009, que morreram por causas naturais. O sistema arterial foi preenchido com látex corado em vermelho e fixado

em solução aquosa de formoldeído 10%. O arco aórtico de *Cerdocyon thous* apresentou em sua origem apenas dois vasos, o tronco braquicefálico e a artéria subclávia esquerda. Do tronco braquicefálico originou-se o tronco bicarotídeo, que se bifurcou nas artérias carótidas comum direita e esquerda, e artéria subclávia direita. Das artérias subclávias ocorreu a formação do tronco costocervical, artéria vertebral, artéria torácica interna, artéria cervical superficial e ao atingir o espaço axilar passa a ser chamada de artéria axilar em ambos os antímeros. Concluímos que o arco aórtico de *Cerdocyon thous* é similar ao de outros animais domésticos com relação ao número de ramificações em sua origem.

TERMOS DE INDEXAÇÃO: Cachorro-do-mato, *Cerdocyon thous*, arco aórtico, morfologia.

INTRODUÇÃO

O cachorro-do-mato ou guaraxaim (*Cerdocyon thous*) é um mamífero da família dos canídeos, amplamente distribuído pela América do Sul (Facure & Giaretta 1996). Tais animais, noctívagos, medem cerca de 65cm de comprimento, com

¹ Recebido em 11 de maio de 2015.

Aceito para publicação em 13 de março de 2016.

² Laboratório de Pesquisa Morfológica Animal (LaPMA), Faculdade de Medicina Veterinária, Universidade Federal Rural da Amazônia (UFRA), Av. Presidente Tancredo Neves 2501, Montese, Belém, PA 66077-530, Brasil. E-mails: vetlima@uol.com.br, damazio.souza@hotmail.com, ebranco.ufra@gmail.com; *Autor para correspondência: vetlima@uol.com.br

³ Mineração Paragominas S/A (MPSA)-Hydro Paragominas, Empresa Eco Florestal, Av. Lameira Bittencourt 123, Centro, Paragominas, PA 68625-140, Brasil. E-mails: daiene.costa@ecoflorestal.com, juliana.santos@ecoflorestal.com

pelagem cinza-clara de base amarelada, e faixa dorsal negra, que se estende da nuca à ponta da cauda. Os membros e as pontas das orelhas são negras e apresentam pelagem curta, o que os diferenciam do cachorro-do-campo (Moro-Rios et al. 2008). São onívoros e oportunistas (Facure & Giaretta 1996, Beisiegel 2001, Santos-Júnior & Macedo 2007), e sua dieta consiste de frutas, ovos, artrópodes, répteis, pequenos mamíferos e carcaças de animais mortos (Facure & Monteiro-Filho 1996, Santos-Júnior & Macedo 2007). No Brasil, esta espécie pode ser encontrada em ambientes abertos naturais ou alterados, presentes em biomas como a Amazônia, Mata Atlântica, Caatinga, Pantanal e Cerrado (Berta 1982, Facure & Giaretta 1996, Juarez & Marinho-Filho 2002, Jácomo et al. 2004). O seu habitat é marcado por ambientes florestados, áreas campestres, bordas de florestas e áreas alteradas e habitadas pelo homem (Moro-Rios et al. 2008).

A aorta é o grande vaso ímpar que emerge do ventrículo esquerdo medialmente ao tronco pulmonar. Como aorta ascendente, ela se estende cranialmente coberta pelo pericárdio, faz uma curva acentuada dorsalmente e para a esquerda onde recebe o nome de arco aórtico, na sequência segue caudalmente como aorta descendente estando localizada ventralmente às vértebras, a porção disposta cranial ao diafragma é a aorta torácica e a parte caudal é a aorta abdominal (Schaller 1999).

Em humanos, o arco aórtico é considerado uma estrutura importante para cirurgiões e intervencionistas. Aneurismas ou dissecções do arco aórtico necessitam ser tratados por complexos procedimentos cirúrgicos como hipotermia profunda com retenção da circulação e perfusão cerebral seletiva, estes procedimentos envolvem a possibilidade de substituição do arco aórtico e reconstrução de sua continuidade com a aorta e seus ramos colaterais com menos risco de isquemia e/ou dano cerebral por embolia. Desta forma, o conhecimento de dados descritivos de conformação do arco aórtico pode auxiliar nos diagnósticos e/ou intervenções terapêuticas. O conhecimento das características anatômicas do arco aórtico e seus ramos colaterais podem ser úteis no auxílio e desenvolvimento de novas técnicas de acesso a estas estruturas (Demertzis et al. 2010).

Pouco se tem descrito na literatura a respeito desta espécie de carnívoro, desta forma pouco se sabe sobre a sua morfologia. Devido a esta lacuna de informações objetivamos descrever os ramos colaterais do arco aórtico do *Cerdocyon thous*.

MATERIAL E MÉTODOS

Foram estudados quatro exemplares jovens de cachorro-do-mato (*Cerdocyon thous*), 2 machos e 2 fêmeas, provenientes da Mina de Bauxita, Paragominas, Pará, Brasil/Empresa Terra Ltda, sob autorização SEMA-PA Nº455/2009 que vieram a óbito por causas naturais e foram doados ao Instituto de Saúde e Produção Animal - ISPA da Universidade Federal Rural da Amazônia - UFRA.

Os animais tiveram o sistema arterial preenchido com látex Neoprene corado em vermelho subsequentemente foram fixados com solução aquosa de formoldeído a 10% por meio de injeções intramusculares, subcutâneas e intracavitárias, sendo mantidos nesta solução por no mínimo sete dias antes de serem realizadas as dissecações. Toda nomenclatura adotada foi baseada na Nomi-

na Anatômica Veterinária (International Committee on Veterinary Gross Anatomical Nomenclature, 2012).

RESULTADOS E DISCUSSÃO

O cachorro-do-mato (*Cerdocyon thous*) apresentou apenas dois vasos originados do arco aórtico: o tronco braquiocefálico e a artéria subclávia esquerda; o primeiro origina a artéria subclávia direita e o tronco bicarotídeo que, por sua vez origina as artérias carótidas comum direita e esquerda (Fig.1 e 2). Nusslag (1970) afirmou que o arco aórtico dos animais domésticos em geral, origina as artérias carótidas e as artérias subclávias, contudo Schwarze & Schröder (1970) descreveram que tem origem no arco aórtico três vasos: a artéria subclávia esquerda, a artéria carótida comum esquerda e o tronco braquiocefálico. Diferindo dos resultados observados para o *C. thous*.

Quanto ao tronco braquiocefálico Bruni & Zimmerl (1977) relataram que, nos carnívoros, este se dirige cranialmente sobre a face ventral da traqueia e emite as artérias braquiocefálica e subclávia direita. Em acréscimo, Evans & De Lahunta (1994), em cães, e Getty (1981), em carnívoros, consideram que a artéria carótida comum esquerda é o primeiro ramo do tronco braquiocefálico e que sua terminação ocorre medialmente ao primeiro espaço intercostal ou à primeira costela, no antímero direito da cavidade torácica, onde se originam as artérias carótida comum direita e subclávia direita. Getty (1981) considera que às vezes a artéria braquiocefálica pode sofrer uma trifurcação, originando as artérias carótidas comum direita e esquerda e a artéria subclávia direita.

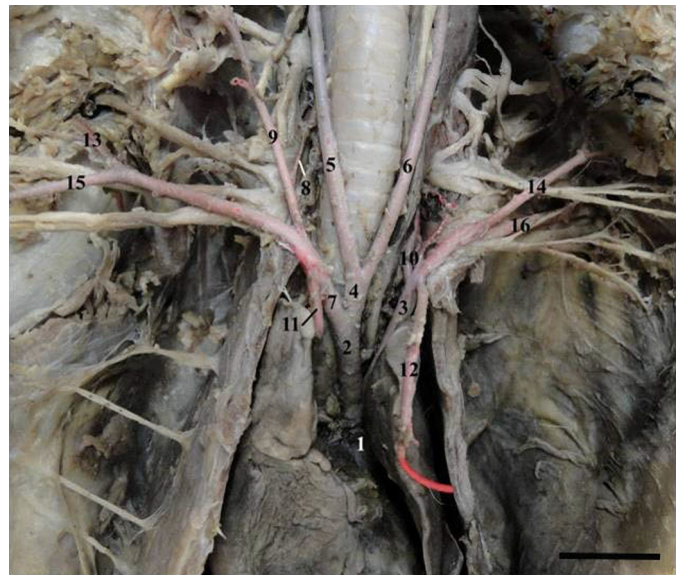


Fig.1. Arco aórtico (1) de *Cerdocyon thous* *in situ* onde podemos observar o tronco braquiocefálico (2), artéria subclávia esquerda (3), tronco bicarotídeo (4), artéria carótida comum direita (5), artéria carótida comum esquerda (6), artéria subclávia direita (7), artéria vertebral direita (8), tronco costocervical direito (9), tronco costocervical esquerdo (10), artéria torácica interna direita (11), artéria torácica interna esquerda (12), artéria cervical superficial direita (13), artéria cervical superficial esquerda (14), artéria axilar direita (15) e artéria axilar esquerda (16). Barra de escala: 3cm.



Fig. 2. Arco aórtico de *Cerdocyon thous* ex situ onde podemos observar o arco aórtico (1), tronco braquiocefálico (2), artéria subclávia esquerda (3), tronco bicarotídeo (4), artéria carótida comum direita (5), artéria carótida comum esquerda (6), artéria subclávia direita (7), o ventrículo direito (VD) e o ventrículo esquerdo (VE). Barra de escala: 2cm.

A artéria subclávia direita originou o tronco costocervical direito, a artéria vertebral direita, a artéria torácica interna direita e a artéria cervical superficial direita. Após a emissão desses ramos, ao alcançar o espaço axilar, passa a ser denominada de artéria axilar direita possuindo um maior calibre em relação aos seus ramos, podendo ser considerada como continuação da artéria subclávia direita (Fig. 1).

A primeira ramificação da artéria subclávia direita ocorreu ao nível da primeira costela, seguiu cranialmente ventrolateralmente a traqueia e deu origem ao tronco costocervical, este por sua vez deu origem à artéria vertebral direita que segue cranialmente até atravessar os forames transversos das vértebras cervicais. Oposta à origem da artéria costocervical direita existe a artéria torácica interna direita que segue caudalmente e adentra na cavidade torácica. Na sequência têm origem a artéria axilar direita e a artéria cervical superficial direita (Fig. 1).

O tronco bicarotídeo, no *C. thous*, com origem no tronco braquiocefálico deu origem as artérias carótidas comum direita e esquerda. As artérias carótidas comum direita e esquerda apresentaram um trajeto ascendente, seguindo lateralmente à traqueia no antímero direito e o esôfago no antímero esquerdo em sentido cranial (Fig. 1). Em relação

às artérias carótida comum esquerda, carótida comum direita e subclávia direita, Schwarze & Schröder (1970) relatam que a artéria carótida comum esquerda origina-se diretamente do arco aórtico, e que as artérias carótida comum direita e subclávia direita originam-se do tronco braquiocefálico. Bruni & Zimmerl (1977), Evans & De Lahunta (1994), Getty (1981) e Dyce et al. (2010) citam que a artéria carótida comum esquerda é a primeira a originar-se da artéria braquiocefálica, opostamente à segunda costela e ventralmente à traqueia, cruzando obliquamente a superfície ventrolateral da traqueia e dirigindo-se para a cabeça. Segundo relatos em capivaras (Miglino et al. 1983), coelhos (Albuquerque et al. 1987), quatis (Carvalho et al. 1988), cutias (Carvalho et al. 1993, Albuquerque et al. 1996) e em pacas (Nogueira et al. 1996), há ocorrência em maior frequência da origem das artérias carótidas comuns esquerda e direita e subclávia direita a partir do tronco braquiocefálico e, em menor frequência, a origem das duas carótidas a partir do tronco bicarotídeo.

A artéria subclávia esquerda teve origem no arco aórtico juntamente com o tronco braquiocefálico. Originou o tronco costocervical esquerdo, a artéria vertebral esquerda, a artéria torácica interna esquerda, a artéria cervical superficial esquerda e a artéria axilar esquerda. As origens destas artérias foram similares ao que ocorreu com as mesmas no antímero oposto (Fig. 1).

Ao analisar o *Cerdocyon thous*, foi observado que, do arco aórtico emergem apenas dois vasos, o tronco braquiocefálico e a artéria subclávia esquerda. Ao nível do primeiro espaço intercostal o tronco braquiocefálico sofre uma bifurcação originando o tronco bicarotídeo, que origina as artérias carótidas comum direita e esquerda, e a artéria subclávia direita. O arranjo encontrado em *Cerdocyon thous* ao que se refere às artérias carótidas difere do encontrado no cão e no gato, pois nestas espécies não existe a formação de um tronco comum entre as duas artérias carótidas (Evans & De Lahunta 1994). Filho & Borelli (1970) estudando 240 gatos (*Felis catus domestica*) encontraram em 165 animais este mesmo arranjo, sendo a presença de tronco bicarotídeo relatada no restante. Este mesmo arranjo foi descrito em pacas (*Agouti paca*) e chinchilas (*Chinchilla lanígera*) (Oliveira et al. 2001, Araujo et al. 2004). Em estudos com gambás (*Didelphis albiventris*) e mocós (*Kerodon rupestris*), este arranjo foi o menos encontrado, sendo que na maioria dos casos, surge do tronco braquiocefálico a artéria subclávia direita e posteriormente o tronco bicarotídeo se dividindo nas artérias carótidas comum direita e esquerda (Reckziegel et al. 2003, Magalhães et al. 2007), assemelhando-se a forma descrita em suínos por Getty (1981), esse comportamento também foi encontrado em cutias (*Dasyprocta agouti*) (Carvalho et al. 1993).

Ao analisar as informações a respeito das artérias subclávias, Nusschag (1970), Schwarze & Schröder (1970), Bruni & Zimmerl (1977), Evans & De Lahunta (1994), Frandson et al. (2011), Getty (1981), Nickel et al. (1981), Romer & Parsons (1985) e Dyce et al. (2010) consideram que estas originam os mesmos vasos, no entanto com algumas variações quanto à organização topográfica. Evans & De Lahunta (1994) e Getty (1981) mencionaram ainda que a artéria

subclávia esquerda é a segunda ramificação do arco aórtico, ao nível do segundo espaço intercostal no antímero esquerdo da cavidade torácica, passando cranialmente na face esquerda do esôfago e enroscando-se ao redor da primeira costela. A artéria subclávia direita pode originar-se do tronco braquiocefálico ou diretamente do arco aórtico. Em *Cerdocyon thous* a artéria subclávia esquerda origina-se do arco aórtico da mesma forma como descrito para o cão, gato, suíno (Evans & De Lahunta 1994, Dyce et al. 2010), jaguatirica (*Leopardus pardalis*) (Martins et al. 2010), mão-pelada (*Procyon cancrivorus*) (Santos et al. 2004) e tamandú mirim (*Tamandua tetradactyla*) (Pinheiro et al. 2012) diferindo dos equinos e ruminantes (Evans & De Lahunta 1994, Dyce et al. 2010) e da capivara (*Hydrochoerus hydrochaeris*) (Culau & Reckziegel 2007) onde surge do tronco braquiocefálico sendo este o único ramo colateral que tem origem no arco aórtico destas espécies.

Dyce et al. (2010) descreveu que nos animais domésticos as artérias subclávias direita e esquerda fornecem sangue para os membros torácicos e estruturas do pescoço e junção cervicotorácica. Emitem quatro ramos em seu trajeto, o primeiro deles a artéria vertebral segue no sentido craniodorsal até chegar à primeira vértebra cervical por onde penetra no canal vertebral. O segundo maior ramo trata-se do tronco costocervical que origina as primeiras artérias intercostais dorsais e a artéria cervical profunda. O terceiro ramo é a artéria torácica interna que apresenta uma curvatura ventral no mediastino, acompanha o esterno e atravessa sob o diafragma continuando como artéria epigástrica cranial. O quarto ramo, a artéria cervical superficial tem origem na subclávia de maneira oposta à origem da torácica interna e irriga os músculos da parte ventral do pescoço a parte cranial do ombro e parte superior do braço. As artérias subclávias no *Cerdocyon thous*, emitem os mesmos ramos arteriais descritos para os animais domésticos, originando quatro ramos: artéria vertebral, tronco costocervical, artéria cervical superficial e artéria torácica interna.

Quanto ao tronco costocervical, Evans & De Lahunta (1994) e Getty (1981) consideram que o mesmo origina-se próximo à origem da artéria vertebral, cruzando sua superfície lateral e correndo dorsalmente, cruzando o esôfago no antímero esquerdo e a traquéia no antímero direito (Getty 1981). Em *Cerdocyon thous*, o tronco costocervical foi o primeiro ramo a originar-se das artérias subclávias, localizado medialmente à primeira costela em ambos os antímeros.

Evans & De Lahunta (1994), Getty (1981), Nickel et al. (1981) e Dyce et al. (2010) relatam que a artéria cervical superficial origina-se na superfície cranial das artérias subclávias, medialmente e oposto à origem da artéria torácica interna. No *Cerdocyon thous*, a artéria cervical superficial é o último ramo das artérias subclávias, emergindo cranialmente à artéria axilar em ambos os antímeros.

Com relação às artérias torácicas internas, Bruni & Zimmerl (1977), Evans & De Lahunta (1994), Getty (1981), Nickel et al. (1981) e Dyce et al. (2010) consideram que suas origens nas artérias subclávias ocorrem medialmente à primeira costela, e que as mesmas correm ventralmente no mediastino, acompanhando o esterno, onde pene-

tram ao nível da terceira esternébra. No *Cerdocyon thous*, observou-se que as artérias torácicas internas originam-se lateralmente à traqueia, ao nível da primeira costela e opostamente a origem do tronco costocervical nos dois antímeros.

O arco aórtico dos *Cerdocyon thous* analisados assemelham-se ao descrito para os animais domésticos quanto ao número de vasos que se originam do mesmo, ou seja o tronco braquiocefálico e a artéria subclávia esquerda. Quanto aos outros vasos oriundos destes dois ocorreram algumas diferenças entre as outras espécies comparadas.

REFERÊNCIAS

- Albuquerque J.F.G., Souza W.M., Fonseca M.A.G., Bastos C.M.C. & Carregal R.D. 1987. Contribuição aos estudos dos colaterais calibrosos do arco aórtico do coelho (*Oryctolagus cuniculus*, Linnaeus 1758) da raça Nova Zelândia. *Ars Vet.* 3:1-4.
- Albuquerque J.F.G., Sousa M.S.N., Carneiro C.R., Suassuna A.C.D. & Mendonça A.C.B. 1996. Ramos calibrosos do arco aórtico em cutia (*Dasyprocta prym-nolopha*). Anais 17º Congresso Brasileiro de Anatomia, Fortaleza, p.53.
- Araujo A.C.P., Oliveira J.C.D. & Campos R. 2004. Ramos colaterais do arco aórtico e suas principais ramificações em chinchila (*Chinchilla laríngea*). *Revta Port. Ciênc. Vet.* 549:53-58,
- Beisiegel B.M. 2001. Notes on the coati, *Nasua nasua* (Carnivora: Procyonidae) in an Atlantic forest area. *Braz. J. Biol.* 61:689-692.
- Berta A. 1982. *Cerdocyon thous*. Mammalian Species, Smithsonian Institution Press, Washington, DC, 186:1-4.
- Bruni A.C. & Zimmerl V. 1977. Anatomia degli Animale Domestici. Casa Editrici Dr. Francesco Vallardi, Milano, p.30-37.
- Carvalho R., Souza W.M. & Miglino M.A. 1988. Contribuição estudo dos colaterais calibrosos no quati (*Nasua narica*). Anais Congresso Brasileiro de Anatomia e Congresso Luso Brasileiro de Anatomia, Brasília, p.86.
- Carvalho M.A.M., Zanco N.A., Arrivabene M. & Cavalcante Filho M.F. 1993. Branches of the aortic arch in cutia (*Dasyprocta agouti*, Rodentia). Anais XVI Congresso Brasileiro de Anatomia, São Paulo, p.122.
- Culau P.O.V. & Reckziegel S.H. 2007. Colaterais do arco aórtico da Capivara (*Hydrochoerus hydrochaeris*). *Acta Scientiae Veterinariae* 35:89-92.
- Demertzis S., Hurni S., Stalder M., Gahl B., Herrmann G. & Van den Berg J. 2010. Aortic arch morphometry in living humans. *J. Anatomy* 217:588-596.
- Dyce K.M., Sack W.O. & Wensing C.J. 2010. Tratado de Anatomia Veterinária, Elsevier, Rio de Janeiro. 813p.
- Evans H.E. & De Lahunta A. 1994. Guia para a Dissecção do Cão. Guanabara Koogan, Rio de Janeiro. 206p.
- Filho F.F. & Borelli V. 1970. Contribuição ao estudo dos colaterais calibrosos do arco aórtico no gato. *Revta Fac. Med. Vet. São Paulo* 8:385-388.
- Frandsen R.D., Wilke W.L. & Faits A.D. 2011. Anatomia e Fisiologia de Animais de Fazenda. Guanabara Koogan, Rio de Janeiro. 432p.
- Getty R. 1981. Anatomia dos Animais Domésticos. Guanabara Koogan, Rio de Janeiro. 2000p.
- Miglino M.A., Souza W.M. & Nascimento A.A. 1983. Contribuição ao estudo dos colaterais calibrosos do arco aórtico na capivara (*Hydrochoerus hydrochaeris*). Anais 8º Encontro de Pesquisas Veterinárias, Jaboticabal. FCAV/Unesp, Jaboticabal, p.182.
- Facure K.G. & Giaretta A.A. 1996. Food habits of carnivores in a coastal Atlantic forest of southeastern Brazil. *Mammalia* 60:499-502.
- Facure K.G. & Monteiro-Filho E.L.A. 1996. Feeding habits of the crab-eating fox, *Cerdocyon thous* (Carnivora: Canidae), in suburban area of southeastern Brazil. *Mammalia* 60:147-149,
- International Committee on Veterinary Gross Anatomical Nomenclature 2012. Nomina Anatomica Veterinaria. World Association on Veterinary Anatomist, Knoxville. 160p.
- Jácomo A.T.A., Silveira L. & Diniz-Filho J.A.F. 2004. Niche separation be-

- tween the maned wolf (*Chrysocyon brachyurus*), the crab-eating fox (*Dusicyon thous*) and the hoary fox (*Dusicyon vetulus*) in central Brazil. *J. Zoology* 262:99-106.
- Juarez K.M. & Marinho-Filho J. 2002. Diet, habitat use, and home ranges of sympatric canids in Central Brazil. *J. Mammalogy* 83:925-933.
- Magalhães M.S., Albuquerque J.F. G., Oliveira M.F., Papa P.C. & Moura C.E.B. 2007. Branches of the aortic arch in mocó (*Kerodon rupestris*). *Revta Port. Ciênc. Vet.* 102:49-52.
- Martins D.M., Lima A.R., Pinheiro L.L., Santa Brigida S.S., Melul R. & Branco, E. 2010. Descrição morfológica do arco aórtico e suas principais ramificações em Jaguaririca (*Leopardus pardalis*). *Acta Vet. Bras.* 4:74-77.
- Moro-Rios R.F., Silva-Pereira J.E., Silva P.W., Moura-Britto M. & Marques D.N. 2008. Manual de Rastros da Fauna Paranaense. Instituto Ambiental do Paraná, Curitiba. 70p.
- Nickel R., Schummer A. & Seiferle E. 1981. *The Anatomy of the Domestic Animals*. Vol.3. Verlag Paul Parey, Berlin, p.71-74.
- Nogueira T.M.R., Machado M.R.F., Artoni S.B.C. & Varella M.H.C. 1996. Ramos do arco aórtico da paca (*Agouti paca* Linnaeus, 1766). *Anais 9º Congresso Brasileiro de Anatomia*, Fortaleza, p.138.
- Nussli W. 1970. *Compêndio de Anatomia y Fisiologia de los Animales Domésticos*. Editorial Acribia, Zaragoza. 48p.
- Oliveira F.S., Machado M.R.F., Miglino M.A. & Nogueira T.M. 2001. Gross anatomical study of the aortic arc branches of paca (*Agouti paca* Linnaeus, 1766). *Braz. J. Vet. Res. Anim. Sci.* 38:103-105.
- Pinheiro V.L.C., Lima A.R., Pereira L.C., Gomes B.D. & Branco E. 2012. Descrição anatômica dos ramos colaterais do arco aórtico do tamandua-mirim (*Tamandua tetradactyla*). *Biotemas* 25:133-137.
- Reckziegel S.H., Lindemann T. & Culau P.O.V. 2003. Side of the aortic arch in Opossum (*Didelphis albiventris*). *Ciência Rural* 33:507-511.
- Romer A.S. & Parsons I.S. 1985. *Anatomia comparada dos vertebrados*. Atheneu, São Paulo. 559p.
- Santos A.L.Q., Moraes F.M., Malta T.S., Carvalho S.F.M. & Alves Junior J.R.F. 2004. Topografia dos colaterais calibrosos do arco aórtico de um mão pelada (*Procyon cancrivorus* Gray, 1865). *Archs Vet. Sci.* 9:67-72.
- Santos-Júnior T.S. & Macedo M. 2007. Potencial frutífero e dispersor de sementes por cachorro-do-mato, *Cerdocyon thous*, em uma área de cerrado manejada para o cultivo de teca, *Tectona grandis*, (Rosário Oeste, MT). *Anais VIII Congresso de Ecologia do Brasil*, Caxambu, MG.
- Schaller O. 1999. *Nomenclatura Anatômica Veterinária Ilustrada*. Manole, São Paulo. 614p.
- Schwarze E. & Schröder L. 1970. *Compêndio de Anatomia Veterinária*. Editorial Acribia, Zaragoza, p.33-34.