

Achados patológicos e imuno-histoquímicos em felinos domésticos com panleucopenia felina¹

Neusa B. Castro², Veronica M. Rolim², Kivia L. Hesse², Eduardo C. Oliveira², Paula R. Almeida², Angelica T.B. Wouters², David Driemeier² e Luciana Sonne^{2*}

ABSTRACT- Castro N.B., Rolim V.M., Hesse K.L., Oliveira E.C., Almeida P.R., Wouters A.T.B., Driemeier D. & Sonne L. 2014. [**Pathologic and immunohistochemical findings of domestic cats with feline panleukopenia.**] Achados patológicos e imuno-histoquímicos em felinos domésticos com panleucopenia felina. *Pesquisa Veterinária Brasileira* 34(8)770-775. Setor de Patologia Veterinária, Faculdade de Veterinária, Universidade Federal do Rio Grande do Sul, Av. Bento Gonçalves 9090, Prédio 42505, Porto Alegre, RS 91540-000, Brazil. E-mail: lusonne@yahoo.com.br

Feline panleukopenia is an important infectocontagious disease of domestic feline, especially in animals under 1 year. This paper describes the clinical-pathological findings and the immunohistochemical diagnosis of 33 cases of feline panleukopenia. The most important clinical signs were vomiting, diarrhea, and anorexia. The main gross findings observed were reddening of intestinal mucosa (16/33), evidentiatio of Peyer patches (14/33), and liquefied intestinal content (7/33). The most consistent histological findings were necrosis (33/33) and lymphohistiocytic inflammatory infiltrate in the intestinal mucosa (31/33), villus fusion (27/33) and villus atrophy (26/33). In the hematopoietic tissues, the findings were characterized mainly by necrosis and tissue depletion. Parvovirus positive immunohistochemical results were obtained in 84.85% of the cases analyzed. The best organ for viral detection was the intestine, with 84.85% of labeling in the immunohistochemical technique. The spleen showed the best result among lymphoid organs, with 47.37% of the sections positive. This study presents most important lesions in the small intestine and in lymphoid organs and the immunohistochemistry proved good results in the detection of parvovirus.

INDEX TERMS: Feline, panleukopenia, intestine, necrosis, immunohistochemistry, cats.

RESUMO.- A panleucopenia felina é uma importante doença infectocontagiosa de felinos domésticos, principalmente em animais com menos de um ano de idade. Este trabalho descreve os achados clinicopatológicos e o diagnóstico imuno-histoquímico de 33 casos de panleucopenia felina. Os principais sinais clínicos relatados foram vômito, diarreia e anorexia. As alterações mais frequentes na necropsia foram mucosa intestinal avermelhada (16/33), evidenciação das placas de Peyer (14/33) e conteúdo intestinal liquefeito (7/33). Os achados histológicos mais frequentes no intestino foram necrose (33/33) e infiltrado inflamatório linfocitário na mucosa (31/33), fusão (27/33) e atrofia

de vilosidades (26/33). Em órgãos hematopoiéticos as alterações se caracterizavam principalmente por necrose e rarefação celular. Obteve-se resultado imuno-histoquímico positivo para parvovírus em 84,85% dos casos analisados. O intestino delgado foi o melhor órgão para detecção viral, com imunomarcagem em 84,85%. Dentre os órgãos linfoides, o baço apresentou o melhor resultado, com 47,37% dos cortes analisados positivos. A pesquisa revelou importantes lesões no intestino delgado e em órgãos linfoides e a técnica da imuno-histoquímica demonstrou-se eficiente na detecção do parvovírus.

TERMOS DE INDEXAÇÃO: Felinos, panleucopenia, intestino, necrose, imuno-histoquímica.

INTRODUÇÃO

A panleucopenia felina é conhecida desde 1920 como uma importante doença contagiosa de felinos domésticos e selvagens (Carlson et al. 1977). A doença é causada pelos vírus

¹ Recebido em 10 de julho de 2014.

Aceito para publicação em 6 de agosto de 2014.

² Setor de Patologia Veterinária, Faculdade de Veterinária, Universidade Federal do Rio Grande do Sul (UFRGS), Av. Bento Gonçalves 9090, Prédio 42505, Porto Alegre, RS 91540-000, Brasil. *Autor para correspondência: lusonne@yahoo.com.br

da panleucopenia felina (VPF) e parvovírus canino (CPV) (Garcia et al. 2011, Battilani et al. 2013), pertencentes à Família Parvoviridae. São vírus pequenos, não envelopados, com uma fita simples de DNA e extremamente resistentes no ambiente e a desinfetantes (Greene & Addie 2006).

A infecção ocorre principalmente por contato com ambientes contaminados com o vírus através de secreções, como fezes e vômitos (Greene & Addie 2006). Também pode ocorrer transmissão intrauterina, provocando abortos, natimortos, mumificação fetal e hipoplasia cerebelar em filhotes (Greene & Addie 2006, Lamm & Rezabek 2008).

O VPF e o CPV possuem tropismo por células com alta taxa mitótica, como enterócitos e células hematopoiéticas, o que resulta em grave enterite necrótica e pancitopenia, respectivamente (Gelberg 2013). A doença acomete principalmente animais jovens de até 12 meses de idade, com mortalidade que pode chegar a 100% (Greene & Addie 2006, Gelberg 2013, Kruse et al. 2010). Em um estudo retrospectivo com felinos de até 16 semanas de idade a panleucopenia felina foi a principal doença, responsável por 25% das mortes (Cave et al. 2002).

O diagnóstico pode ser realizado por PCR, ELISA, hemoaglutinação, inibição da hemoaglutinação, imunofluorescência direta, isolamento viral, microscopia eletrônica, hibridização *in situ*, pelos achados de necropsia e histopatologia e pela técnica de imuno-histoquímica (IHQ) (Waldvogel et al. 1992, Truyen et al. 1996, Greene & Addie 2006, McKnight et al. 2007, Truyen et al. 2009, Garcia et al. 2011, Haynes & Holloway 2012). A IHQ foi utilizada para identificação viral no epitélio escamoso estratificado da língua (McKnight et al. 2007) e em casos de hipoplasia cerebelar (Poncelet et al. 2013), porém, são desconhecidas pesquisas que avaliaram a utilização da IHQ em diferentes órgãos como método de diagnóstico da panleucopenia felina.

O objetivo do trabalho é descrever os achados clinicopatológicos de felinos, naturalmente infectados, acometidos pela panleucopenia felina, diagnosticados no Setor de Patologia Veterinária da Universidade Federal do Rio Grande do Sul (SPV-UFRGS) com a realização do exame de IHQ como método diagnóstico complementar.

MATERIAL E MÉTODOS

Para a identificação dos casos de panleucopenia felina foram analisados os registros de necropsias do Setor de Patologia Veterinária da Universidade Federal do Rio Grande do Sul (SPV-UFRGS) no período de janeiro de 1996 a dezembro de 2012. Através dos registros foram recuperados o histórico clínico dos animais (fornecido pelo médico veterinário e/ou proprietário), a descrição dos achados de necropsia e da avaliação das lesões histológicas. Cortes histológicos de intestino delgado, medula óssea, baço, timo, linfonodo, tonsila e língua foram submetidos ao exame de IHQ pelo método estreptavidina-biotina ligada à peroxidase. A recuperação antigênica foi realizada com protease XIV (Sigma) durante 15 minutos a 37°C. Como anticorpo primário utilizou-se anticorpo monoclonal anti-Parvovírus (MCA 2064-Serotec®) na diluição de 1:1000 por 14-16 horas (*overnight*) na temperatura de 4°C. Posteriormente, utilizou-se anticorpo secundário biotinilado conjugado a estreptavidina (kit LSAB, Dako), 20 minutos em cada etapa. Para revelação utilizou-se o cromógeno AEC (3-Amino-9-etilcarbazol, Dako) durante 10 minutos. A contracoloração

foi feita com Hematoxilina de Mayer e as lâminas montadas em meio aquoso (Dako). Controles positivos foram adicionados simultaneamente às lâminas testadas e consistiam de casos positivos testados anteriormente. Para verificar a significância entre as características histológicas e os achados na IHQ, os dados foram analisados estatisticamente através do teste do Qui-Quadrado utilizando o software estatístico *Statistical Package for Social Science (SPSS)* versão 18 e resultados de $P < 0,05$ foram considerados significativos.

RESULTADOS

No período de janeiro de 1996 a dezembro de 2012 (17 anos) foram realizadas 1850 necropsias de felinos domésticos, com identificação de 33 casos de panleucopenia felina, totalizando 1,78% dos diagnósticos realizados em felinos no SPV-UFRGS. Desses casos, 19 (57,58%) eram fêmeas, 13 (39,39%) machos e um animal não teve o sexo informado nos registros (3,03%). Os animais sem raça definida corresponderam a 29 necropsias (87,88%). Dos 33 casos avaliados, 22 tiveram a idade relatada, que variou de 45 dias a 3 anos, com média de 11,7 meses. Animais menores de um ano representaram 68,18% dos felinos analisados. Em 24 animais o histórico clínico havia sido informado. Os principais sinais clínicos relatados foram vômito (12/24), diarreia (10/24), anorexia (8/24), apatia (7/24), desidratação (5/24) e hipotermia (4/24) (Quadro 1). Suspeita clínica foi apresentada no histórico em 11 casos, com suspeita de panleucopenia felina em seis gatos; possibilidade de intoxicação em três e de peritonite infecciosa felina em dois.

Como alterações de necropsia foram descritos perda de condição corporal (12/33), palidez de mucosas (10/33) e olhos deprimidos na órbita (8/33). Os principais achados intestinais caracterizam-se por mucosa intestinal avermelhada (16/33), evidenciação de placas de Peyer (14/33) (Fig.1), conteúdo intestinal liquefeito, por vezes avermelhado (7/33), e serosa intestinal avermelhada (5/33). Os demais achados intestinais macroscópicos encontram-se no Quadro 2. Foram também relatadas alterações macroscópicas em linfonodos mesentéricos, que estavam aumentados de volume (18/33) e congestos (5/33).

Alterações histológicas intestinais características de panleucopenia felina foram identificadas nos 33 felinos (Quadro 3). Os principais achados histológicos consistiam de necrose da mucosa do intestino delgado (33/33), infiltrado inflamatório linfo-histiocitário moderado a acentu-

Quadro 1. Sinais clínicos relatados em 24 felinos diagnosticados com panleucopenia felina no Setor de Patologia Veterinária da Universidade Federal do Rio Grande do Sul (SPV-UFRGS)

Sinais clínicos	Número de casos	%
Vômito	12	50,00
Diarreia	10	41,67
Anorexia	8	33,33
Prostração	7	29,17
Desidratação	5	20,83
Hipotermia	4	16,67
Fezes pastosas	3	12,50
Mucosas pálidas	3	12,50
Convulsões	3	12,50
Icterícia	3	12,50

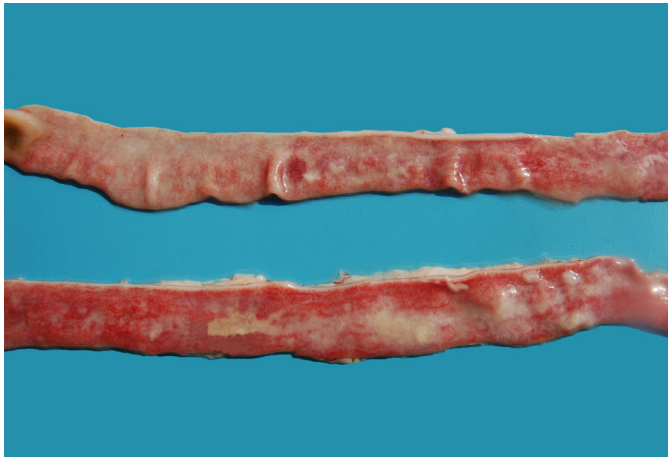

Fig.1. Intestino delgado de felino com panleucopenia felina. Observa-se mucosa intestinal avermelhada e com fibrina na superfície mucosa.

Quadro 2. Achados macroscópicos no intestino de 33 felinos diagnosticados com panleucopenia felina no Setor de Patologia Veterinária da Universidade Federal do Rio Grande do Sul (SPV-UFRGS)

Achados	Número de casos	%
Mucosa avermelhada	16	48,48
Placas de Peyer evidentes	14	42,42
Conteúdo intestinal liquefeito	7	21,21
Serosa avermelhada	5	15,15
Conteúdo mucoso	5	15,15
Hemorragia no lúmen	4	12,12
Fibrina sobre a mucosa	4	12,12
Petéquiias na mucosa	2	6,06
Serosa granular	2	6,06
Mucosa rugosa	1	3,03

ado na mucosa (31/33), fusão (28/33) e atrofia de vilosidades intestinais (26/33) (Fig.2) e dilatação de criptas (23/33). Na análise histológica do baço de 19 felinos, foram encontrados rarefação (15/19) e necrose linfóide (12/19), infiltrado histiocitário leve a moderado (6/19) e hemorragia (2/19). Em 14 gatos foram descritas alterações histológicas em medula óssea, que consistiam de rarefação mielóide e linfóide (12/14), dilatação de sinusóides (10/14) e necrose (9/14). Lesões histológicas em linfonodos mesentéricos foram relatadas em 10 felinos e eram caracterizadas por necrose linfóide (8/10), infiltrado de histiócitos (6/10), hiperplasia (5/10) ou rarefação linfóide (3/10), congestão (1/10), edema (1/10) e acúmulo de hemossiderina (1/10). Nas tonsilas encontraram-se rarefação de centros foliculares (2/2) e infiltrado histiocitário folicular (2/2). A análise microscópica do timo revelou rarefação de tecido linfóide (1/1), com perda da diferenciação cortico-medular (1/1).

Dos 33 felinos avaliados pela técnica de imuno-histoquímica, 28 casos foram positivos para Parvovírus (84,85%). O intestino delgado foi o órgão com maior número de cortes histológicos positivos, totalizando 28 casos positivos (Quadro 4). Maior número de células positivas foi encontrado principalmente na base das vilosidades intestinais, identificando-se marcações discretas a acentuadas. Houve também marcação em células das criptas, em restos necróticos con-

tidos em criptas dilatadas e em ocasionais células linfóides da lâmina própria (Fig.3). Dos tecidos linfóides analisados, o baço foi o órgão com melhor resultado, obtendo imunomarcagem em 47,37% (9/19). Nestes tecidos as marcações foram discretas a moderadas e ocorreram principalmente em centros foliculares de linfonodos mesentéricos, baço (Fig.4) e tonsila. Na medula óssea foi obtida imunomarcagem em pequeno número de cortes analisados 14,29% (2/14), com positividade em células mielóides, linfóides

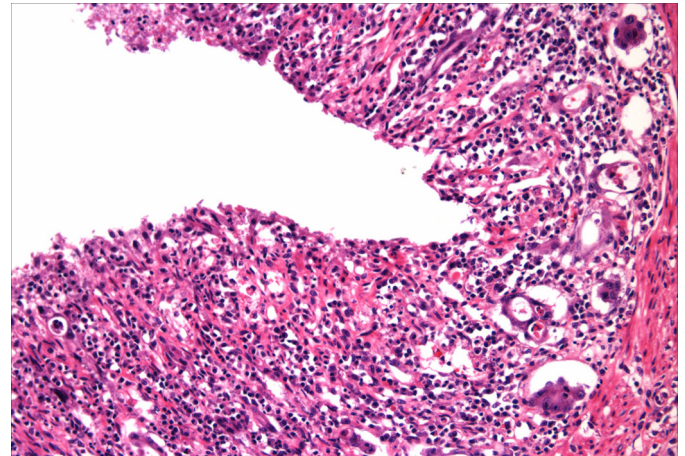


Fig.2. Corte histológico de intestino delgado de felino diagnosticado com panleucopenia felina. Identificam-se necrose acentuada da mucosa, infiltrado linfo-histiocitário, fusão e atrofia de vilosidades e dilatação de criptas. HE, obj.20x.

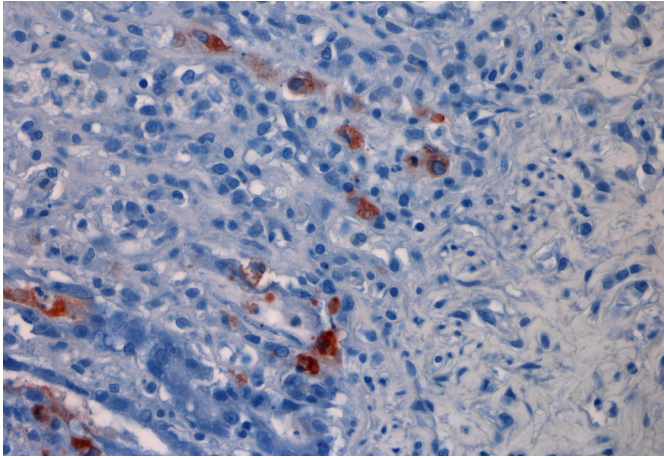
Quadro 3. Achados histológicos intestinais em 33 felinos diagnosticados com panleucopenia felina no Setor de Patologia Veterinária da Universidade Federal do Rio Grande do Sul (SPV-UFRGS)

Achados	Número de casos	%
Necrose da mucosa	33	100
ILH ^a na mucosa	31	93,94
Fusão de vilosidades	28	84,85
Atrofia de vilosidades	26	78,79
Dilatação de criptas	23	69,70
Colônias bacterianas na mucosa	15	45,45
Abscessos de cripta	12	36,36
Mucosa com deposição de fibrina	8	24,24
Necrose de placas de Peyer	5	15,15
Rarefação de placas de Peyer	5	15,15
Hiperemia intestinal	3	9,09
Hemorragia	1	3,03

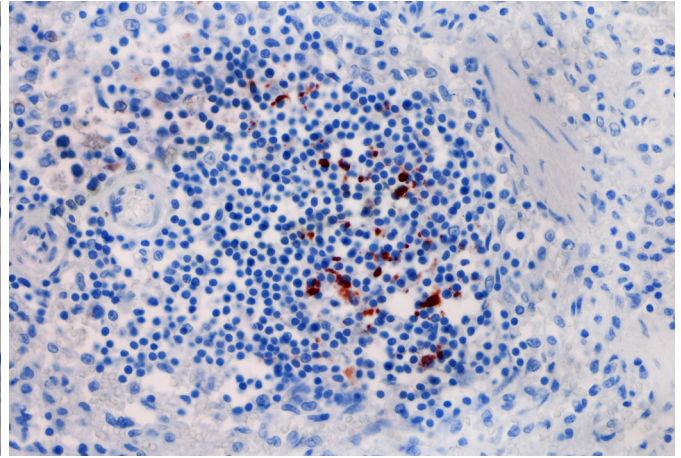
^a ILH= infiltrado linfo-histiocitário.

Quadro 4. Frequência de imunomarcagem em diferentes órgãos testados pela técnica de imuno-histoquímica em 33 felinos com panleucopenia felina

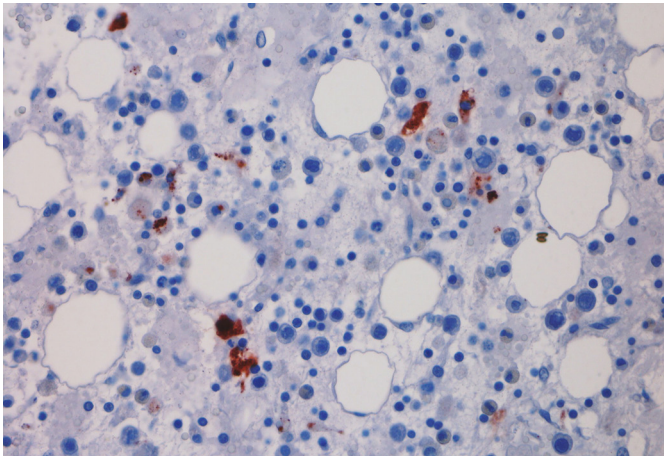
Órgão Testado	Número de casos analisados	Positivos	%
Intestino delgado	33	28	84,85
Baço	19	9	47,37
Medula óssea	14	2	14,29
Linfonodo mesentérico	10	4	40,00
Língua	3	2	66,67
Tonsila	2	1	50,00
Timo	1	0	0,00



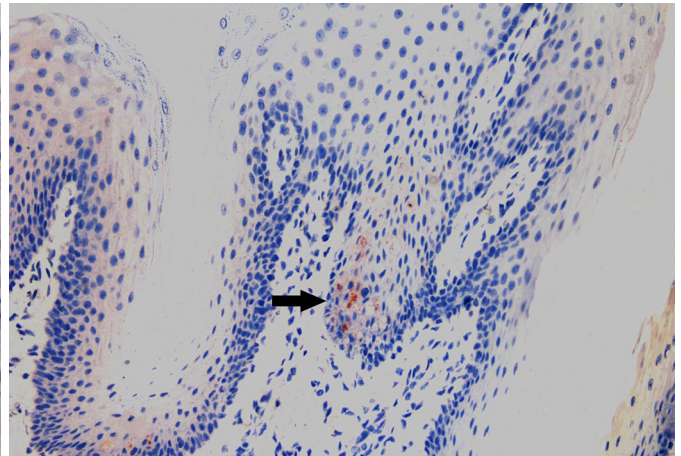
3



4



5



6

Fig.3. Exame de imuno-histoquímica em intestino delgado de felino com panleucopenia felina. Há marcação positiva para parvovírus em células epiteliais da mucosa intestinal. Método estreptavidina-biotina ligada à peroxidase, obj.40x.

Fig.5. Marcação positiva para parvovírus em células mieloides e necróticas da medula óssea. Imuno-histoquímica, método estreptavidina-biotina ligada à peroxidase, obj.40x.

Fig.4. Marcação positiva para parvovírus em folículo linfóide do baço de felino com panleucopenia felina. Imuno-histoquímica, método estreptavidina-biotina ligada à peroxidase, obj.40x.

Fig.6. Imuno-histoquímica da mucosa da superfície dorsal da língua de felino com panleucopenia felina. Observa-se marcação positiva para parvovírus em células epiteliais do epitélio pavimentoso estratificado (seta). Imuno-histoquímica, método estreptavidina-biotina ligada à peroxidase, obj.20x.

e em células necróticas (Fig.5). Em três animais realizou-se a análise IHQ de cortes da língua, obtendo-se marcação discreta no epitélio pavimentoso estratificado da superfície dorsal em dois casos (Fig.6). A análise comparativa entre os tipos de lesões microscópicas e a imuno-histoquímica não revelou valores significativos ($P < 0,05$) pela análise estatística, porém as lesões encontradas foram características da panleucopenia e o teste imuno-histoquímico foi uma importante ferramenta para a conclusão diagnóstica.

DISCUSSÃO

O trabalho descreve sinais clínicos, achados de necropsia, histológicos e de IHQ em felinos com diagnóstico de panleucopenia felina. Quanto à idade, o estudo apresenta maior prevalência de felinos menores de um ano de idade, o que está de acordo com o descrito na literatura (Truyen et al. 2009). A ocorrência da doença em animais com mais de um ano de idade já foi descrita em outros trabalhos (Kruse et al. 2010) e pode ser decorrente de inúmeros fatores, como falta de vacinação e imunossupressão (Pollock & Postorino 1994, Truyen et al. 2009).

Os sinais clínicos mais frequentes foram vômitos e diarreia, considerados como os mais característicos nessa doença (Parrish 1995, Addie et al. 1998, Kruse et al. 2010). Em alguns casos, a suspeita clínica de peritonite infecciosa felina pode estar relacionada à semelhança de sinais clínicos entre as duas enfermidades e faixa etária em que elas se apresentam (Pedersen 2009, Tsai et al. 2010). Em parte dos casos a suspeita clínica foi de intoxicação, relacionada ao fato de ambas as doenças apresentarem convulsão como sinal clínico e curso agudo (Arnot et al. 2011).

As lesões macroscópicas do intestino delgado e dos linfonodos são descritas na panleucopenia felina, porém, em alguns casos, pode haver alterações mínimas ou podem estar ausentes na necropsia (Larsen et al. 1976, Brown et al. 2007).

A avaliação histológica do intestino e dos órgãos linfoides demonstrou alterações clássicas, também descritas em outros trabalhos sobre a doença e foram utilizadas como critério para inclusão dos casos no trabalho. Essas lesões são caracterizadas por necrose tecidual, atrofia e fusão de

vilosidades intestinais e rarefação tecidual hematopoiética (Csiza et al. 1971, Carlson et al. 1977). Elas evidenciam o tropismo do parvovírus por células com elevada taxa de mitose e seu efeito citopático (Parrish 1995).

A técnica de IHQ demonstrou bons resultados na detecção do parvovírus e o intestino delgado apresentou-se como o melhor órgão, com 84,85% de imunomarcção. Este resultado reforça o tropismo do vírus da panleucopenia por células epiteliais em replicação na mucosa. Apesar das lesões características de panleucopenia felina, parte dos casos analisados não apresentou imunomarcção. Fatores como tempo de fixação/armazenamento na solução de formol maior que dois dias (Werner et al. 2000); o fato da IHQ ser um teste altamente específico, porém de menor sensibilidade (Van Maanen et al. 2004) e rápida redução da carga viral tecidual (Carman & Povey 1985) são possibilidades para a ocorrência de resultados negativos na IHQ. A escassez de trabalhos com uso de IHQ em casos de panleucopenia felina permitiu comparar os resultados apenas com a utilização do exame no diagnóstico da parvovirose canina, no qual foi também demonstrado que o intestino delgado é o órgão que apresenta melhor imunomarcção, com 77,1% de marcações positivas (Oliveira et al. 2009). Em trabalhos experimentais sobre parvovirose canina descreve-se que o vírus é detectado primeiro em tonsilas, linfonodos retrofaríngeos e mesentéricos, no primeiro e no segundo dia após inoculação (Meunier et al. 1985), e não pode ser encontrado no intestino delgado antes de quatro ou cinco dias após inoculação (Carman & Povey 1985, Meunier et al. 1985) e com possibilidade de detecção por IHQ no epitélio intestinal até oito dias após a inoculação viral (Carman & Povey 1985). Isso sugere que o intestino delgado seja um dos últimos órgãos afetados pelo vírus e que, no momento da morte, se apresenta com maior carga viral comparado a outros órgãos, facilitando a identificação por IHQ em exame *post mortem*.

Em tecidos linfoides encontrou-se menor frequência e intensidade de imunomarcção. Esse resultado pode ser explicado pela distribuição e pela concentração viral em determinado período; após o sexto dia de inoculação a quantidade de vírus circulante diminui consideravelmente, com menor marcação em tecidos como timo, linfonodos mesentéricos e baço (Meunier et al. 1985). Resultado semelhante foi encontrado na utilização dessa técnica em cães com parvovirose, em que órgãos linfoides apresentavam marcação menos intensa e com menor número de cortes positivos (Oliveira et al. 2009).

O uso da língua na IHQ de parvovírus de cães e gatos foi utilizada em outros estudos pela melhor conservação e pela possibilidade de elevada taxa de replicação viral nas células do epitélio escamoso estratificado (McKnight et al. 2007, Oliveira et al. 2009). Entretanto pelo baixo número casos testados, a eficácia da utilização da língua no diagnóstico imuno-histoquímico da panleucopenia deve ser confirmada em novas pesquisas.

CONCLUSÕES

O intestino delgado demonstrou lesões características da panleucopenia felina em todos os 33 casos e apresentou

melhores índices e intensidade de imunomarcção para parvovírus em felinos. Em órgãos linfoides, a imuno-histoquímica apresentou menor número de cortes positivos, atribuído à distribuição precoce do vírus nesses órgãos seguida de redução da carga viral.

A técnica de IHQ apresentou bons resultados na detecção do parvovírus, constituindo uma ferramenta útil na obtenção do diagnóstico etiológico.

Agradecimentos.- Aos demais alunos, técnicos e pesquisadores do Setor de Patologia Veterinária da UFRGS, pelo auxílio técnico. Ao Conselho Nacional de Desenvolvimento Científico e Tecnológico (CNPq) pela concessão da Bolsa de Mestrado (processo nº 130592/2014-5) da primeira autora, bolsas de mestrado e Pós-Doutorado Júnior (processo nº 150903/2011-1) dos coautores e auxílio financeiro durante a execução deste trabalho.

REFERÊNCIAS

- Addie D.D., Toth S., Thompson H., Greenwood N. & Jarrett J.O. 1998. Detection of feline parvovirus in dying pedigree kittens. *Vet. Rec.* 142(14):353-356.
- Arnot L.F., Veale D.J., Steyl J.C. & Myburgh J.G. 2011. Treatment rationale for dogs poisoned with aldicarb (carbamate pesticide). *J. S. Afr. Vet. Assoc.* 82(4):232-238.
- Battilani M., Balboni A., Giunti M. & Prosperi S. 2013. Co-infection with feline and canine parvovirus in a cat. *Vet. Ital.* 49(1):127-129.
- Brown C.C., Baker D.C. & Barker I.K. 2007. Alimentary system, p.3-296. In: Maxie M.G. (Ed.). *Jubb, Kennedy, and Palmer's Pathology of Domestic Animals*. Vol.1. 5th ed. Saunders Elsevier, Philadelphia.
- Carlson I.H., Scoti F.W. & Duncan I.R. 1977. Feline panleukopenia I. Pathogenesis in germfree and specific pathogen-free cats. *Vet. Pathol.* 14(1):79-88.
- Carman P.S. & Povey R.C. 1985. Pathogenesis of canine parvovirus-2 in dogs: histopathology and antigen identification in tissues. *Res. Vet. Sci.* 38(2):141-150.
- Cave T.A., Thompson H., Reid S.W.J., Hodgson D.R. & Addie D.D. 2002. Kitten mortality in the United Kingdom: a retrospective analysis of 274 histopathological examinations (1986 to 2000). *Vet. Rec.* 151(17):497-501.
- Csiza C.K., Lahunta A., Scott F.W. & Gillespie J.H. 1971. Pathogenesis of feline panleukopenia virus in susceptible newborn kittens II. Pathology and immunofluorescence. *Infect. Immun.* 3(6):838-846.
- Garcia R.C.N.C., Castro T.X., Miranda S.C., Lopes Júnior G., Lima M., Labarthe N.V. & Leite J.P.G. 2011. Characterization of parvoviruses from domestic cats in Brazil. *J. Vet. Diagn. Invest.* 23(5):951-955.
- Gelberg H.B. 2013. Sistema digestório, p.323-406. In: McGavin M.D. & Zachary J.F. (Eds), *Bases da Patologia em Veterinária*. 5th ed. Elsevier, Rio de Janeiro.
- Greene C.E. & Addie D.D. 2006. Feline parvovirus infections, p.78-88. In: Greene C.E. (Ed.), *Infectious Diseases of Dog and Cat*. 3rd ed. Elsevier Saunders, Missouri.
- Haynes S.M. & Holloway S.A. 2012. Identification of parvovirus in the bone marrow of eight cats. *Aust. Vet. J.* 90(4):136-139.
- Kruse B.D., Unterer S., Horlacher K., Sauter-Louis C. & Hartmann K. 2010. Prognostic factors in cats with feline panleukopenia. *J. Vet. Intern. Med.* 24(6):1271-1276.
- Lamm C.G. & Rezabek G.B. 2008. Parvovirus infection in domestic companion animals. *Vet. Clin. Small Anim. Pract.* 38(4):837-850.
- Larsen S., Flagstad A. & Aalbaek B. 1976. Experimental feline panleucopenia in the conventional cat. *Vet. Pathol.* 13(3):216-240.
- McKnight C.A., Maes R.K., Wise A.G. & Kiupel M. 2007. Evaluation of tongue as a complementary sample for the diagnosis of parvoviral infection in dogs and cats. *J. Vet. Diagn. Invest.* 19(4):409-413.
- Meunier P.C., Cooper B.J., Appel M.J.G., Lanieu M.E. & Slauson D.O. 1985. Pathogenesis of canine parvovirus enteritis: sequential virus distribution and passive immunization studies. *Vet. Pathol.* 22(6):617-624.
- Oliveira E.C., Pescador C.A., Sonne L., Pavarini S.P., Santos A.S., Corbellini

- L.G. & Driemeier D. 2009. Análise imuno-histoquímica de cães naturalmente infectados pelo parvovírus canino. *Pesq. Vet. Bras.* 29(2):131-136.
- Parrish C.R. 1995. Pathogenesis of feline panleukopenia virus and canine parvovirus. *Bailliere's Clin. Haematol.* 8(1):57-71.
- Pedersen N.C. 2009. A review of feline infectious peritonitis virus infection: 1963-2008. *J. Feline Med. Surg.* 11(4):225-258.
- Pollock R.V.H. & Postorino N.C. 1994. Feline panleukopenia and other enteric viral diseases, p.479-487. In: Sherding R.G. (Ed.), *The Cat Diseases and Clinical Management*. 2nd ed. W.B. Saunders, Philadelphia.
- Poncelet L., Héraud C., Springinsfeld M., Ando K., Kabova A., Beineke A., Peeters D., Op De Beeck A. & Brion J.P. 2013. Identification of feline panleukopenia virus proteins expressed in Purkinje cell nuclei of cats with cerebellar hypoplasia. *Vet. J.* 196(3):381-387.
- Truyen U., Addie D., Belák S., Boucraut-Baralon C., Egberink H., Frymus T., Gruffydd-Jones T., Hartmann K., Hosie M.J., Lloret A., Lutz H., Marsilio F., Pennisi M.G., Radford AD., Thiry E. & Horzinek M.C. 2009. Feline panleukopenia: ABCD guidelines on prevention and management. *J. Feline Med. Surg.* 11(7):538-546.
- Truyen U., Platzer G. & Parrish C.R. 1996. Antigenic type distribution among canine parvoviruses in dogs and cats in Germany. *Vet. Rec.* 138(15):365-366.
- Tsai H.Y., Chueh L.L., Lin C.N. & Su B.L. 2010. Clinicopathological findings and disease staging of feline infectious peritonitis: 51 cases from 2003 to 2009 in Taiwan. *J. Feline Med. Surg.* 13(2):74-80.
- Van Maanen C., Wouda W., Schares G., Von Blumröder D., Conraths F., Norton R., Williams D.J.L., Esteban-Redondo I., Ines E.A., Mattsson J.G., Björkman C., Fernández-García A., Ortega-Mora L.M., Müller N., Sager H. & Hemphill A. 2004. A interlaboratory comparison of immunohistochemistry and PCR methods for detection of *Neospora caninum* in bovine foetal tissues. *Vet. Parasitol.* 126(4):351-364.
- Waldvogel A.S., Hassam S., Stoerckle N., Weilenmann R., Tratschin J.D., Siegl G. & Pospischil A. 1992. Specific diagnosis of parvovirus enteritis in dogs and cats by in situ hybridization. *J. Comp. Pathol.* 107(2):141-146.
- Werner M., Chott A., Fabiano A. & Battifora H. 2000. Effect of formalin tissue fixation and processing on immunohistochemistry. *Am. J. Surg. Pathol.* 24(7):1016-1019.