



## Imagem em Medicina

# Divertículo epifrênico de esôfago

## Epiphrenic esophageal diverticulum

Elias Jirjoss Ilias<sup>a,\*</sup> e Paulo Kassab<sup>b</sup>

<sup>a</sup> Colégio Brasileiro de Cirurgiões, São Paulo, SP, Brasil

<sup>b</sup> Faculdade de Ciências Médicas da Santa Casa Misericórdia de São Paulo, São Paulo, SP, Brasil

### Apresentação de caso

Paciente feminina, 40 anos, que se apresentou no ambulatório de cirurgia com queixa de disfagia e halitose. Como antecedente era portadora do vírus HIV sem sintomatologia da doença. Foi submetida a exame de endoscopia digestiva alta que mostrou saculação em esôfago distal compatível com divertículo epifrênico.

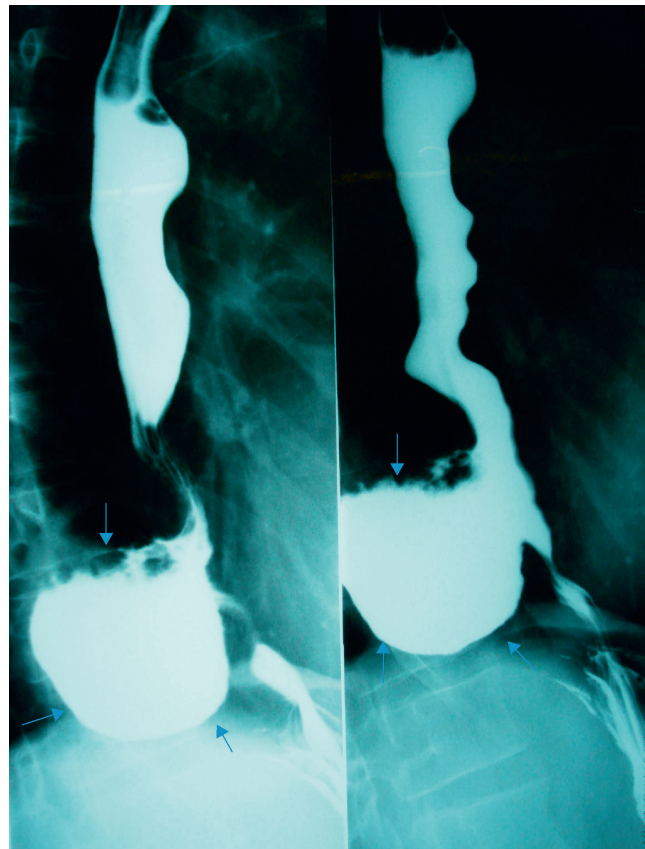
Foram pedidas radiografia contrastada de esôfago, que demonstrou divertículo de grandes proporções em esôfago distal saliente do lado direito do tórax (fig. 1), e tomografia computadorizada, que demonstrou divertículo no esôfago distal com nível hidroaéreo em hemitórax D (fig. 2).

A paciente foi submetida a toracotomia direita com ressecção do divertículo e sutura simples de sua base, tendo boa evolução pós-operatória. A paciente apresentou desaparecimento dos sintomas de disfagia, mantendo-se assintomática durante o acompanhamento ambulatorial.

### Discussão

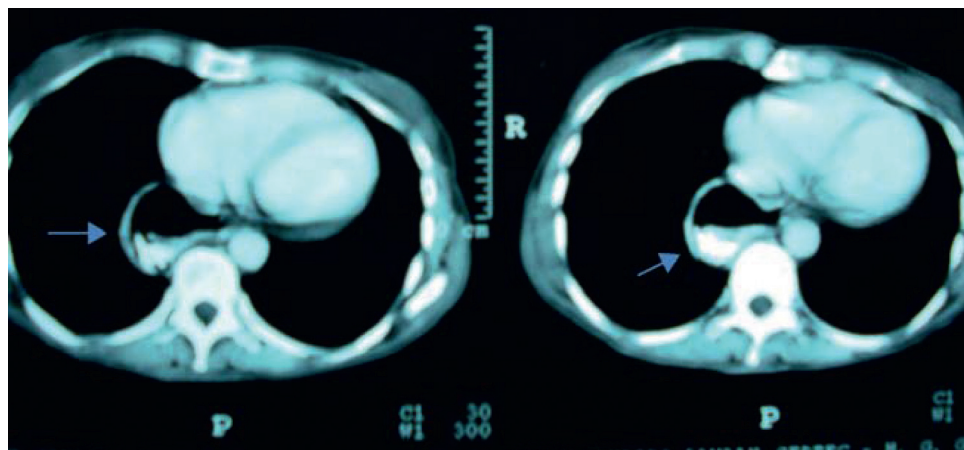
Divertículos esofagianos são bolsas mucosas epiteliadas que fazem protusão a partir do lúmen esofágico. Podem ser classificados a partir do local de sua ocorrência, sendo os epifrênicos os que surgem a partir dos 10 cm distais do esôfago (supradiaphragmáticos). Estes têm maior ocorrência no lado direito. Os sintomas mais comuns são disfagia, vômito, regurgitação, dor torácica e/ou epigástrica, tosse e halitose.

O diagnóstico que melhor define o divertículo é a radiografia contrastada de esôfago, que também demonstra o distúrbio



**Figura 1 – Raio X contrastado mostrando divertículo epifrênico com contraste em seu interior (setas).**

\* Autor para correspondência: Rua Prof. Enéas de Siqueira Neto, 340, Jardim Imbuías, Sta. Cecília, São Paulo, SP, 04829-900, Brasil.  
E-mail: eliasilias@hotmail.com (E.J. Ilias).



**Figura 2 – Tomografia de tórax mostrando divertículo com nível hidroaéreo póstero lateral direito (setas).**

de motilidade. Em alguns casos, a presença de tumores distais do esôfago pode levar a um aumento da pressão no órgão, e também, ao aparecimento do divertículo. Esses divertículos, geralmente, são adquiridos e raramente congênitos ou resultantes de trauma.

O tratamento desses divertículos, quando assintomáticos ou pouco sintomáticos, deve ser clínico, pois a cirurgia tem uma morbimortalidade considerável. Nos casos de divertículos grandes (maiores de 3 cm) e muito sintomáticos,

a ressecção cirúrgica se impõe através de uma toracotomia esquerda ou direita, de acordo com a projeção do divertículo. Este é ressecado desde a sua base e suas paredes são suturadas. Pode ser realizada, também, esofagiotomia que se prolonga até o estômago. Se houver componente de hérnia hiatal ou refluxo gastroesofágico concomitante, o mesmo deverá ser corrigido com a redução da hérnia e realização de válvula antirrefluxo a Nissen.