

INTUSSUSCEPÇÃO INTESTINAL POR LIPOMA COLOCÓLICO

FELIPE FILARDI DA ROCHA, MAÍSA GOMES CAMPOS

Trabalho realizado na Faculdade de Medicina da UFMG, Belo Horizonte, MG

A intussuscepção intestinal, embora comum em crianças, é pouco freqüente em adultos (5% dos casos), e representa menos de 1% das causas de obstrução intestinal.¹

Paciente do sexo masculino, 50 anos, há quatro dias com dor abdominal difusa "tipo cólica", diarreia não-sanguinolenta e vômitos de aspecto fecalóide. O abdome apresentava abaulamento à direita, doloroso difusamente à palpação, sem sinais de irritação peritoneal. Radiografia abdominal mostrava níveis hidroaéreos e distensão acentuada de alças intestinais, principalmente à direita. A tomografia computadorizada (Figura 1A) apresentava extrema dilatação do ceco, *pneumatosis intestinalis* (seta branca) e nível

hidroaéreo. Outro plano (Figura 1B) mostrava o sinal da "alça dentro da alça" (elipse branca).

Durante laparotomia, foi encontrada intussuscepção no cólon transverso, próxima do ângulo hepático. Foi realizada a redução manual e hemicolecomia direita. A abertura da peça cirúrgica (Figura 2) mostrou duas lesões polipóides. O diagnóstico anatomopatológico evidenciou lipomas.

REFERÊNCIA

Azar T, Berger DL: Adult intussusception. Ann Surg 1997;226:134-8.

Figura 1A

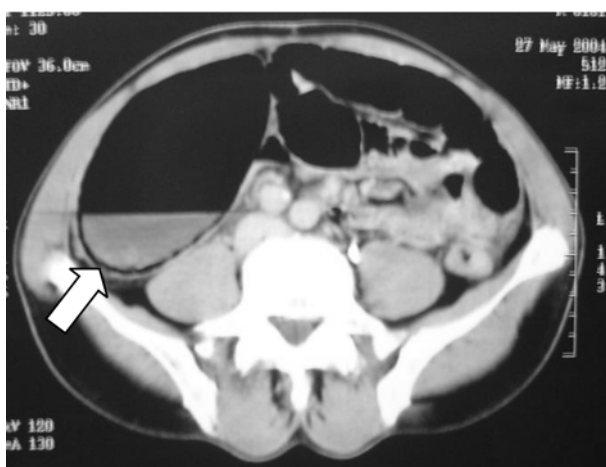


Figura 1B

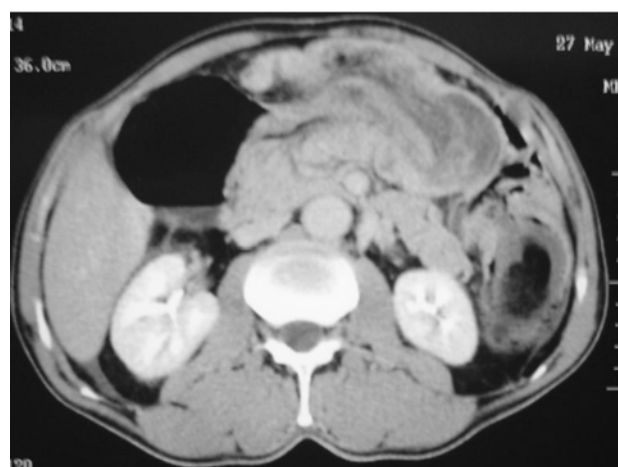


Figura 2

