

Correlação entre o achado ultra-sonográfico isolado de cisto de cordão umbilical e anomalias fetais*

Correlation between isolated sonographic finding of umbilical cord cyst and fetal anomalies

Sérgio Kobayashi¹, Juliana Ferreira Lobo dos Santos², Vladimir Monteiro Fernandes², Maria Cristina Chammas³, Giovanni Guido Cerri⁴

Resumo **OBJETIVO:** Correlacionar o achado ultra-sonográfico isolado de cisto de cordão umbilical com anomalias fetais, como cromossomopatias e alterações estruturais. Segundo a literatura médica, as implicações clínicas do achado ultra-sonográfico de cisto de cordão nos segundo e terceiro trimestres de gestação estão bem estabelecidas, entretanto, quando no primeiro trimestre, o significado ainda permanece controverso. **MATERIAIS E MÉTODOS:** Foi realizado estudo retrospectivo de gestantes da população geral, consecutivas, com fetos únicos e vivos, que apresentavam apenas o achado de cisto de cordão umbilical, num período de dez anos (1996–2006). Em todos os casos foram realizados exames ultra-sonográficos para o rastreamento de anomalias fetais após o diagnóstico de cisto de cordão. Os recém-nascidos e o cordão umbilical foram examinados após o parto para se verificar a presença de anomalias. **RESULTADOS:** Foram estudados nove casos que apresentavam cisto de cordão umbilical como único achado, sem outros marcadores ultra-sonográficos de anomalias fetais. Detectaram-se dois casos no primeiro trimestre de gestação e sete nos segundo e terceiro trimestres. Dois casos foram submetidos a estudo citogenético fetal, por meio de amniocentese. Nenhum recém-nascido apresentou anomalias estruturais ou aneuploidia. **CONCLUSÃO:** O achado ultra-sonográfico isolado de cisto de cordão umbilical não significou aumento de risco para anomalias estruturais ou aneuploidias.

Unitermos: Feto; Cordão umbilical; Cistos; Ultra-sonografia; Aberrações cromossômicas.

Abstract **OBJECTIVE:** To correlate the isolated sonographic finding of umbilical cord cyst with fetal anomalies such as chromosomopathies and structural changes. According to the medical literature, the clinical implications of the sonographic finding of umbilical cord cyst in the second and third trimesters of pregnancy are well established; however, the meaning of this finding in the first trimester still remains controversial. **MATERIALS AND METHODS:** A retrospective study was developed with consecutive, pregnant women with single living fetuses presenting with umbilical cord cyst as an isolated finding, over a 10-year period (1996–2006). Ultrasound studies were performed in all cases for screening of fetal anomalies after the diagnosis of umbilical cord cyst. Neonates and umbilical cords were evaluated after delivery for the presence of abnormalities. **RESULTS:** Nine cases presenting umbilical cord cyst as a sole finding with no other sonographic marker for fetal abnormality were evaluated. Two cases were detected in the first pregnancy trimester and seven cases in the second and third trimesters. Fetal cytogenetic study was done by means of amniocentesis in two cases. No newborn presented with structural anomalies or aneuploidy. **CONCLUSION:** Isolated sonographic finding of umbilical cord cyst did not imply increased risk for fetal structural anomalies or aneuploidies.

Keywords: Fetus; Umbilical cord; Cysts; Ultrasonography; Chromosome aberrations.

Kobayashi S, Santos JFL, Fernandes VM, Chammas MC, Cerri GG. Correlação entre o achado ultra-sonográfico isolado de cisto de cordão umbilical e anomalias fetais. *Radiol Bras.* 2008;41(3):159–162.

* Trabalho realizado no Centro de Diagnóstico por Imagem do Hospital Sírio-Libanês, São Paulo, SP, e no Instituto de Radiologia do Hospital das Clínicas da Faculdade de Medicina da Universidade de São Paulo (InRad/HC-FMUSP), São Paulo, SP, Brasil.

1. Doutor, Médico Assistente do Instituto de Radiologia do Hospital das Clínicas da Faculdade de Medicina da Universidade de São Paulo (InRad/HC-FMUSP), São Paulo, SP, Brasil.

2. Médicos Residentes de Radiologia e Diagnóstico por Imagem do Hospital Sírio Libanês, São Paulo, SP, Brasil.

3. Doutora, Diretora do Serviço de Ultra-Sonografia do Instituto de Radiologia do Hospital das Clínicas da Faculdade de Medicina da Universidade de São Paulo (InRad/HC-FMUSP), São Paulo, SP, Brasil.

4. Professor Titular do Departamento de Radiologia e Diagnóstico por Imagem da Faculdade de Medicina da Universidade de São Paulo (FMUSP), São Paulo, SP, Brasil.

INTRODUÇÃO

A ultra-sonografia consagrou-se como exame de rotina no pré-natal e vem sendo utilizada há mais de três décadas para tal finalidade. Antes usada para responder se

havia ou não gravidez, vitalidade fetal e gestação única ou gemelar, hoje a ultra-sonografia obstétrica presta-se a diagnosticar pequenos defeitos anatômicos ou até sugerir a presença de anomalias cromossômicas. Serve, portanto, como instrumento de predição e manejo da gestação, uma vez que grande parte das gestantes com fetos malformados não apresenta fatores de risco⁽¹⁾.

Entre os marcadores de malformações visualizados no exame obstétrico ultra-

Endereço para correspondência: Dr. Sérgio Kobayashi. Avenida Angélica, 2395, ap. 112, Higienópolis. São Paulo, SP, Brasil, 01227-907. E-mail: sergio.kobayashi@uol.com.br

Recebido para publicação em 21/7/2007. Aceito, após revisão, em 5/10/2007.

sonográfico, encontram-se as anomalias do cordão umbilical, que envolvem achados vasculares, estruturais, cistos e massas.

O cordão umbilical é formado por volta da sétima semana de idade gestacional e pode ser visualizado no exame ultra-sonográfico na oitava semana^(1,2).

Os cistos de cordão umbilical são divididos entre verdadeiros e pseudocistos, sendo os primeiros revestidos por epitélio e constituídos em cisto do ducto onfalomesentérico ou cisto do ducto alantóide.

Os cistos verdadeiros geralmente estão localizados na extremidade fetal do cordão umbilical e a literatura descreve a associação deles com anomalias do trato gastrointestinal e do trato geniturinário (onfalocele, persistência do úraco e uropatia obstrutiva)^(1,3,4).

Já os pseudocistos não possuem epitélio de revestimento e são originados de edema focal da geléia de Wharton ou da sua ausência por alterações degenerativas. São mais comuns que os verdadeiros e vêm sendo observados em casos de onfalocele e trissomia do 18⁽⁵⁾.

A distinção exata entre os cistos verdadeiros e os pseudocistos não é possível pelo método ultra-sonográfico, sendo possível somente pelo exame histopatológico.

O diagnóstico diferencial dos cistos de cordão são as massas focais do cordão umbilical, que incluem tumores, hematomas, varizes e aneurismas (Figura 1).

A ênfase do presente estudo é o cisto de cordão umbilical, associado a anomalias e aneuploidias fetais, desde 1988, em um estudo realizado por Jauniaux et al.⁽⁶⁾. Encontrou-se correlação entre o cisto de cordão umbilical e anomalias em até 50% dos casos, principalmente quando o achado se deu nos segundo e terceiro trimestres de gestação. Acredita-se que a detecção de cisto de cordão em tais condições indique a realização de estudo cariotípico na vigência da gestação.

Outros estudos⁽⁷⁻¹⁴⁾, entretanto, avaliaram a presença dos cistos de cordão no primeiro trimestre e observaram transitoriedade do achado e o nascimento de crianças normais em grande parte dos casos, o que não justificaria intervenções a fim de obtenção do cariótipo fetal.

A prevalência de cisto de cordão umbilical variou na literatura entre 0,4% e 3,4%, em avaliação ultra-sonográfica nas diferentes idades gestacionais^(7,8).

O objetivo do presente estudo é correlacionar o achado ultra-sonográfico isolado de cisto de cordão umbilical com anomalias fetais, como cromossomopatias e alterações estruturais.

MATERIAIS E MÉTODOS

Durante o período de junho de 1996 a junho de 2006, foram identificados nove casos de exames ultra-sonográficos pré-

natais cujo único achado foi a presença de cisto de cordão umbilical. Os casos foram coletados e registrados em duas unidades de ultra-sonografia obstétrica, com uso de aparelhos Logic 500, Voluson 730 e Logic 9 (GE Medical Systems; Wisconsin, EUA) e transdutores multifrequenciais convexo (3–5 MHz) e transvaginal (5–8 MHz).

Os casos identificados eram de gestantes da população geral, consecutivas, não-selecionadas, com fetos únicos e vivos.

O cisto de cordão umbilical foi definido como uma estrutura anecóica, de paredes finas, junto ao cordão e dentro da cavidade amniótica, separado do pólo fetal e da hérnia fisiológica. Distinguiu-se o cisto de cordão do saco vitelino, que possui paredes mais ecogênicas e localização extra-amniótica. O *color Doppler* foi utilizado para excluir diagnósticos diferenciais (Figura 2). Os parâmetros citados são os mesmos utilizados em trabalhos pregressos encontrados na literatura e visam a diminuir falhas diagnósticas, bem como otimizar o método ultra-sonográfico^(9,10).

Para alguns casos foi oferecido estudo citogenético por amniocentese, por conduta obstétrica, sem interferência do examinador, e de todos os casos foram obtidas informações sobre o estado pós-natal de condições físicas do recém-nascido e presença ou não de anomalias estruturais. A coleta dessas informações deu-se por revisão de prontuários e contato com os obstetras e pediatras envolvidos conforme o caso.

RESULTADOS

Foram estudados nove casos de ultra-sonografia pré-natal que apresentavam cisto de cordão umbilical como único achado de alteração no exame, sem outros marcadores ultra-sonográficos de anomalias fetais, sendo dois casos de primeiro trimestre (Figura 3) e sete casos de segundo e terceiro trimestres (Figura 4).

A Tabela 1 mostra os resultados obtidos.

Vale ressaltar que em todos os casos o cisto de cordão localizava-se em posição mediana em relação ao comprimento do cordão e excêntrica (paraaxial) em relação ao seu diâmetro.

O resultado pós-natal foi normal em todos os casos, bem como o estudo cariotípico obtido por meio de amniocentese.

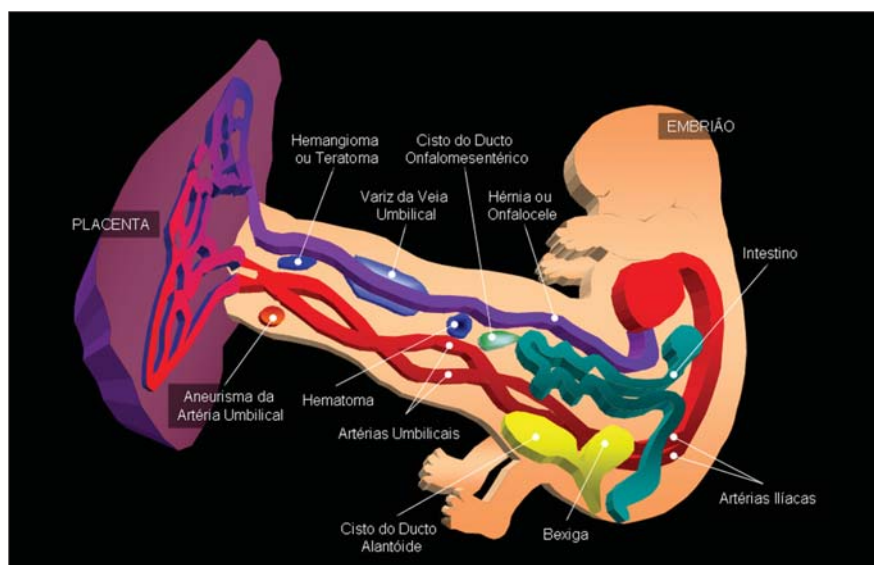


Figura 1. Massas do cordão umbilical. (Modificado de: Callen PW, editor. *Ultra-sonografia em obstetria e ginecologia*. 4ª ed. Rio de Janeiro: Guanabara Koogan; 2002. p. 587).

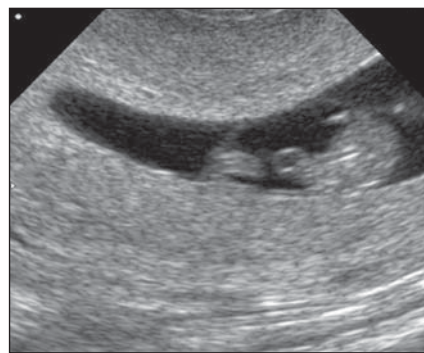
Tabela 1 Tabela demonstrativa dos casos estudados.

Caso	Localização do cisto	Idade gestacional (DUM)	Indicação do exame	Diâmetro do cisto (mm)	Resultado pós-natal
1	Mediana* / Excêntrica†	8 semanas e 3 dias	Rotina	2,5	Normal
2	Mediana / Excêntrica	27 semanas e 7 dias	Rotina	30,7	Normal
3	Mediana / Excêntrica	9 semanas	Rotina	3,0	Normal
4	Mediana / Excêntrica	22 semanas e 4 dias	Rotina	32,0	Normal‡
5	Mediana / Excêntrica	30 semanas e 2 dias	Rotina	17,2	Normal
6	Mediana / Excêntrica	23 semanas	Rotina	27,3	Normal
7	Mediana / Excêntrica	21 semanas e 1 dia	Rotina	25,7	Normal‡
8	Mediana / Excêntrica	22 semanas e 3 dias	Rotina	13,8	Normal
9	Mediana / Excêntrica	26 semanas e 4 dias	Rotina	30,0	Normal

* Localização do cisto em relação ao comprimento do cordão; † Localização do cisto em relação à circunferência do cordão; ‡ Casos com cariótipo normal. DUM, data da última menstruação.

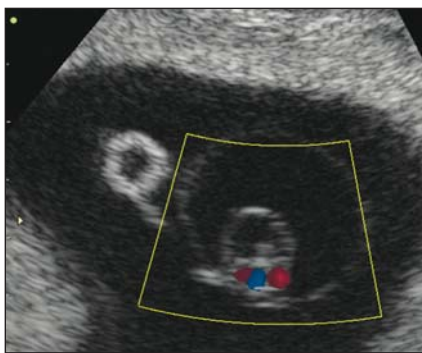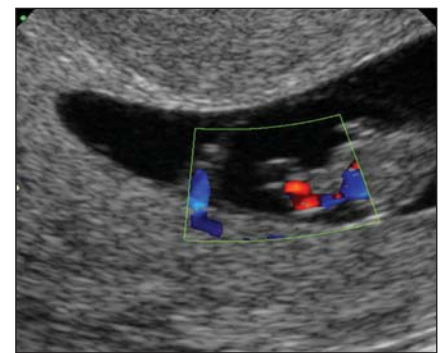


Figura 2. Caso 3. Imagem cística dentro da membrana amniótica, excêntrica ao cordão umbilical, corte transversal. A vesícula vitelina aparece à esquerda na figura.

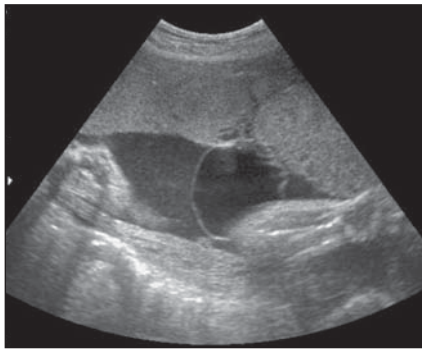

A

Figura 3. Caso 1. **A:** Exame mostra imagem cística em gestação do primeiro trimestre, localizada dentro da membrana amniótica. **B:** Uso do color Doppler possibilita a correlação da imagem com o cordão umbilical.

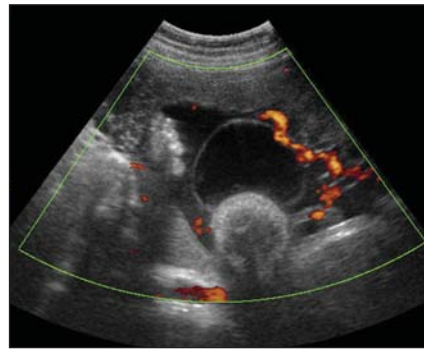


B



A

Figura 4. Caso 4. **A:** Exame ultra-sonográfico mostra imagem cística de paredes finas próxima à placenta e partes fetais. Observa-se que o conteúdo do cisto é anecogênico, mesmo em relação ao líquido amniótico, que apresenta finos *débris*. **B:** O power Doppler evidencia os vasos do cordão umbilical.



B

DISCUSSÃO

A etiologia do cisto de cordão umbilical não está totalmente esclarecida, mas acredita-se que esteja relacionada a um aumento da pressão hidrostática nos vasos do cordão umbilical e extravasamento de conteúdo líquido na região acometida^(10,11).

No primeiro trimestre, o aumento da referida pressão pode estar associado à presença de herniação fisiológica do intestino primitivo, cuja presença e desaparecimento coincidem com relatos de cistos transitórios do cordão umbilical nesse período gestacional. Já nos segundo e terceiro trimestres, o aumento da pressão hidrostática po-

deria ser decorrente da restrição de crescimento fetal, onfalocele e cromossomopatias⁽¹⁰⁾.

A prevalência do cisto de cordão umbilical variou, conforme citado na introdução, entre 0,4% e 3,4%^(8,9). A alta prevalência do estudo de Ross et al.⁽⁹⁾ pode ser atribuída à utilização de população de alto risco na avaliação, sendo que nos outros trabalhos as prevalências, em geral, foram menores⁽¹¹⁾. Além disso, o referido estudo demonstrou que, entre os casos de cisto de primeiro trimestre com resolução espontânea, ou seja, os casos transitórios, houve associação com anomalias fetais em 13% dos casos, totalizando um valor de 26%, incluindo os casos de persistência do cisto até o terceiro trimestre. Foi notado aumento de risco de anomalia fetal nos cistos de cordão com localização próxima às inserções placentária ou fetal do cordão, para os cistos de localização excêntrica em relação ao eixo longitudinal do cordão, e também nos de maior diâmetro.

Dois outros estudos^(8,10) avaliaram um total de 18 casos de cisto de cordão umbilical no primeiro trimestre e obtiveram resultado pós-natal normal das gestações em todos os casos. O estudo de Sepulveda et al.⁽¹⁰⁾ concluiu que a detecção incidental do cisto de cordão umbilical no primeiro trimestre não está associada a prognóstico desfavorável da gestação, considerando-se uma população de baixo risco. Já o estudo de Skibo et al.⁽⁸⁾ aponta para o cisto de cordão no primeiro trimestre como um novo achado de exame, muitas vezes transitório e que não se associa a anomalias fetais, podendo não ser clinicamente significante.

Os autores dos estudos citados^(8,10) consideram que a persistência do achado além do primeiro trimestre deve ser considerada de maneira diferente e até indicar estudo do cariótipo fetal, em razão do maior risco de aneuploidias e malformações.

A conduta sugerida, até o momento, pelos trabalhos publicados na literatura é de que sejam realizados estudo do cariótipo fetal, nos casos de persistência do cisto de cordão umbilical nos segundo e terceiro trimestres, e ultra-sonografias detalhadas por examinador experiente para avaliação da anatomia fetal, nos casos de cisto do cordão umbilical no primeiro trimestre, em busca de outros marcadores de anomalias

fetais. Ocorre que, na maior parte dos estudos citados, o achado de cisto de cordão não se deu de forma isolada como no presente estudo.

Dessa forma, apesar da pequena casuística deste estudo, o achado ultra-sonográfico isolado de cisto de cordão umbilical não significou aumento de risco para anomalias estruturais ou aneuploidias. Com base nos nossos achados, não há indicação de realização de estudo do cariótipo fetal em casos de achado isolado de cisto de cordão umbilical para qualquer idade gestacional.

Agradecimentos

Agradecemos a colaboração de Rita Ortega, da Biblioteca do Instituto de Ensino e Pesquisa do Hospital Sírrio Libanês, e de Fabio Augusto dos Santos pela diagramação do trabalho.

REFERÊNCIAS

- Harris RD, Alexander RD. Ultra-sonografia da placenta e cordão umbilical. In: Callen PW, editor. Ultra-sonografia em obstetrícia e ginecologia. 4ª ed. Rio de Janeiro: Guanabara Koogan; 2002. p. 563-90.
- Moore KL, Persaud TVN. Formação do embrião humano. In: Moore KL, Persaud TVN, editores. Embriologia clínica. 5ª ed. Rio de Janeiro: Guanabara Koogan; 1994. p. 51-66.
- Stella A, Babbo GL. Omphalocele and umbilical cord cyst. *Minerva Ginecol.* 2000;52:213-6.
- Smith GN, Walker M, Johnston S, et al. The sonographic finding of persistent umbilical cord cystic masses is associated with lethal aneuploidy and/or congenital anomalies. *Prenat Diagn.* 1996; 16:1141-7.
- Kiran H, Kiran G, Kanber Y. Pseudocyst of the umbilical cord with mucoid degeneration of Wharton's jelly. *Eur J Obstet Gynecol Reprod Biol.* 2003;111:91-3.
- Jauniaux E, Donner C, Thomas C, et al. Umbilical cord pseudocyst in trisomy 18. *Prenat Diagn.* 1988;8:557-63.
- Rempen A. Sonographic first-trimester diagnosis of umbilical cord cyst. *J Clin Ultrasound.* 1989; 17:53-5.
- Skibo LK, Lyons EA, Levi CS. First-trimester umbilical cord cysts. *Radiology.* 1992;182:719-22.
- Ross JA, Jurkovic D, Zosmer N, et al. Umbilical cord cysts in early pregnancy. *Obstet Gynecol.* 1997;89:442-5.
- Sepulveda W, Leible S, Ulloa A, et al. Clinical significance of first trimester umbilical cord cysts. *J Ultrasound Med.* 1999;18:95-9.
- Sepulveda W. Beware of the umbilical cord 'cyst' [comment]. *Ultrasound Obstet Gynecol.* 2003;21: 213-4.
- Ghezzi F, Raio L, Di Naro E, et al. Single and multiple umbilical cord cysts in early gestation: two different entities. *Ultrasound Obstet Gynecol.* 2003;21:215-9.
- Emura T, Kanamori Y, Ito M, et al. Omphalocele associated with a large multilobular umbilical cord pseudocyst. *Pediatr Surg Int.* 2004;20:636-9.
- Yonemoto H, Itoh S, Nakamura Y, et al. Umbilical cord cyst detected in the first trimester by two- and three-dimensional sonography. *J Clin Ultrasound.* 2006;34:150-2.