

SÍNDROME DE MENDELSON: RELATO DE CASO*

Diego Correa de Andrade¹, Henrique Lins e Horta², Lilian Freitas Alves³,
Wilson Campos Tavares Júnior¹, Cid Sergio Ferreira⁴

Resumo Paciente admitida com quadro de engasgo seguido de dispnéia, cianose e perda de consciência, recuperada após aspiração de vias aéreas. Evoluiu com agravamento do quadro clínico até início de tratamento de suporte, quando apresentou rápido restabelecimento. Radiografia de tórax do dia da internação demonstrou infiltrado difuso bilateral e à tomografia observou-se imagem em vidro fosco difuso. Objetiva-se demonstrar alterações tomográficas nesta síndrome.

Unitermos: Síndrome de Mendelson; Radiografia de tórax; Tomografia computadorizada.

Abstract *Mendelson syndrome: a case report.*

A choking patient was admitted with dyspnea, cyanosis, and loss of consciousness, which initially improved after suction of the airways. The patient presented worsening of the clinical parameters until the introduction of supportive treatment, after which she rapidly recovered. Chest x-ray taken on day of hospitalization showed bilateral diffuse alveolar filling pattern, and computed tomography showed ground glass areas. The aim of this paper is to show the radiological features of this syndrome.

Key words: Mendelson syndrome; Chest x-ray; Computed tomography.

INTRODUÇÃO

O termo pneumonite química se refere à lesão pulmonar aguda causada por aspiração de substâncias tóxicas às vias aéreas inferiores. A pneumonite associada à aspiração de ácido gástrico é conhecida como síndrome de Mendelson. Esta síndrome foi primeiramente descrita por Mendelson, em 1946, como uma doença letal devido à aspiração gástrica durante a anestesia geral de uma cesariana de emergência⁽¹⁾.

RELATO DO CASO

Paciente T.M.S., sexo feminino, 36 anos de idade, admitida no Hospital de Pronto-Socorro João XXIII, com história de engasgo seguido de dispnéia rapidamente progressiva, cianose e perda de consciência. Recuperou rapidamente o

estado de consciência após aspiração de vias aéreas, sendo verificada a eliminação de corpo estranho (restos alimentares) após crise de tosse. Ao exame físico, apresentava dispnéia, sons respiratórios reduzidos associados a roncocalos e crepitações difusas. Foi realizada radiografia de tórax no dia da internação (Figura 1A) e iniciado tratamento suportivo com O₂ suplementar e micronebulização. A radiografia realizada no dia seguinte mostrou piora radiológica, com exacerbação das alterações (Figura 1B). Foi realizada tomografia computadorizada (Figura 2).

A paciente evoluiu com melhora progressiva da dispnéia e da hipoxemia, utilizando-se tratamento suportivo. Foram realizadas espirometria e nova radiografia de tórax, sem alterações significativas cerca de um mês após a data da admissão.

DISCUSSÃO

O principal mecanismo fisiopatológico envolvido na síndrome de Mendelson é a lesão pulmonar aguda por ácido e partículas de material gástrico, sem processo infeccioso concomitante. A magnitude do acometimento é diretamente relacionada ao pH e ao volume do conteúdo aspirado. Acredita-se que sejam necessários pH menor que 2,5 e quantidade maior que 0,3 ml/kg (20–25 ml em adultos)⁽²⁻⁴⁾. A agressão pulmonar é bifásica: primeiro pico (uma a

duas horas após aspiração), resultado do efeito cáustico direto na interface alvéolo-capilar. Posteriormente, ocorre o segundo pico (quatro a seis horas), associado a infiltrado de neutrófilos no alvéolo e interstício pulmonar, com achados histológicos característicos de inflamação aguda. Em 48 horas pode haver a formação de membrana hialina. Estudos bacteriológicos mostram material inicialmente estéril, mas podendo haver a possibilidade de infecção bacteriana subsequente⁽⁵⁾.

O principal fator predisponente para a aspiração é a depressão do nível de consciência. A doença pode acometer qualquer idade, sendo mais comum em pacientes jovens⁽⁶⁾. O quadro clínico varia desde paciente assintomático até quadro de dispnéia grave com início abrupto⁽⁷⁾. O diagnóstico é presuntivo e baseado em achados clínicos e no curso da doença. São comuns tosse não produtiva, dispnéia, taquipnéia, broncoespasmo, crepitações difusas, edema pulmonar, hipoxemia, hipotensão e cianose após duas a cinco horas da aspiração⁽⁸⁾. A principal abordagem terapêutica é o suporte ventilatório, com o uso de O₂ suplementar, medidas de manutenção de vias aéreas, e nos casos mais graves medidas usuais para o tratamento da insuficiência respiratória aguda^(7,9).

O curso é variado, sendo influenciado pelas condições clínicas da população estudada. Em um estudo retrospectivo foram

* Trabalho realizado nos Serviços de Radiologia e Clínica Médica do Hospital das Clínicas da Universidade Federal de Minas Gerais (HC-UFMG) e no Serviço de Clínica Médica do Hospital de Pronto-Socorro João XXIII, Belo Horizonte, MG.

1. Médicos Residentes do Serviço de Radiologia e Diagnóstico por Imagem do HC-UFMG.

2. Médico Residente do Serviço de Clínica Médica do HC-UFMG.

3. Médica Residente do Serviço de Clínica Médica do Hospital João XXIII-FHEMIG.

4. Professor Titular de Radiologia da Faculdade de Medicina da UFMG.

Endereço para correspondência: Dr. Wilson Campos Tavares Júnior. Rua Alagoas, 581, ap. 1704, Funcionários. Belo Horizonte, MG, 30130-160. E-mail: wilsontavaresjmd@yahoo.fr

Recebido para publicação em 24/6/2004. Aceito, após revisão, em 28/9/2004.

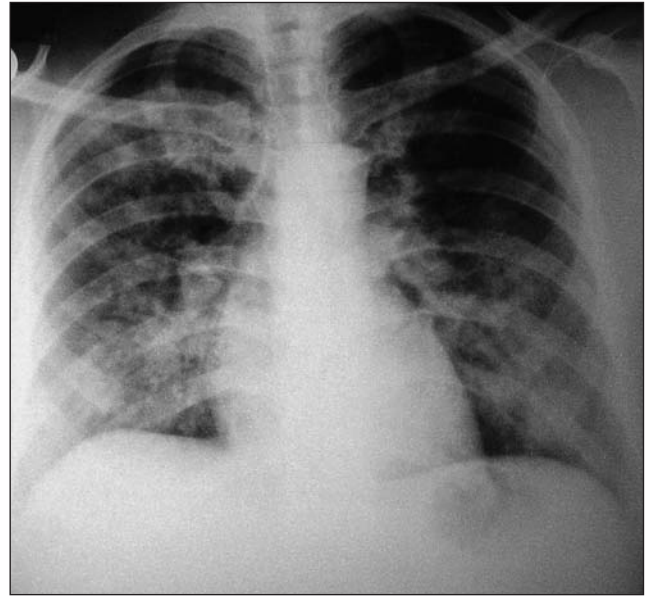
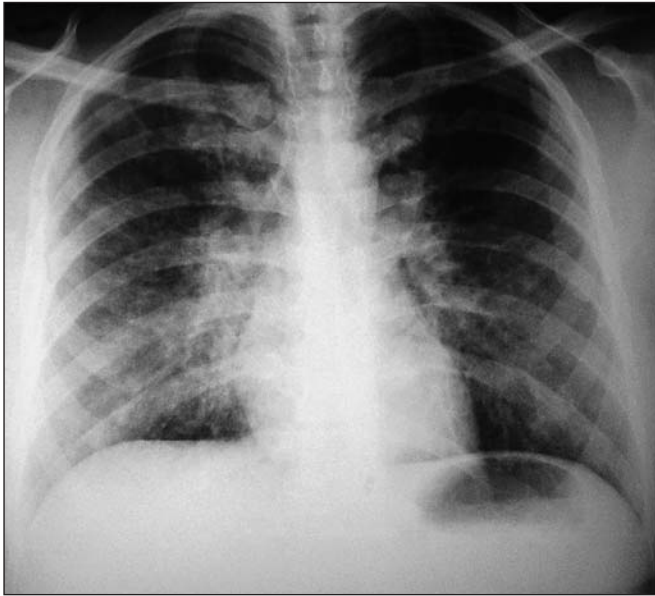


Figura 1. (A) Radiografia de tórax demonstrando infiltrado intersticial de padrão nodular confluinte, predominando em terços médios e bases. (B) Radiografia de controle, em que se observa aumento do infiltrado intersticial e tendência de confluência das opacidades nodulares.

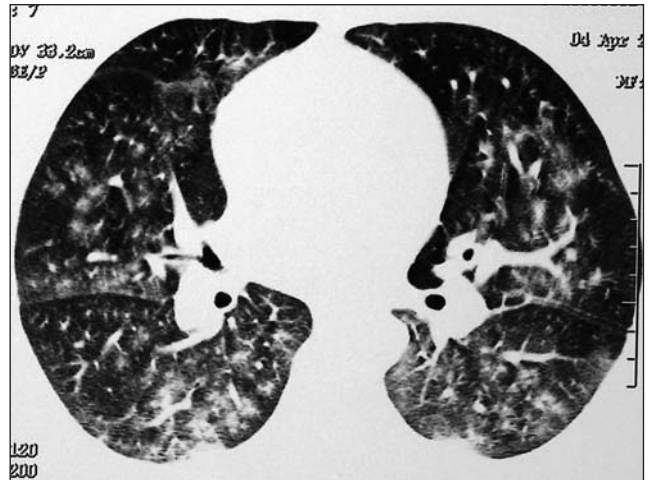
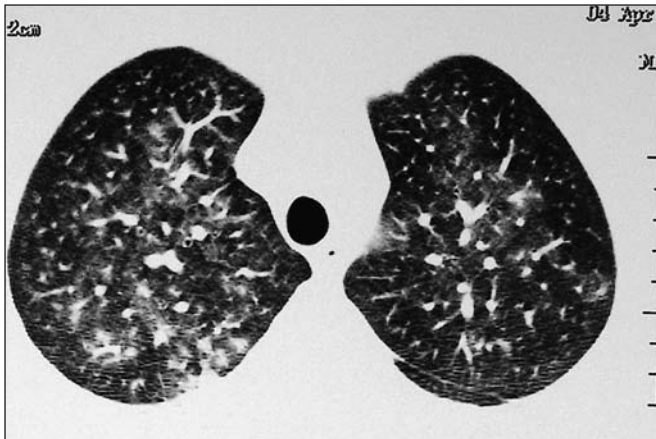


Figura 2. Tomografia computadorizada de tórax revelando imagens de vidro fosco e nódulos centrolobulares de contornos indefinidos bilateralmente, sobretudo em segmentos basais posteriores.

observados: até 12% dos pacientes apresentam curso fulminante e óbito logo após a aspiração, presumidamente devido à síndrome do desconforto respiratório agudo; cerca de 62% evoluem com rápida melhora clínica e radiológica; 26% apresentam inicialmente uma melhora, podendo posteriormente desenvolver novos infiltrados no raio-x (provavelmente devido a infecção bacteriana secundária sobreposta)^(5,10-12). O acompanhamento dos pacientes que sobrevivem ao quadro de aspiração grave

revela tanto casos de cura completa quanto evolução para fibrose pulmonar⁽⁷⁾.

As alterações radiológicas aparecem em poucas horas, apresentando-se como infiltrado peri-hilar bilateral, consolidações alveolares, infiltrados multifocais irregulares e consolidações lobares e segmentares⁽¹⁰⁾. Devido à instalação súbita do quadro, do pronto diagnóstico clínico (a partir da história de perda de consciência seguida de aspiração) e da melhora após iniciado tratamento correto, o estudo radio-

lógico por tomografia computadorizada do tórax é raramente executado⁽¹¹⁾. Este caso, portanto, apresenta tais alterações tomográficas como uma contribuição para o reconhecimento dos inúmeros diagnósticos diferenciais em pacientes admitidos em serviços de pronto atendimento com quadro de insuficiência respiratória aguda.

REFERÊNCIAS

1. Mendelson CL. The aspiration of stomach contents into the lungs during obstetric anesthesia. *Am J Obstet Gynecol* 1946;52:191-205.

2. Fisk RL, Symes JF, Aldridge LL, Couves CM. The pathophysiology and experimental therapy of acid pneumonitis in ex vivo lungs. *Chest* 1970;57:364-70.
3. James CF, Modell JH, Gibbs CP, Kuck EJ, Ruiz BC. Pulmonary aspiration – effects of volume and pH in the rat. *Anesth Analg* 1984;63:665-8.
4. Exarhos ND, Logan WD Jr, Abbott OA, Hatcher CR Jr. The importance of pH and volume in tracheo-bronchial aspiration. *Dis Chest* 1965;47:167-9.
5. Gibbs CP, Modell JH. Pulmonary aspiration of gastric contents: pathophysiology, prevention, and management. *In: Miller RD, ed. Anesthesia*. 4th ed. New York: Churchill Livingstone, 1994:1437-64.
6. Adnet F, Baud F. Relation between Glasgow Coma Scale and aspiration pneumonia. *Lancet* 1996;348:123-4.
7. Marik PE. Aspiration pneumonitis and aspiration pneumonia. *N Engl J Med* 2001;344:665-71.
8. Schwartz DJ, Wynne JW, Gibbs CP, Hood CI, Kuck EJ. The pulmonary consequences of aspiration of gastric contents at pH values greater than 2.5. *Am Rev Respir Dis* 1980;121:119-26.
9. Matthay MA, Rosen GD. Acid aspiration induced lung injury. New insights and therapeutic options. *Am J Respir Crit Care Med* 1996;154(2 Pt 1):277-8.
10. Bynum LJ, Pierce AK. Pulmonary aspiration of gastric contents. *Am Rev Respir Dis* 1976;114:1129-36.
11. Sladen A, Zanca P, Hadnott WH. Aspiration pneumonitis: the sequelae. *Chest* 1971;59:448-50.
12. Steiner J, Bachofen M, Bachofen H. Recovery from aspiration pneumonitis. *Pneumonologie* 1974;151:127-34.
13. Marom EM, McAdams HP, Erasmus JJ. The many faces of pulmonary aspiration. *AJR* 1999;172:121-8.
14. Franquet T, Gimenez A, Roson N, Torrubia S, Sabaté JM, Pérez C. Aspiration diseases: findings, pitfalls, and differential diagnosis. *RadioGraphics* 2000;20:673-85.