

PATOLOGIAS DO COMPARTIMENTO ILIOPSOAS: AVALIAÇÃO RADIOLÓGICA*

Alberto Ribeiro de Souza Leão¹, Raquel Portugal Guimarães Amaral², Thiago Giansante Abud³, Guilherme Tadeu Sawaia Demarchi², Edison de Oliveira Freire Filho¹, Paulo Rogério Novack³, Flavio do Amaral Campos², José Eduardo Mourão Santos⁴, David Carlos Shigueoka⁵, Artur da Rocha Corrêa Fernandes⁶, Jacob Szejnfeld⁷, Giuseppe D'Ippolito⁸

Resumo Limite posterior do retroperitônio, o compartimento iliopsoas localiza-se externamente ao mesmo, sendo composto dos músculos psoas maior, psoas menor e ilíaco. O quadro de sintomas dos pacientes com acometimento patológico deste compartimento é amplo e inespecífico, podendo haver importante atraso no diagnóstico. Entretanto, na busca do diagnóstico etiológico das alterações do compartimento iliopsoas, sabemos que as infecções, os tumores e as hemorragias respondem pela quase totalidade das lesões. Por meio da avaliação retrospectiva de exames radiológicos de pacientes com patologias do iliopsoas e que tiveram o diagnóstico confirmado por exame anatomopatológico ou acompanhamento clínico, revisamos a anatomia deste compartimento, assim como as suas principais formas de acometimento, identificando sinais que auxiliem na diferenciação dos potenciais diagnósticos diferenciais. Na abordagem de cada patologia discutiremos os principais sinais radiológicos, como a presença de gás em abscessos piogênicos, alterações ósseas em corpos vertebrais nas lesões secundárias a tuberculose, comprometimento dos planos fasciais nas lesões tumorais e diferenças na densidade e intensidade de sinal dos hematomas nas diferentes fases de degradação da hemoglobina, entre outros. Dessa forma, procuramos apresentar casos que exemplifiquem as doenças mais frequentes do compartimento iliopsoas, destacando a importância dos seus diferentes sinais, aproximando-nos de um diagnóstico etiológico específico.

Unitermos: Músculo iliopsoas; Músculo psoas; Tomografia computadorizada; Abscessos; Neoplasias.

Abstract *Iliopsoas compartment lesions: a radiological evaluation.*

The iliopsoas compartment, a posterior boundary of the retroperitoneum, is comprised of the psoas major, psoas minor and iliac muscles. The symptoms picture in patients presenting with pathological involvement of this compartment may show a wide range of nonspecific clinical presentations that may lead to delayed diagnosis. However, in the search of an etiological diagnosis, it is already known that inflammation, tumors, and hemorrhages account for almost all the lesions affecting the iliopsoas compartment. By means of a retrospective analysis of radiological studies in patients with iliopsoas compartment lesions whose diagnosis was confirmed by anatomopathological evaluation or clinical follow-up, we have reviewed its anatomy as well as the main forms of involvement, with the purpose of identifying radiological signs that may help to narrow down the potential differential diagnoses. As each lesion is approached we will discuss the main radiological findings such as presence of gas in pyogenic abscesses, bone destruction and other bone changes of vertebral bodies in lesions secondary to tuberculosis, involvement of fascial planes in cases of neoplasms, and differences in signal density and intensity of hematomas secondary to hemoglobin degradation, among others. So, we have tried to present cases depicting the most frequent lesions involving the iliopsoas compartment, with emphasis on those signs that can lead us to a more specific etiological diagnosis.

Keywords: Iliopsoas muscle; Psoas muscle; Computed tomography; Abscesses; Neoplasms.

* Trabalho realizado no Departamento de Diagnóstico por Imagem da Universidade Federal de São Paulo-Escola Paulista de Medicina (Unifesp-EPM), São Paulo, SP, Brasil.

1. Pós-graduandos do Departamento de Diagnóstico por Imagem da Universidade Federal de São Paulo-Escola Paulista de Medicina (Unifesp-EPM), São Paulo, SP, Brasil.

2. Residentes de Radiologia do Departamento de Diagnóstico por Imagem da Universidade Federal de São Paulo-Escola Paulista de Medicina (Unifesp-EPM), São Paulo, SP, Brasil.

3. Especializandos do Departamento de Diagnóstico por Imagem da Universidade Federal de São Paulo-Escola Paulista de Medicina (Unifesp-EPM), São Paulo, SP, Brasil.

4. Mestre em Radiologia Clínica pela Universidade Federal de São Paulo-Escola Paulista de Medicina (Unifesp-EPM), São Paulo, SP, Brasil.

5. Doutor em Radiologia Clínica, Médico do Departamento de Diagnóstico por Imagem da Universidade Federal de São Paulo-

Escola Paulista de Medicina (Unifesp-EPM), São Paulo, SP, Brasil.

6. Docente do Departamento de Diagnóstico por Imagem da Universidade Federal de São Paulo-Escola Paulista de Medicina (Unifesp-EPM), São Paulo, SP, Brasil.

7. Professor Livre-Docente do Departamento de Diagnóstico por Imagem da Universidade Federal de São Paulo-Escola Paulista de Medicina (Unifesp-EPM), São Paulo, SP, Brasil.

8. Professor Adjunto do Departamento de Diagnóstico por Imagem da Universidade Federal de São Paulo-Escola Paulista de Medicina (Unifesp-EPM), São Paulo, SP, Brasil.

Endereço para correspondência: Dr. Alberto Ribeiro de Souza Leão, Avenida Jacutinga, 343, ap. 12, Moema, São Paulo, SP, Brasil, 04515-030. E-mail: ar.leao@uol.com.br

Recebido para publicação em 17/1/2006. Aceito, após revisão, em 16/11/2006.

INTRODUÇÃO

Neste estudo revisaremos a anatomia do compartimento iliopsoas, assim como as suas principais formas de acometimento, buscando identificar sinais que auxiliem na diferenciação dos potenciais diagnósticos diferenciais. O espectro de sintomas dos pacientes com comprometimento do compartimento iliopsoas é amplo e inespecífico, retardando bastante o diagnóstico em boa parte dos casos^(1,2). Historicamente, os

radiologistas já fizeram uso da planigrafia, urografia excretora, medicina nuclear e ultra-sonografia na detecção das patologias que acometem o compartimento iliopsoas; entretanto, o uso da tomografia computadorizada (TC) foi um divisor de águas na diferenciação de lesões com essa localização^(3,4). É importante observar que, apesar das diversas tentativas de definir sinais específicos para determinar a etiologia da lesão do psoas, a maioria dos autores identificou aspectos superponíveis, dificultando um diagnóstico mais preciso em número importante de casos. No entanto, buscaremos validar a sensibilidade e a especificidade de algumas alterações radiológicas, na tentativa de auxiliar na diferenciação etiológica da lesão a ser avaliada. Dentro desse contexto, procuramos apresentar casos que exemplifiquem as doenças mais comuns que acometem o compartimento iliopsoas, destacando os sinais que permitiriam um diagnóstico mais específico.

Foram selecionados, retrospectivamente, exames de imagem realizados no Hospital São Paulo – Universidade Federal de São Paulo-Escola Paulista de Medicina, de pacientes com patologias do iliopsoas e que tiveram o diagnóstico confirmado por exame anatomopatológico ou por acompanhamento clínico.

DISCUSSÃO

Anatomia

O compartimento iliopsoas pode ser envolvido por diferentes patologias, incluindo infecções, tumores e hemorragias. O espectro de sintomas desses pacientes é amplo e inespecífico, retardando bastante o diagnóstico em boa parte dos casos⁽¹⁾.

O compartimento iliopsoas consiste dos músculos psoas maior, psoas menor e ilíaco (Figura 1). O músculo ilíaco tem origem na asa do osso de mesmo nome. O psoas maior se origina no processo transverso de T12 e se une ao ilíaco ao nível de L5-S2, formando o músculo iliopsoas. Este se insere no trocânter menor do fêmur. O psoas menor localiza-se anteriormente ao psoas maior. Tem origem nos corpos vertebrais de T12-L1, inserindo-se na eminência iliopectínea. Todos estão envolvidos pela fásia iliopsoas^(1,2). A fásia iliopsoas, anteriormente, é formada pela fásia transversalis,

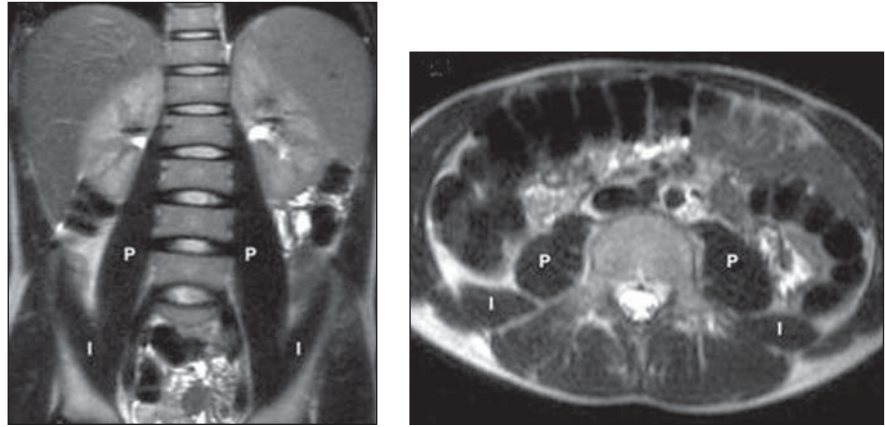


Figura 1. RM T2 coronal (A) e axial (B) demonstrando o aspecto habitual dos músculos ilíaco (I) e psoas (P).

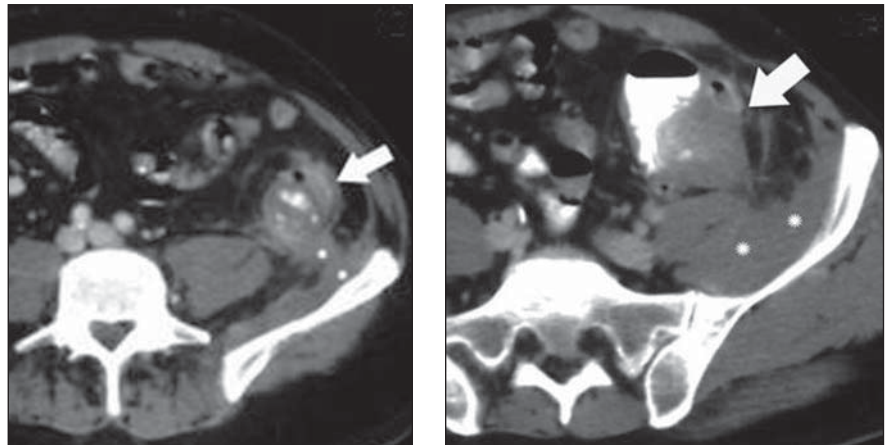


Figura 2. Paciente com diverticulite aguda (setas) e sinais de processo inflamatório pericolônico estendendo-se para o músculo iliopsoas (asteriscos).

a qual representa o limite posterior do retroperitônio, definindo-se assim o compartimento iliopsoas, com localização externa e posterior em relação ao retroperitônio^(3,4).

Infecção

O acometimento infeccioso do compartimento iliopsoas pode ocorrer de forma primária ou secundária. Abscessos primários do iliopsoas são raros e geralmente idiopáticos. Os microrganismos mais frequentemente envolvidos são o *Staphylococcus aureus* e Gram-negativos. Pacientes imunocomprometidos e especialmente aqueles em uso de corticoterapia, quimioterapia e HIV-positivos estão particularmente predispostos à infecção^(1,3). O acometimento secundário do iliopsoas é muito mais frequente e geralmente decorre da

disseminação de processos infecciosos com origem renal (abscessos perinefríticos), óssea (osteomielite e tuberculose) e em alças intestinais (apendicite, diverticulite, doença de Crohn, carcinoma de cólon perfurado) (Figura 2)⁽¹⁾.

Na TC os abscessos piogênicos apresentam-se como lesões de baixa atenuação, sendo este o sinal mais freqüente, porém não-específico, pois pode ser encontrado também em neoplasias com importante necrose e hematomas crônicos (Figuras 3, 7 e 8)⁽¹⁾. Embora o achado de bolhas de gás seja bastante específico deste tipo de lesão, está presente apenas em cerca de 50% dos casos⁽¹⁻³⁾. Nestes casos, a TC é o método mais sensível para detectar a presença de gás na lesão (Figura 4)^(1,2). Os abscessos piogênicos apresentam, ainda, um típico

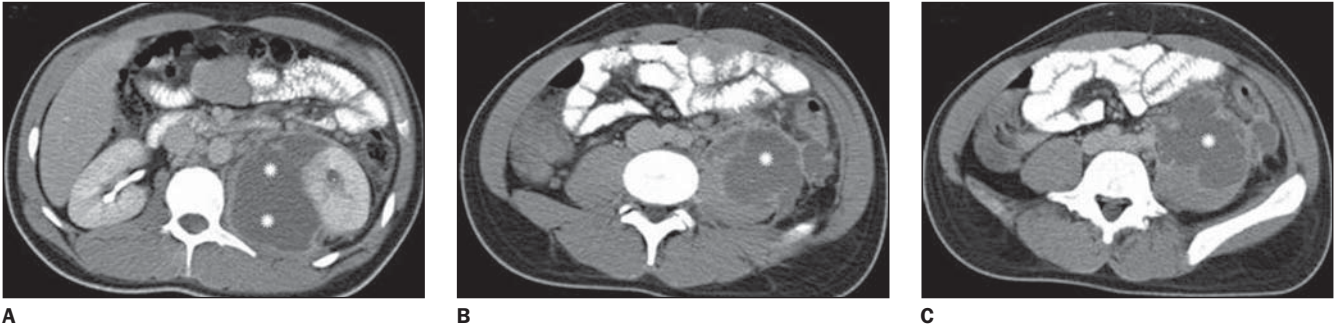


Figura 3. Abscesso perinefrético e em psoas secundário a pielonefrite. Volumosa coleção líquida encapsulada (asteriscos) promovendo aumento volumétrico do psoas e deslocando o rim esquerdo.

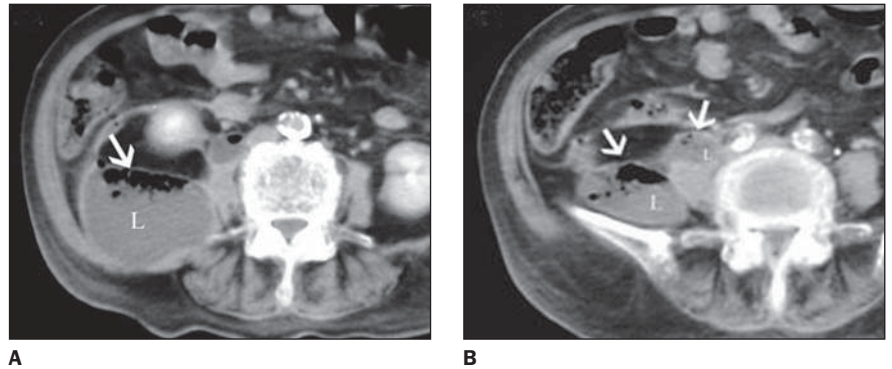


Figura 4. Abscesso de origem indeterminada. Volumoso abscesso acometendo os músculos psoas e íliaco à direita, com presença de componente líquido (L) e gasoso (setas).

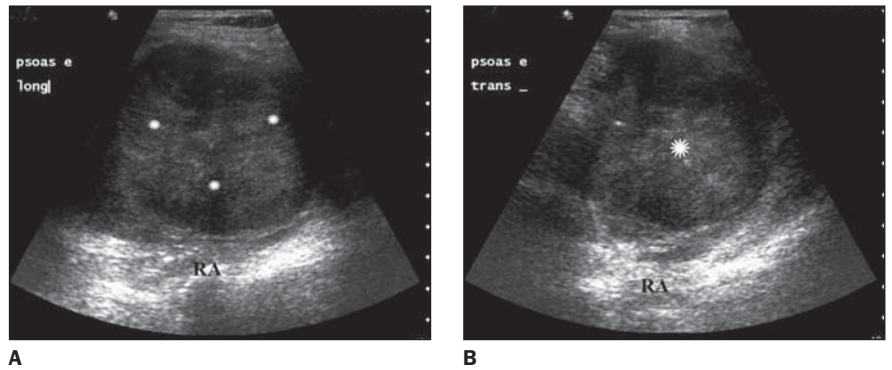


Figura 5. Abscesso do psoas. Volumosa coleção (asteriscos) heterogênea com reforço posterior e ecos em suspensão.

realce marginal após administração de contraste, observado na TC e na ressonância magnética (RM) (Figura 3). A densificação dos planos adiposos adjacentes e o grau variado de destruição óssea podem ser vistos em alguns casos⁽²⁾. Ao ultra-som essas lesões apresentam aspecto pouco específico, observando-se massa com conteúdo heterogêneo e nível líquido/líquido, com destaque para os ecos em suspensão e *débris* (Figura 5)⁽²⁾.

Entre os quadros infecciosos, a tuberculose era a causa mais comum de abscessos envolvendo a coluna, região paraespinal e compartimento iliopsoas. Com o maior

controle da doença, a etiologia piogênica se tornou preponderante. Entretanto, com a disseminação do HIV houve um reaparecimento nos casos de infecções paraespinais por tuberculose, que se caracteriza por destruição óssea, coleções líquidas e calcificações capsulares (Figura 6)⁽²⁾.

Tumores

O envolvimento tumoral do iliopsoas, na maioria dos casos, é secundário a extensão direta de tumores adjacentes com origem retroperitoneal, abdominal, pélvica, neurogênica, óssea e linfonodal⁽¹⁾. Os planos fasciais retroperitoneais não oferecem

barreira para a disseminação tumoral, com a invasão ocorrendo diretamente e de forma aleatória, em contraste com o acometimento inflamatório/infeccioso⁽³⁾. Na TC e na RM observam-se lesões com aspecto homogêneo ou heterogêneo em função da presença de necrose, hemorragia e alterações na estrutura celular (Figura 7)⁽³⁾. Os achados mais valorizados na distinção entre os tumores e os abscessos e hematomas seriam a presença de adenopatia, destruição óssea e descontinuidade dos planos fasciais⁽⁴⁾.

Tumores primários do iliopsoas são raros, sendo o lipossarcoma, fibrossarcoma,

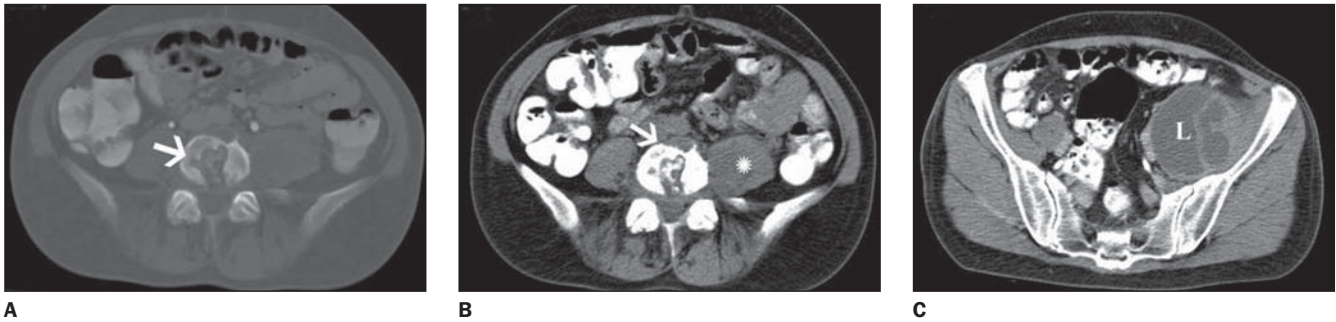


Figura 6. Abscesso paravertebral e em músculo ilíaco à esquerda secundário a tuberculose. Nota-se lesão osteolítica (setas) com esclerose óssea e ruptura da cortical no nível de L5 (A), associada a aumento volumétrico e heterogêneo do psoas à esquerda (asterisco em B) e volumosa coleção líquida e multisseptada na fossa ilíaca esquerda (L em C).

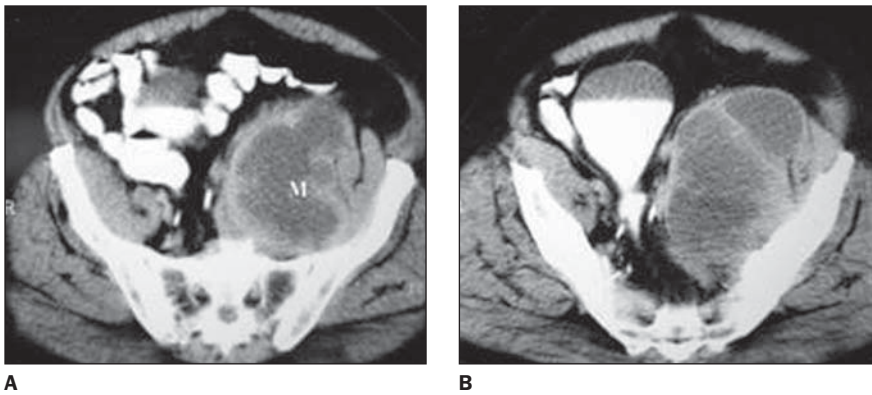


Figura 7. Sarcoma indiferenciado de retroperitônio envolvendo o compartimento iliopsoas. Presença de volumosa massa (M em A) heterogênea com áreas de liquefação central correspondendo a necrose e simulando processo infeccioso.

leiomiossarcoma e hemangiopericitoma as variantes histológicas geralmente encontradas (Figura 7)^(1,2). Metástases para o iliopsoas são também raras e mais comumente decorrem da disseminação hematogênica de linfoma, melanoma e carcinomas de colo uterino, ovário, estômago, pulmão e mama (Figura 8)^(1,2). O aspecto dessas lesões é bastante superponível, com exceção do lipossarcoma pela presença do componente adiposo detectado na TC ou na RM.

Hematomas

Os hematomas do compartimento iliopsoas podem ser espontâneos ou secundários a diátese hemorrágica, terapia anticoagulante, trauma, tumor, cirurgia ou biópsia recentes ou decorrentes de extensão de sangramento em órgãos e vasos adjacentes^(1,2). Correlacionando-se fator causal e idade do paciente, observou-se maior associação com coagulopatias e trauma na faixa etária mais jovem (quarta década) e ruptura de aneurisma aórtico e terapia anticoagulante para doença arteriosclerótica e tromboembolismo na faixa etária mais velha (sétima década)⁽³⁾.

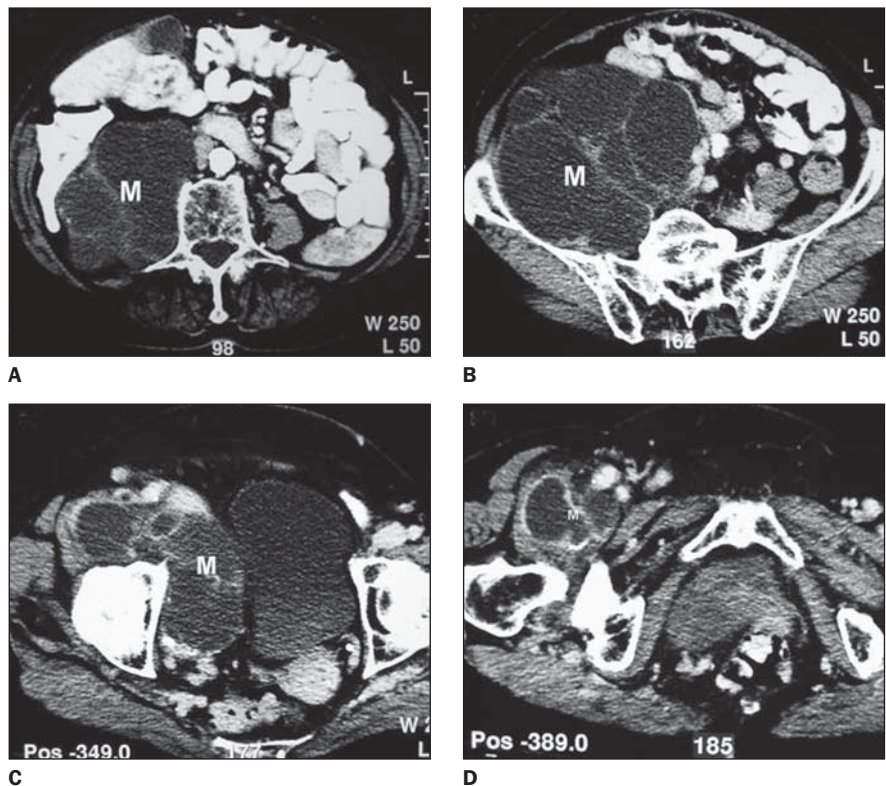


Figura 8. Metástase retroperitoneal por adenocarcinoma mucinoso de ovário. Nota-se grande massa cística e multisseptada abdômino-pélvica envolvendo o compartimento iliopsoas à direita (M) e com extensão para a região inguinal (D).

Na TC a hemorragia aguda apresenta-se com aumento muscular e conteúdo hiperdenso (geralmente acima de 40 UH), sem realce após a injeção de contraste (Figura 9), exceto na presença de sangramento ativo^(1,2). O acometimento, nestes casos, tende a ocorrer difusamente, preenchendo todo o compartimento muscular, sendo este sinal valorizado na distinção com processos de origem infecciosa ou neoplásica⁽⁴⁾. Nível líquido-líquido pode estar presente em fases subagudas e tardias (Figura 10). Hematomas crônicos podem ser indistinguíveis de abscessos e tumores necrosados, devendo-se recorrer à aspiração percutânea nestes casos (Figura 10)^(1,2). Na avaliação por RM o aspecto da hemorragia vai depender da fase evolutiva do hematoma. Na fase aguda as imagens pesadas em T1 exibem o sangramento com iso ou discreto hipossinal em relação ao músculo; nas seqüências pesadas em T2 podemos ter hiper ou hipossinal. Hematomas subagudos podem

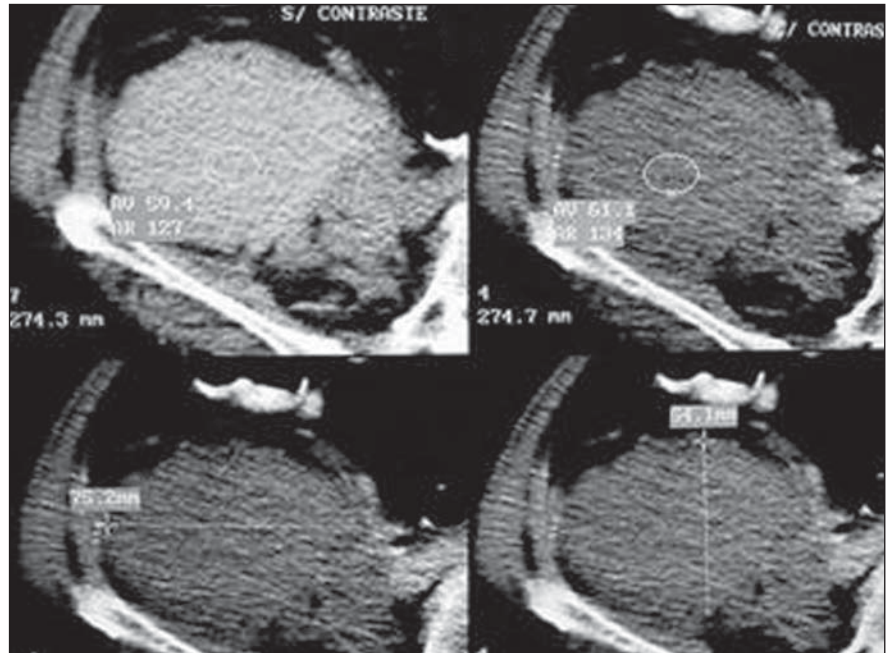


Figura 9. Volumoso hematoma em iliopsoas à direita decorrente de ferimento por arma de fogo. Nota-se formação hiperdensa, com densidade semelhante ao sangue (UH = 59) e sem realce significativo após injeção de contraste (UH = 61).

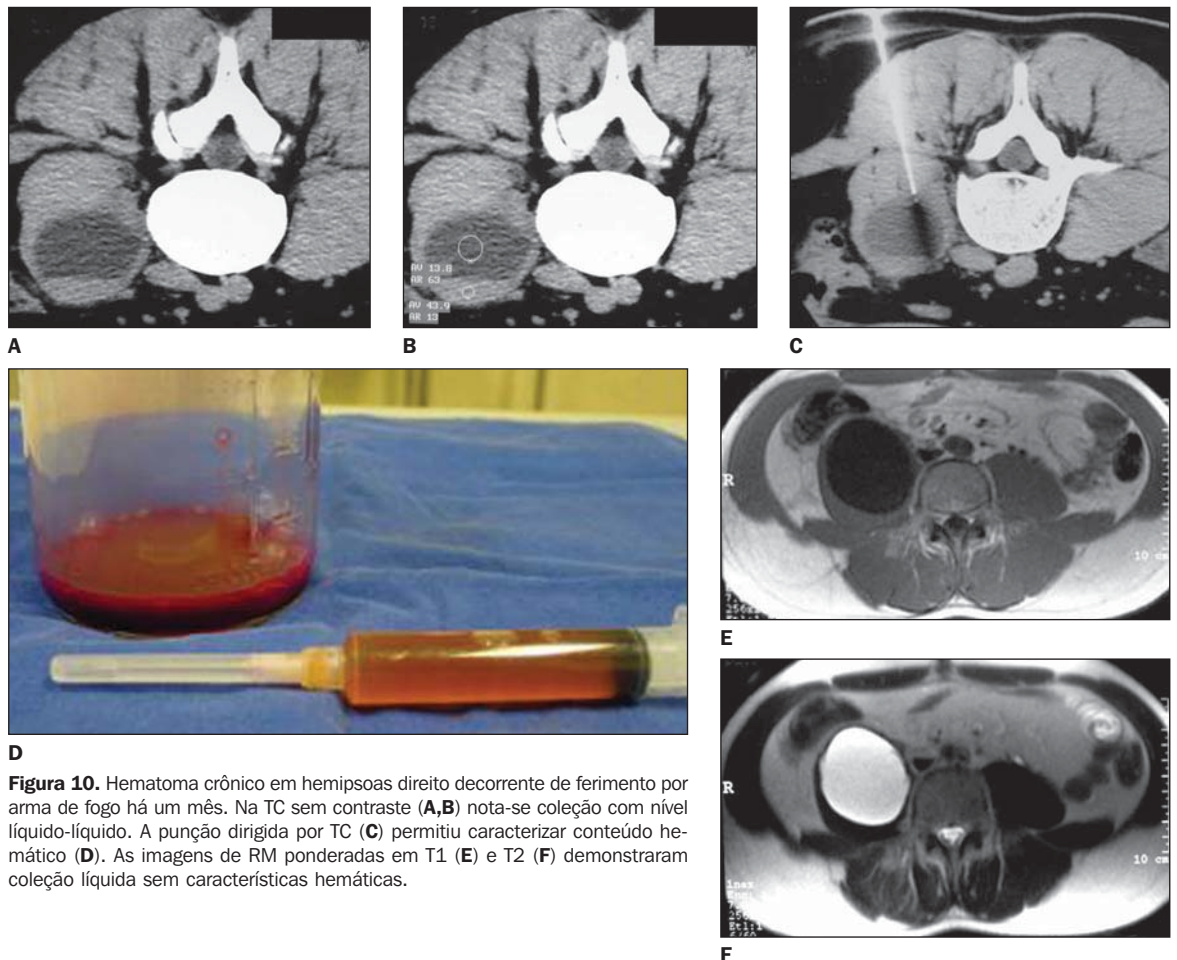


Figura 10. Hematoma crônico em hemipsoas direito decorrente de ferimento por arma de fogo há um mês. Na TC sem contraste (A,B) nota-se coleção com nível líquido-líquido. A punção dirigida por TC (C) permitiu caracterizar conteúdo hemático (D). As imagens de RM ponderadas em T1 (E) e T2 (F) demonstraram coleção líquida sem características hemáticas.

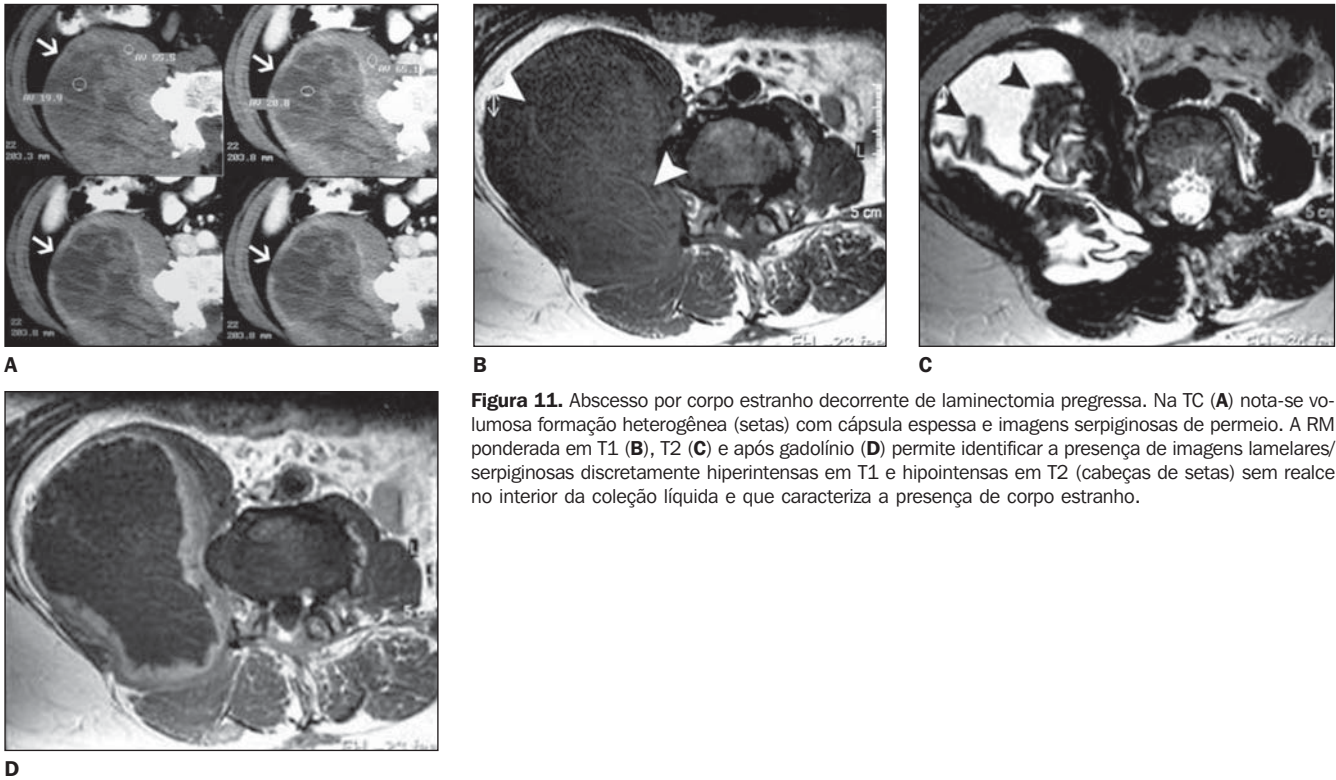


Figura 11. Abscesso por corpo estranho decorrente de laminectomia progressa. Na TC (A) nota-se volumosa formação heterogênea (setas) com cápsula espessa e imagens serpiginosas de permeio. A RM ponderada em T1 (B), T2 (C) e após gadolínio (D) permite identificar a presença de imagens lamelares/serpiginosas discretamente hiperintensas em T1 e hipointensas em T2 (cabeças de setas) sem realce no interior da coleção líquida e que caracteriza a presença de corpo estranho.

apresentar até três intensidades de sinal diferentes nas seqüências T1, observando-se hipossinal capsular, hipersinal na zona periférica e isossinal central. Com a evolução do hematoma, há uma tendência à perda de sinal central e periférico, tanto nas seqüências em T1 como em T2^(1,2). Os hematomas crônicos podem se apresentar com coleções hipointensas em T1 e hiperintensas em T2 (Figura 10), simulando coleções de outra natureza.

Miscelânea

Fibrose retroperitoneal, atrofia secundária a paralisia ou doença muscular, calcificações secundárias a trauma ou rabdomiólise,

ou ainda corpo estranho (Figura 11) são outras condições que podem envolver o músculo iliopsoas⁽²⁾.

Em grande número de casos os achados radiológicos, isoladamente, não são suficientes para definir a etiologia de patologias do iliopsoas. Entretanto, quando associados aos dados clínicos, a acurácia diagnóstica aumenta significativamente. Os métodos de imagem também se mostram úteis para guiar biópsias e procedimentos de drenagem.

Este trabalho teve como objetivo ilustrar os aspectos de imagem de diferentes patologias do iliopsoas, buscando familiarizar o radiologista e aumentar a sua eficácia

diagnóstica e o grau de confiança na avaliação deste compartimento muscular.

REFERÊNCIAS

1. Muttarak M, Peh WCG. CT of unusual iliopsoas compartment lesions. *RadioGraphics* 2000;20 (Spec No):S53-66.
2. Torres GM, Cernigliaro JG, Abbitt PL, et al. Iliopsoas compartment: normal anatomy and pathologic processes. *RadioGraphics* 1995;15:1285-1297.
3. Feldberg MA, Koehler PR, van Waes PF. Psoas compartment disease studied by computed tomography. Analysis of 50 cases and subject review. *Radiology* 1983;148:505-512.
4. Lenchik L, Dovgan DJ, Kier R. CT of the iliopsoas compartment: value in differentiating tumor, abscess, and hematoma. *AJR Am J Roentgenol* 1994;162:83-86.