

# ANATOMIA CORONÁRIA COM ANGIOGRAFIA POR TOMOGRAFIA COMPUTADORIZADA MULTICORTE\*

Joalbo Matos Andrade<sup>1</sup>

**Resumo** Com o rápido crescimento do uso da tomografia computadorizada multicorte no estudo das doenças coronárias, é de fundamental importância o conhecimento da anatomia arterial e venosa coronária.  
**Unitermos:** Artéria coronária; Anatomia; Angiografia; Tomografia computadorizada multidetectores.

**Abstract** *Coronary anatomy with multidetector computed tomography angiography.*  
**Multidetector computed tomography has been progressively used for evaluation of coronary artery disease, so the knowledge about the anatomy of coronary arteries and veins is of fundamental importance.**  
**Keywords:** Coronary artery; Anatomy; Angiography; Multidetector computed tomography.

## INTRODUÇÃO

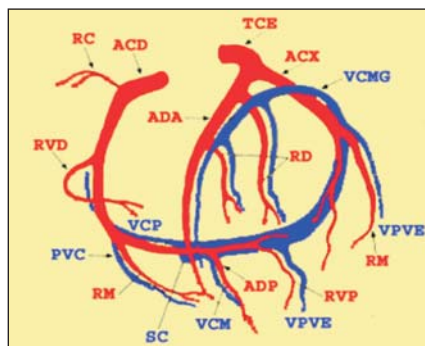
As técnicas de detecção e quantificação de cálcio coronário e a angiografia coronária por tomografia computadorizada vêm sendo utilizadas de modo crescente<sup>(1-4)</sup>. A avaliação adequada requer conhecimento

da anatomia coronária arterial e venosa (Figuras 1 e 2).

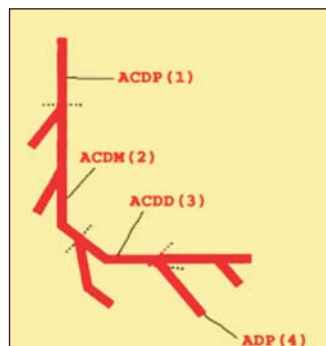
## MATERIAIS E MÉTODOS

Tomografia computadorizada multicorte (TCMC) coronariana foi obtida com apa-

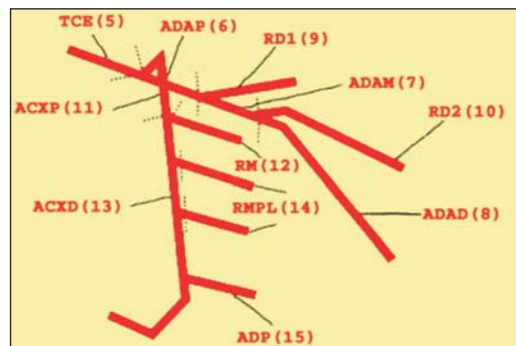
relho de 16 fileiras de detectores Mx 8000 IDT (Philips; Holanda). As imagens angiográficas foram adquiridas em apnéia e sincronizadas ao eletrocardiograma, com reconstrução retrospectiva a cada 10% dentro do intervalo R-R. Os parâmetros técnicos são mostrados na Tabela 1.



**Figura 1.** Artérias e veias coronárias. Sistema arterial. O componente arterial coronário esquerdo consiste do tronco coronário esquerdo (TCE), artéria descendente anterior (ADA), artéria circunflexa (ACX), ramos diagonais (RD) e ramos marginais (RM). O componente arterial coronário direito consiste da artéria coronária direita (ACD), ramo conal (RC), ramo ventricular direito (RVD), ramo marginal (RM), artéria descendente posterior (ADP) e ramo ventricular posterior (RVP). Sistema venoso. Composto pelo seio coronário (SC), veia cardíaca magna (VCMG), veia cardíaca média (VCM), veia cardíaca parva (VCP), veias posteriores do ventrículo esquerdo (VPVE) e pequenas veias cardíacas (PVC).



A



B

**Figura 2.** Segmentos coronários de acordo com a classificação da American Heart Association. Subdivisão das artérias coronárias em 15 segmentos. Segmentos 1 a 4 correspondem à artéria coronária direita (ACD proximal, média e distal e artéria descendente posterior – ADP); segmento 5, ao tronco da coronária esquerda (TCE); segmentos 6 a 10, à artéria descendente anterior (ADA proximal, média e distal e ramos diagonais primeiro e segundo – RD1 e RD2); segmentos de 11 a 15, à artéria circunflexa (ACX proximal e distal e ramos marginal e marginal póstero-lateral – RM e RMPL).

**Tabela 1** Parâmetros técnicos utilizados na aquisição das imagens de angiografia coronária.

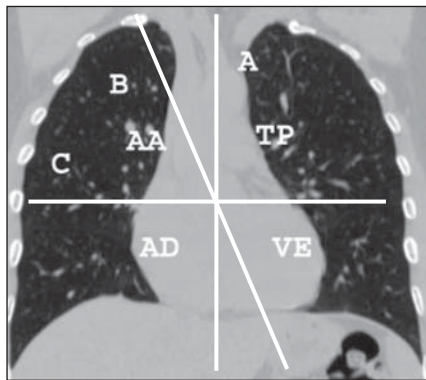
Aparelho Mx8000 IDT16			
Colimação	16 × 0,75	Amperagem	500 mAs/corte
Espessura de corte	0,8 mm	Filtro	Cardíaco
Incremento	0,4 mm	Contraste	
Tempo de "scan"	21 a 26 s	Volume	100 ml
Tempo de rotação	0,42 s	Concentração de iodo	350 mg/ml
"Pitch"	0,238 (média)	Velocidade de injeção	4 ml/s
Campo de visão	180 a 230 mm	Bolus "tracking"	
Matriz	512	Limite ("threshold")	140 UH
Voltagem	120 kV	Posicionamento	Aorta ascendente

\* Trabalho realizado no Instituto do Coração da Fundação Zerbini, Brasília, DF.

1. Médico Radiologista do Departamento de Imagem Cardiovascular do Instituto do Coração.

Endereço para correspondência: Dr. Joalbo M. Andrade, Instituto do Coração, Divisão de Imagem, Estrada Parque Contorno do Bosque, s/nº. Cruzeiro Novo, DF, 70658-700. E-mail: jmtandrade@hotmail.com

Recebido para publicação em 25/4/2005. Aceito, após revisão, em 25/5/2005.



**Figura 3.** Posição do coração na cavidade torácica. Reconstituição coronal mostrando os eixos do corpo e cardíaco. Na projeção axial neutra, o eixo do corpo (A) é perpendicular ao “gantry” do tomógrafo (C). O eixo cardíaco (B) na cavidade torácica é orientado obliquamente. Assim, as imagens obtidas na TCMC são seções oblíquas do coração. (AA, aorta ascendente; TP, tronco pulmonar; VE, ventrículo esquerdo; AD, átrio direito).

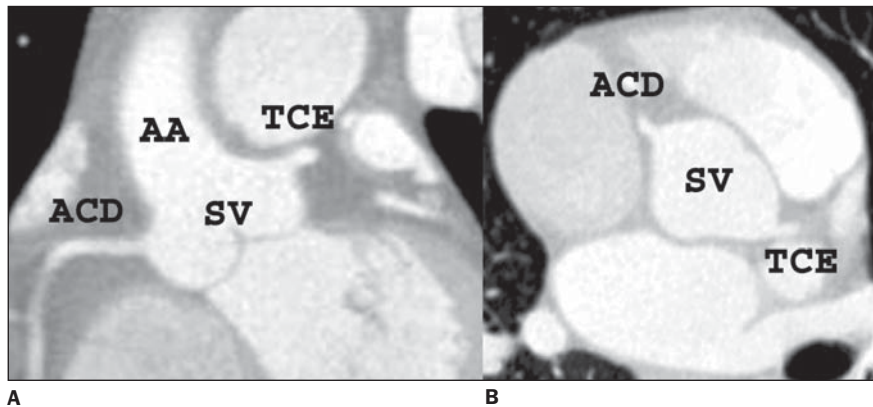
### Eixo cardíaco

As imagens da artéria coronária são adquiridas em projeção axial neutra. O coração é estudado no seu plano oblíquo, porque o eixo cardíaco não é perpendicular ao “gantry” da TCMC (Figura 3). Nessa configuração, os óstios do tronco coronário esquerdo (TCE) e da artéria coronária direita (ACD) são localizados quase na mesma distância da valva aórtica, quando medida ao longo do eixo da aorta ascendente. Contudo, esses vasos, tipicamente, são vistos em diferentes níveis na TCMC (Figuras 4A e 4B).

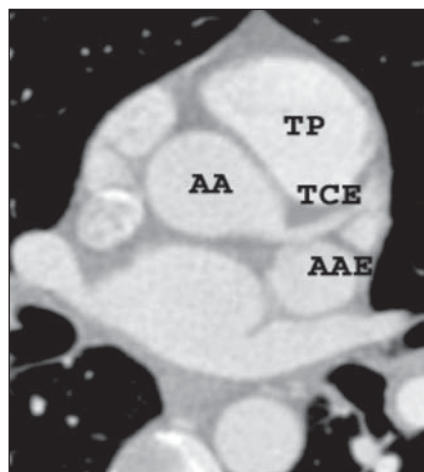
### Circulação arterial coronária

**Tronco coronário esquerdo** – O TCE origina-se do seio aórtico esquerdo (Figura 5) e passa atrás do tronco pulmonar. Ele, normalmente, tem trajeto horizontalizado ou assume leve trajeto caudo-cranial e divide-se em artéria descendente anterior (ADA) e artéria circunflexa (ACx) (Figuras 6A e 6B). Ocasionalmente, o TCE termina em uma trifurcação, originando o ramo diagonalis, que se direciona lateralmente à ADA (Figuras 7A e 7B).

**Artéria descendente anterior e ramos** – A ADA, inicialmente, passa atrás do tronco pulmonar, tendo trajeto anterior entre este vaso e a aurícula atrial esquerda, para alcançar o sulco interventricular. Quando as artérias são avaliadas da base



**Figura 4.** Reformatações coronal (A) e axial oblíqua (B) no nível da emergência de TCE e ACD, mostrando que a ACD é identificada superiormente em relação ao TCE (plano coronal), considerando o eixo longo do corpo. (AA, aorta ascendente; SV, seio de Valsalva).



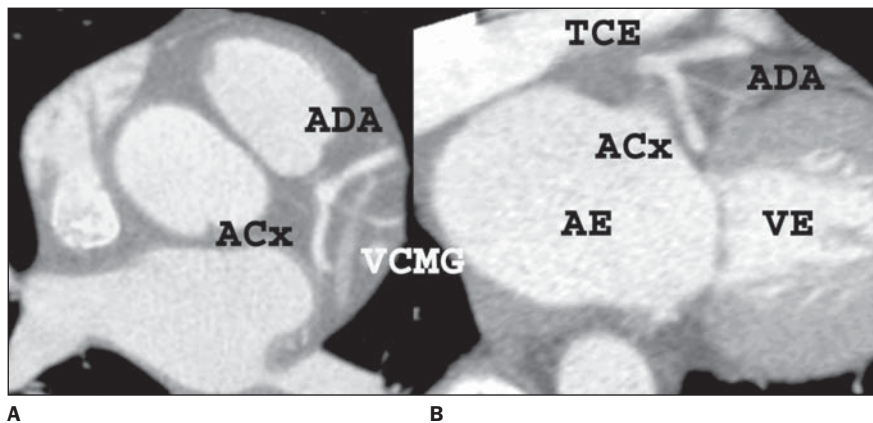
**Figura 5.** Reformatação axial oblíqua mostrando o TCE originando-se do seio aórtico, com trajeto entre o tronco pulmonar, localizado anteriormente, e a aurícula atrial esquerda, localizada posteriormente. (TP, tronco pulmonar; AAE, aurícula atrial esquerda).

cardíaca ao ápex, a ADA é, geralmente, a primeira artéria coronária a ser identificada, seguida pelo TCE.

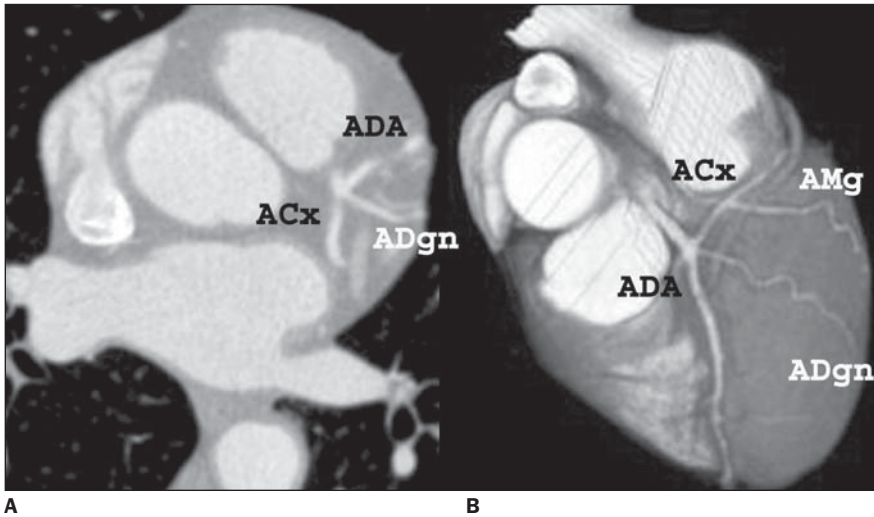
A ADA origina os ramos septais e diagonais. Os ramos diagonais são mais facilmente identificados pela angiografia coronária na TCMC (Figuras 8A e 8B).

**Artéria circunflexa e ramos** – Imediatamente após a origem da ACx, da divisão do TCE, ela se dirige posteriormente, para passar abaixo da aurícula atrial esquerda e atingir o sulco atrioventricular esquerdo (Figuras 9A e 9B). Um curto segmento da ACx é tipicamente visto no mesmo nível da divisão do TCE (Figura 7A).

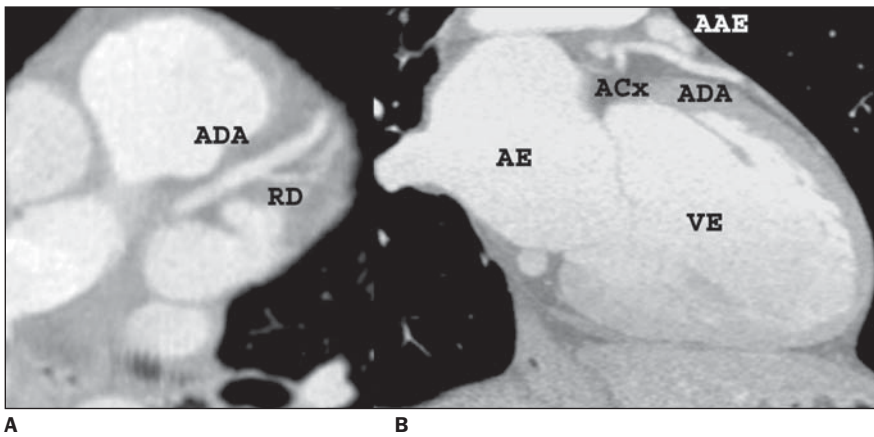
A ACx geralmente origina três ramos marginais obtusos, dos quais o primeiro costuma ser o maior. Este ramo é comumente identificado na TCMC (Figura 7B).



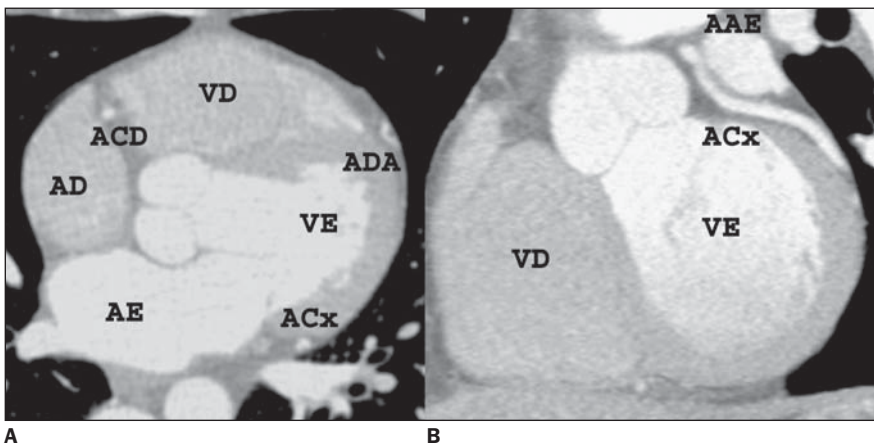
**Figura 6.** Reformatações axiais oblíquas mostrando a bifurcação do TCE em ADA e ACx. Notar o trajeto no interior do sulco atrioventricular esquerdo da ACx. (VCMG, veia cardíaca magna; AE, átrio esquerdo; VE, ventrículo esquerdo).



**Figura 7.** Reformatações axial oblíqua (A) e em 3D "volume rendering" (B) demonstrando artéria diagonal (ADgn) originando-se do TCE, entre a ADA e a ACx. (AMg, artéria marginal).



**Figura 8.** Reformatações axial (A) e sagital (B) oblíquas mostrando as porções proximal e medial da ADA, que se localiza no sulco interventricular anterior. Nota-se a origem do primeiro ramo diagonal. (RD, ramo diagonal; AAE, aurícula atrial esquerda; VE, ventrículo esquerdo; AE, átrio esquerdo).



**Figura 9.** Corte axial (A) mostra a ACx no sulco atrioventricular esquerdo, na altura da origem do primeiro ramo marginal, a ADA no sulco interventricular anterior, na altura da origem do primeiro ramo diagonal, e a ACD no sulco atrioventricular direito. Reformatação coronal oblíqua (B) demonstra a ACx no sulco atrioventricular esquerdo. (VE, ventrículo esquerdo; AE, átrio esquerdo; VD, ventrículo direito; AD, átrio direito; AAE, aurícula atrial esquerda).

**Artéria coronária direita e ramos** – A ACD se origina do seio coronário direito (Figura 10A). Ela, inicialmente, transita entre a via de saída do ventrículo direito e a aurícula direita e então segue no sulco atrioventricular direito (Figura 10B). A porção inicial da ACD (15–25 mm) segue em curso horizontal, portanto, é usualmente identificada em corte longitudinal (Figura 10A). A porção final do segmento proximal e toda a porção média da ACD são cortadas de modo transversal durante seu curso no sulco atrioventricular direito (Figura 10B). A porção distal da ACD se inicia após a emergência do ramo marginal e passa horizontalmente ao longo da superfície diafragmática do coração, onde pode ser identificado em corte longitudinal (Figura 11A).

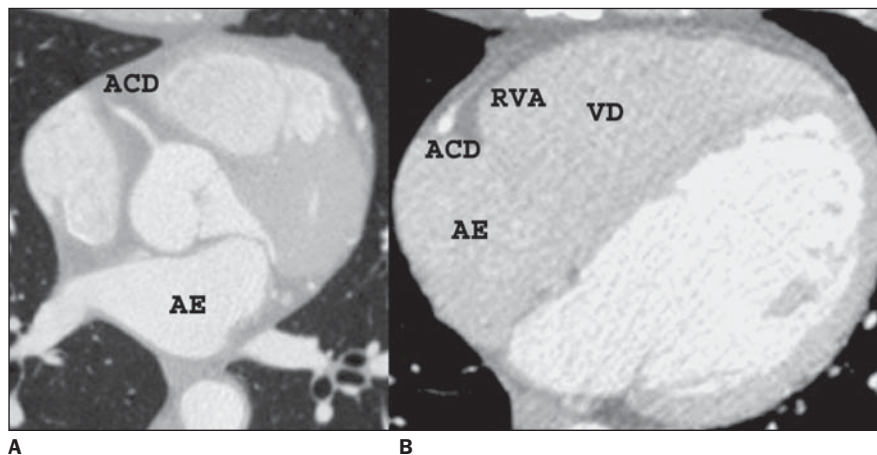
Os ramos da ACD geralmente identificados na TCMC são o ramo do cone, o ramo ventricular anterior (Figura 10B), o ramo marginal e a artéria descendente posterior (Figura 11A), que se origina da ACD dominante em 85% dos indivíduos. Ao lado da veia cardíaca média (veia interventricular posterior), a artéria descendente posterior tem trajeto anterior no sulco interventricular posterior (Figura 11A).

Após originar a artéria descendente posterior, a ACD dominante continua além da *crux cordis* (ponto na superfície cardíaca diafragmática onde os sulcos atrioventricular esquerdo, atrioventricular direito e interventricular posterior se juntam) no sulco atrioventricular esquerdo, onde termina, dando origem ao ramo ventricular posterior (Figura 11B). Os ramos do cone, ventricular anterior e marginal possuem valor terapêutico limitado na doença coronária aterosclerótica.

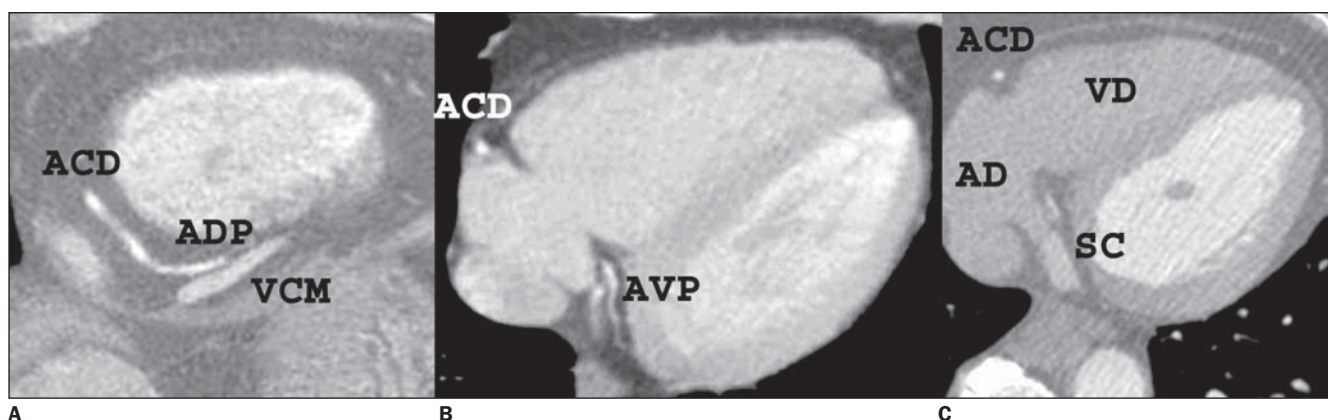
#### Circulação venosa coronária

A maior parte do sangue venoso coronário é drenada pelas veias que acompanham as artérias. As veias cardíacas terminam no seio coronário, uma grande veia que se esvazia no átrio direito. O restante do sangue da circulação coronária é recolhido do miocárdio por veias pequenas que se abrem diretamente nas quatro câmaras cardíacas.

**Veia cardíaca magna** – Situa-se no sulco interventricular anterior e se dirige para cima, ao lado da ADA. Quando alcança o



**Figura 10.** Cortes axiais mostrando a emergência da ACD do seio aórtico direito. A ACD tem trajeto no sulco atrioventricular direito, notando-se a origem do ramo ventricular anterior (RVA).



**Figura 11.** Cortes axiais mais inferiores evidenciando a porção distal da ACD, que se bifurca originando as artérias descendente posterior e ventricular posterior. (ADP, artéria descendente posterior; AVP, artéria ventricular posterior; VCM, veia cardíaca média; SC, seio coronário).

sulco atrioventricular (coronário), volta-se para a esquerda, para correr ao lado da ACx (Figura 6A). A veia cardíaca magna continua-se com o seio coronário no ponto em que recebe a veia oblíqua do átrio esquerdo.

**Seio coronário** – O seio coronário continua-se para a direita no sulco atrioventricular e é, geralmente, coberto em parte por fibras musculares superficiais do átrio. O seio coronário termina na parede posterior do átrio direito (Figura 11C) e, junto

à sua terminação, recebe as veias cardíacas média e parva.

**Veias cardíacas média e parva** – A veia cardíaca média corre no sulco inter-ventricular posterior (Figura 11A) e a veia cardíaca parva, no sulco atrioventricular ao lado da ACD.

**Veia posterior do ventrículo esquerdo** – A veia posterior do ventrículo esquerdo drena a face lateral do ventrículo esquerdo e entra no seio coronário imediatamente depois da formação do seio coronário.

#### REFERÊNCIAS

1. Sevruckov A, Jelnin V, Kondos GT. Electron beam CT of the coronary arteries: cross-sectional anatomy for calcium scoring. *AJR Am J Roentgenol* 2001;177:1437–1445.
2. Smith GT. The anatomy of the coronary circulation. *Am J Cardiol* 1962;9:327–342.
3. von Ludinghausen M. Clinical anatomy of cardiac veins, Vv. cardiae. *Surg Radiol Anat* 1987;9: 159–168.
4. Vogl TJ, Abolmaali ND, Diebold T, *et al.* Techniques for the detection of coronary atherosclerosis: multi-detector row CT coronary angiography. *Radiology* 2002;223:212–220.