

Pneumocele do seio frontal: relato de caso e revisão da literatura*

Frontal sinus pneumocele: case report and literature review

Ana Célia Baptista Koifman¹, Lívio de Oliveira Ferraz², Bernardo Teixeira Blanco², Luiz Eugênio Bustamante Prota Filho²

Resumo É apresentado um caso raro de pneumocele do seio frontal em paciente de 26 anos de idade, do sexo feminino, avaliado por tomografia computadorizada.

Unitermos: Pneumocele; Seio frontal; Tomografia computadorizada.

Abstract The authors report a rare case of frontal sinus pneumocele in a 26-year-old female patient assessed by computed tomography.

Keywords: Pneumocele; Frontal sinus; Computed tomography.

Koifman ACB, Ferraz LO, Blanco BT, Prota Filho LEB. Pneumocele do seio frontal: relato de caso e revisão da literatura. *Radiol Bras.* 2013 Jul/Ago;46(4):259–260.

INTRODUÇÃO

A avaliação dos seios paranasais por métodos de imagem tem sido motivo de uma série de publicações recentes na literatura radiológica nacional⁽¹⁻⁴⁾. A pneumocele é uma condição rara, de evolução lenta, que acomete os seios paranasais, mais comumente o seio frontal e, em menor frequência, o seio maxilar⁽⁵⁾. Manifesta-se como dilatação anormal da cavidade sinusal, focal ou generalizada, única ou múltipla, com adelgaçamento ou erosão das paredes ósseas^(6,7). A etiologia é desconhecida, porém diversas causas têm sido propostas, como drenagem espontânea de mucocele, presença de microrganismos produtores de gás, acometimento pós-traumático, neoplasias benignas e malignas, anormalidades hormonais, fatores congênitos e funcionamento do complexo ostiomeatal como válvula unidirecional^(5,6,8,9). Os pacientes podem ser assintomáticos ou apresentar variadas manifestações clínicas, que dependem, na maior parte dos casos, do efeito de massa provocado pelo crescimento da ca-

vidade paranasal. A tomografia computadorizada (TC) é o método de escolha, confirmando facilmente esta condição.

RELATO DO CASO

Paciente do sexo feminino, 26 anos de idade, estudante, procurou o serviço de emergência do hospital, com queixa de saída de secreção marrom espessa e fétida pela narina direita, há algumas horas. Referia rinossinusite de repetição, de longa data, às vezes acompanhada de cefaleia, incômodo e inchaço no olho direito. Ao exame físico, notava-se pequeno abaulamento da região supraorbitária à direita. A

paciente foi submetida a TC de seios da face em aparelho Brilliance 6-slice (Philips Medical System; Best, Holanda), 1 mm de espessura de corte, 120 kV, 180 mA, com reformatações multiplanares, que evidenciou hiperaeração do seio frontal à direita, além dos limites anatômicos habituais, associada a adelgaçamento e erosão da parede posterior do seio frontal e extenso defeito da placa orbitária do osso frontal, deste lado (Figuras 1 a 4). Não havia relato de cirurgias faciais prévias ou trauma.

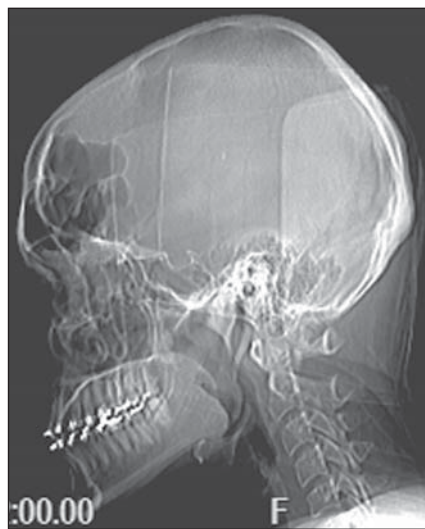


Figura 1. Escanograma do crânio em perfil. Extensa pneumatização do seio frontal.

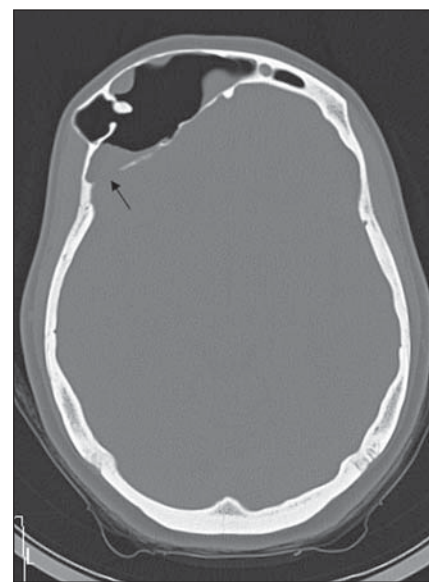


Figura 2. TC no plano axial, janela óssea. Pneumatização anormal do seio frontal à direita, além dos limites anatômicos habituais, associada a adelgaçamento e erosão (seta) da parede posterior sinusal. Notar material no interior da cavidade.

* Trabalho realizado na Universidade Federal do Estado do Rio de Janeiro (UNIRIO), Rio de Janeiro, RJ, Brasil.

1. Livre-docente, Professora Adjunta de Radiologia da Universidade Federal do Estado do Rio de Janeiro (UNIRIO), Rio de Janeiro, RJ, Brasil.

2. Estudantes de Medicina da Universidade Federal do Estado do Rio de Janeiro (UNIRIO), Rio de Janeiro, RJ, Brasil.

Endereço para correspondência: Dra. Ana Célia Baptista Koifman. Rua João Lira, 143/701, Leblon. Rio de Janeiro, RJ, Brasil, 22430-210. E-mail: anaaceliak@gmail.com.

Recebido para publicação em 13/9/2012. Aceito, após revisão, em 27/3/2013.

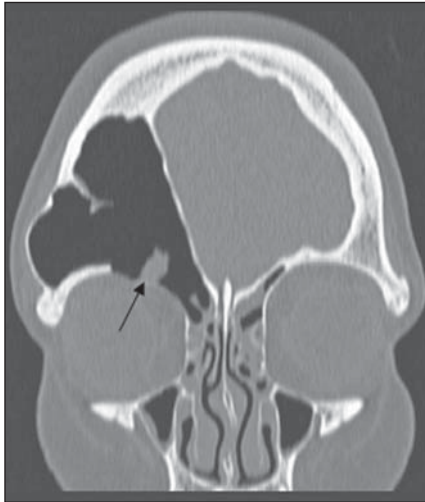


Figura 3. TC no plano coronal, janela óssea. Observa-se extensa erosão (seta) da placa orbitária do osso frontal à direita.

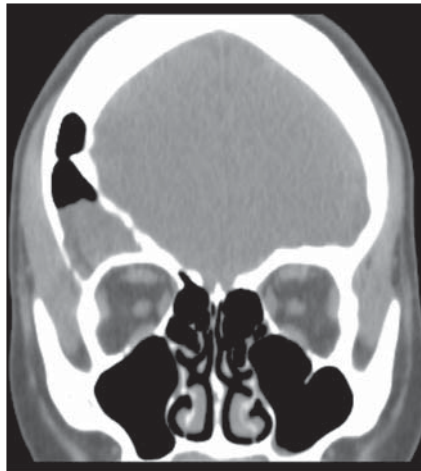

Figura 4. TC no plano coronal, janela de partes moles. Material com densidade de partes moles no seio frontal à direita.

DISCUSSÃO

O termo pneumocele é muitas vezes utilizado como sinônimo de hipersinus, aereocele, *pneumosinus dilatans* e cisto de ar⁽¹⁰⁾. De acordo com a classificação de Urken et al.⁽⁶⁾, o alargamento dos seios paranasais pode ser classificado em três tipos: hiperpneumatização sinusal, *pneumosinus dilatans* e pneumocele. A hiperpneumatização é caracterizada pelo alargamento sinusal dentro dos limites anatômicos habituais. *Pneumosinus dilatans* consiste no alargamento sinusal além dos limites anatômicos, com preservação das paredes ósseas da cavidade. Pneumocele refere-se ao alargamento anormal do seio paranasal com adelgaçamento ou erosão das limitantes ósseas⁽⁶⁾. O quadro clínico é sinuso-dependente e variado, podendo ocorrer cefaleia, proptose, obstrução nasal, obstrução da tuba auditiva, sinusite, dor e pressão sobre o seio paranasal acometido, deformidade facial, otalgia, diplopia e redução da acuidade visual^(5,9,11,12). A pneumocele tem sido

associada com algumas condições, tais como trauma, hamartoma respiratório, pneumoencéfalo espontâneo, e acomete homens e mulheres na mesma proporção^(8,9,12). A TC é o método de escolha e suficiente para o diagnóstico. Em razão das inúmeras etiologias propostas, o tratamento é individualizado, sendo a descompressão sinusal preconizada em muitas circunstâncias^(5,9,12).

No presente relato, a paciente apresentava sinais sinuso-orbitários à direita, de longa data, relacionados à pneumocele do seio frontal deste lado e à extensa comunicação desta cavidade com a órbita. Não havia relatos de meningite ou infecções cerebrais prévias, apesar da comunicação do seio frontal com a fossa craniana através de erosão da parede posterior daquela cavidade. A drenagem de secreção marrom referida pela paciente sugere retenção crônica de material, associada ou não a mucocele subjacente e/ou colonização fúngica superposta. A paciente realiza imunoterapia de forma irregular e não foi submetida,

até o momento da edição deste artigo, a qualquer intervenção cirúrgica, por decisão própria.

A raridade da condição e a escassez de estudos na literatura radiológica ratificam a importância do conhecimento desta anomalia pelos médicos radiologistas, sendo a TC fundamental para o diagnóstico da lesão.

REFERÊNCIAS

1. Agnolitto PM, Nogueira-Barbosa MH. Síndrome de Gardner [Qual o seu diagnóstico?]. *Radiol Bras.* 2012;45(4):xi-xii.
2. Holanda MMA, Rocha AB, Santos RHP, et al. Encefalocele basal esfenotmoidal associada a fissura labiopalatina mediana: relato de caso. *Radiol Bras.* 2011;44:399-400.
3. Gonçalves FG, Jovem CL, Moura LO. Tomografia computadorizada das células etmoidais intra e extramurais: ensaio iconográfico. *Radiol Bras.* 2011;44:321-6.
4. Miranda CMNR, Maranhão CPM, Arraes FMNR, et al. Variações anatômicas das cavidades paranasais à tomografia computadorizada *multislice*: o que procurar? *Radiol Bras.* 2011;44:256-62.
5. Mauri M, Oliveira CO, Krumenauer RCP, et al. *Pneumosinus dilatans*: uma doença de etiologia variada. *Braz J Otorhinolaryngol.* 1999;65:529-33.
6. Urken ML, Som PM, Lawson W, et al. Abnormally large frontal sinus. II. Nomenclature, pathology, and symptoms. *Laryngoscope.* 1987;97:606-11.
7. Kiroglu Y, Karabulut N, Sabir NA, et al. *Pneumosinus dilatans* and multiplex: report of three rare cases and review of the literature. *Dentomaxillofac Radiol.* 2007;36:298-303.
8. Gu Z, Cao Z. Frontal sinus pneumocele associated with respiratory epithelial adenomatoid hamartoma and nasal polyps. *Otolaryngol Head Neck Surg.* 2012;147:177-8.
9. Karadag D, Calisir C, Adapinar B. Post-traumatic pneumocele of the frontal sinus. *Korean J Radiol.* 2008;9:379-81.
10. Teh BM, Hall C, Chan SW. *Pneumosinus dilatans*, pneumocele or air cyst? A case report and literature review. *J Laryngol Otol.* 2012;126:88-93.
11. Abdel-Aal AK, Abayazeed AH, Raghuram K, et al. Pneumocele of the frontal sinus producing orbital roof defect: case report and review of literature. *Am J Otolaryngol.* 2010;31:202-4.
12. Park CY, Kim KS. Spontaneous pneumocephalus associated with pneumocele of the frontal sinus. *Cephalgia.* 2010;30:1400-2.